

Acquérir les bases de la terminologie médicale



# Acquérir les bases de la terminologie médicale

*CMORRISSETTE*



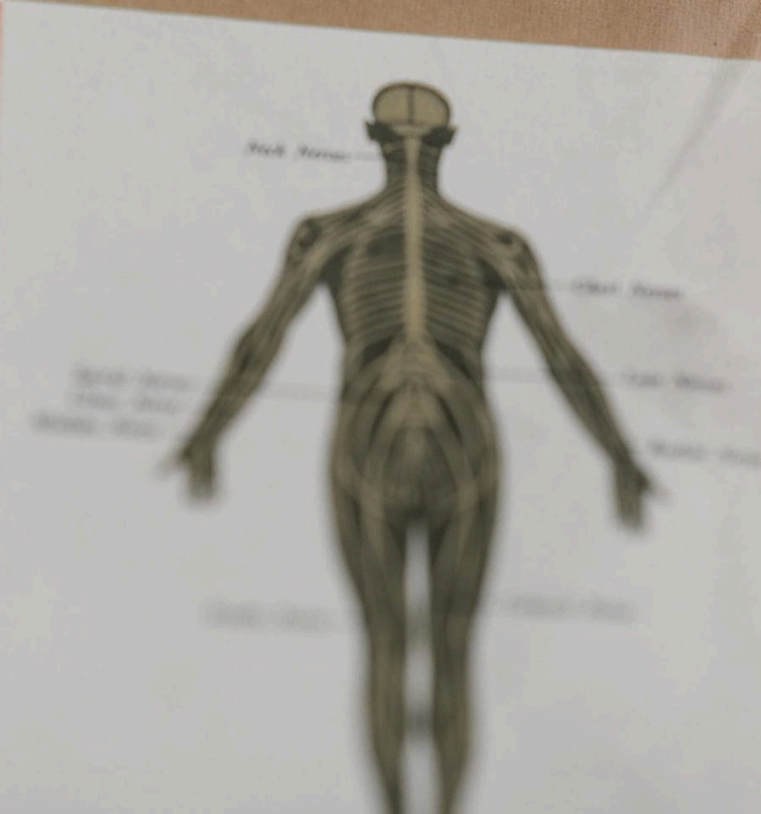
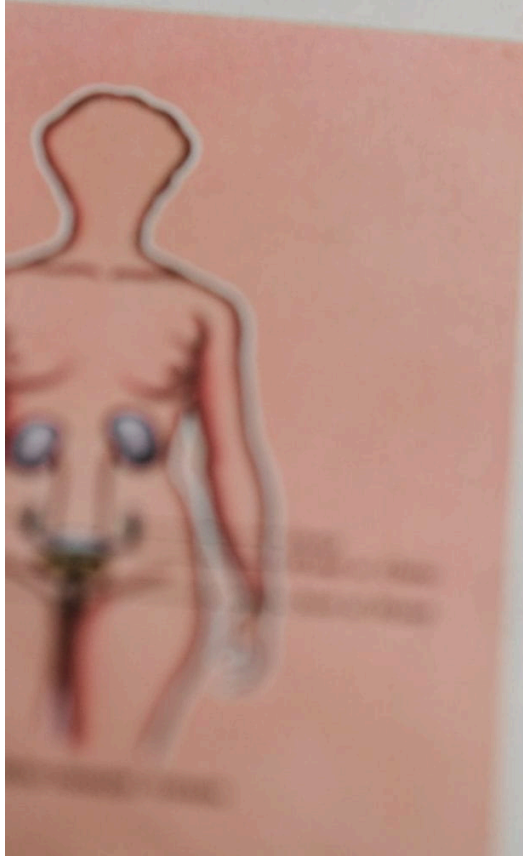
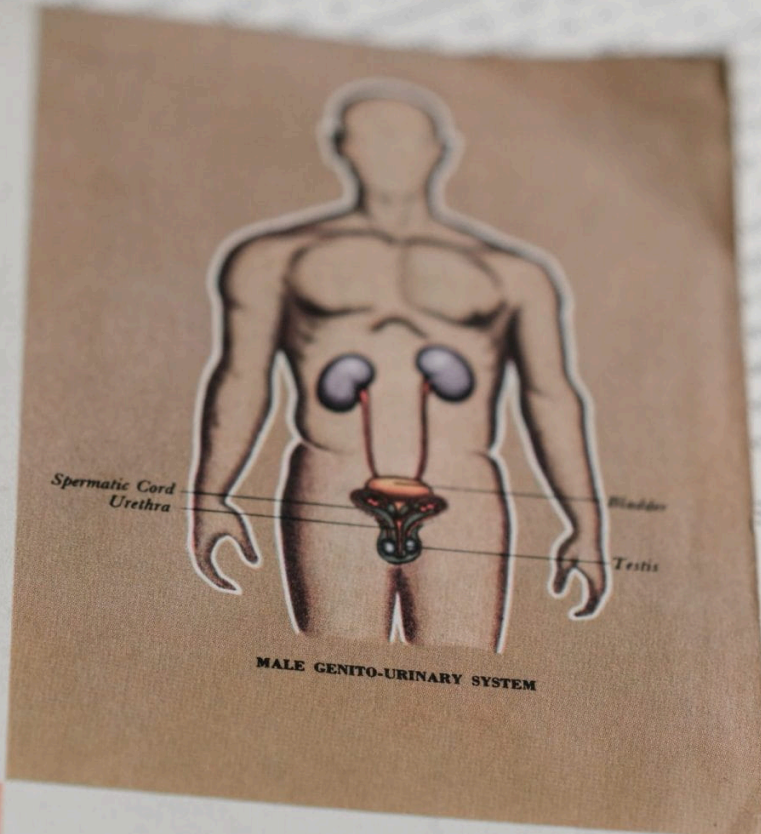
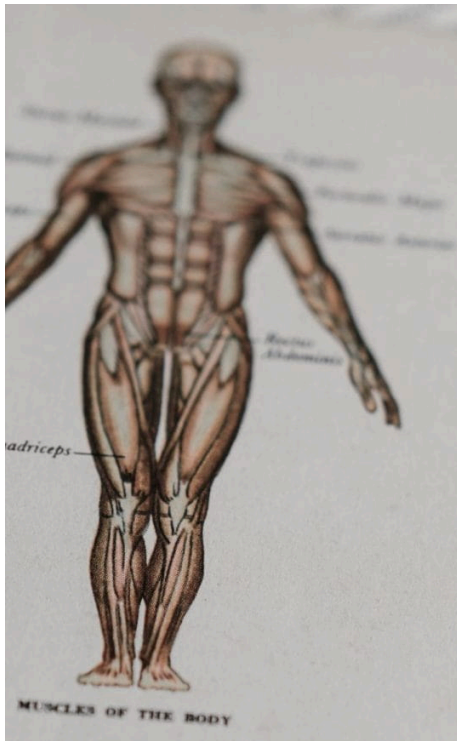
Sauf indication contraire, le manuel *Acquérir les bases de la terminologie médicale*, de Kimberlee Carter et Marie Rutherford, est distribué sous la licence [Creative Commons Attribution 4.0 International](https://creativecommons.org/licenses/by/4.0/).



# Table des matières

Page couverture	vii
Page titre	viii
Droits d'auteur	ix
Table des matières	x
Introduction	xi
Remerciements	xii
1. Connaître les affixes et radicaux des termes médicaux	1
2. Règles du langage médical	3
3. Préfixes	5
4. Suffixes	7
5. Langage médical dans le contexte de l'anatomie et de la physiologie	11
6. Système tégumentaire	32
7. Appareil respiratoire	67
8. Appareil urinaire	96
9. Appareil reproducteur masculin	121
10. Appareil reproducteur féminin	135
11. Obstétrique	153
12. Appareil cardiovasculaire – Cœur	165
13. Appareil cardiovasculaire – Vaisseaux sanguins et sang	196
14. Systèmes lymphatique et immunitaire	246
15. Appareil digestif	286
16. Squelette	317
17. Musculature	350
18. Systèmes sensoriels	363
19. Système nerveux	385
20. Système endocrinien	424





**ACQUÉRIR LES BASES DE LA TERMINOLOGIE MÉDICALE**

*KIMBERLEE CARTER ET MARIE RUTHERFORD*

ECAMPUS ONTARIO  
TORONTO, ONTARIO



Sauf indication contraire, le manuel *Acquérir les bases de la terminologie médicale*, de Kimberlee Carter et Marie Rutherford, est distribué sous la licence [Creative Commons Attribution 4.0 International](https://creativecommons.org/licenses/by/4.0/).

# Contenu

## [Introduction](#)

### [Remerciements](#)

#### [Expression de gratitude](#)

- [1. Connaître les affixes et radicaux des termes médicaux](#)
- [2. Règles du langage médical](#)
- [3. Préfixes](#)
- [4. Suffixes](#)
- [5. Langage médical dans le contexte de l'anatomie et de la physiologie](#)
- [6. Système tégumentaire](#)
- [7. Appareil respiratoire](#)
- [8. Appareil urinaire](#)
- [9. Appareil reproducteur masculin](#)
- [10. Appareil reproducteur féminin](#)
- [11. Obstétrique](#)
- [12. Appareil cardiovasculaire – Cœur](#)
- [13. Appareil cardiovasculaire – Vaisseaux sanguins et sang](#)
- [14. Systèmes lymphatique et immunitaire](#)
- [15. Appareil digestif](#)
- [16. Squelette](#)
- [17. Musculature](#)
- [18. Systèmes sensoriels](#)
- [19. Système nerveux](#)
- [20. Système endocrinien](#)

# Introduction

**Acquérir les bases de la terminologie médicale** La terminologie médicale est un vocabulaire utilisé dans les milieux de soins de santé. Les termes médicaux ont des radicaux grecs et latins et comprennent en outre des acronymes, des éponymes et des termes de la langue moderne.

Apprendre de nouveaux termes peut être difficile. Nous proposons par conséquent une méthode de décomposition des termes médicaux qui simplifie cette tâche ardue. Ce faisant, il vous revient de mémoriser les radicaux, d'apprendre les règles et de reconnaître les exceptions. Ensuite, la méthode montre comment appliquer les règles aux radicaux mémorisés. Lorsque vous mémorisez les éléments linguistiques de la terminologie médicale, il est important de tenir compte de l'anatomie et de la physiologie, tout en réfléchissant à la partie du corps désigné par un terme médical et à l'emploi correct. Une telle démarche permet d'acquérir les bases de la terminologie médicale que vous pouvez enrichir dans d'autres cours sur les soins de santé.

## Comment s'articule la présente ressource éducative libre (REL)

Le contenu présentant l'anatomie et la physiologie de la présente REL a été adapté du [manuel libre sur OpenStax « Anatomy and Physiology »](#) de Betts et coll., qui est distribué sous la licence internationale [Creative Commons Attribution 4.0 International](#). Nous avons accordé la même licence à la REL dans un souci de respect des principes d'OpenStax et d'éducation ouverte.

La REL est différente des manuels pédagogiques traditionnels de terminologie médicale. Le contenu interactif est intégré à chaque chapitre. Les appareils et systèmes de l'organisme sont abordés ainsi que les radicaux, les termes médicaux entiers et les abréviations courantes propres à chaque organe et structure. Une liste de définitions des termes figure à la fin de chaque chapitre, consacré à un système ou un appareil. Les activités interactives d'enrichissement proposent différentes fonctionnalités : cliquer, glisser-déposer, écouter et répéter, retourner et tester les connaissances.

L'administration des facultés et le personnel enseignant peuvent faire la promotion de la ressource et l'adapter au programme, même si elle a été pensée et conçue pour les personnes étudiant en administration de cabinet médical et en services de santé, en première année d'université.

*Anatomy and Physiology* Citations :

Betts, J.G., K.A. Young, J.A. Wise, E. Johson, B. Poe, D.H. Kruse, O. Korol, J.E. Johnson, M. Womble et P. DeSaix (2013). *Anatomy and Physiology*. OpenStax. <http://cnx.org/content/col11496/latest/>

Image de couverture : [Illustrations médicales](#). A. Spratt, 2018. Sous licence [UnSplash's licence](#).

# Remerciements

Au printemps 2018, j'ai participé à un atelier sur la conception de REL (ressources éducatives libres) indispensables pour des cours de première année. J'ai été touché pour le témoignage de l'étudiant qui a braqué les projecteurs sur l'augmentation des coûts des manuels pédagogiques et j'ai eu envie de creuser davantage sur la possibilité d'adapter des REL. L'adaptation est très importante dans les programmes d'administration de cabinet médical, qui allient santé et affaires. J'ai donc assisté à un webinaire de Pressbooks, je me suis créé un compte et j'ai plongé dans le projet. Honnêtement, la tâche était colossale pour une seule personne.

Marie et moi nous sommes rencontrées à l'hiver 2019 dans un cours en ligne ouvert à tous d'eCampus Ontario. En tant qu'enseignantes, nous avons acquis de précieux outils. Le programme nous a permis d'en apprendre davantage sur les licences Creative Commons et nous a incités à créer des REL. À l'automne 2019, j'ai fait part à Marie de mes projets, ce qui a conduit à un partenariat, aboutissant à la conception de cette REL. Nous avons cherché du soutien, trouvé des collaborateurs.trice.s, et au bout du compte, notre REL a vu le jour grâce à une production participative. Pour en savoir plus sur l'incroyable apport collaboratif que nous avons reçu et dont nous sommes entièrement reconnaissantes, lisez les lignes qui suivent.

Kimberlee Carter, B.Ed., M.A., Conestoga College, collège de technologie et d'enseignement supérieur

Merci Kimberlee de m'avoir permis de partager et vivre cette aventure avec toi. Créer une ressource libre pour les apprenant.e.s est une entreprise merveilleuse et collaborative.

Marie Rutherford, B.Sc.Inf., spécialisée en trouble de l'apprentissage, Bac ès art général, Georgian College, CAAT

## Expression de gratitude

Nous tenons à remercier **Gary Hallam**, vice-président de la recherche et doyen de l'École de commerce du collège de technologie et d'enseignement supérieur au Conestoga College, d'avoir mis en lumière son ambition à propos des REL et pour avoir défendu notre projet auprès d'autres chefs d'entreprise du système des collèges de l'Ontario. Ses encouragements et l'apport de ses ressources ont permis de mettre sur pied la vaste équipe qui a mené à terme le projet.

Nous remercions également **Pavla Kazda**, vice-doyenne du Georgian College CAAT, pour son appui, ses encouragements et l'allocation de ressources.

D'autre part, nous tenons à souligner le travail de nos **étudiant.e.s** dont le dévouement, la création d'activités et l'engagement à revoir les activités interactives tout au long du cheminement ont été d'une valeur inestimable. Merci également pour l'examen du contenu et les commentaires et de faire profiter à la population étudiante de votre expérience.

- Tiffany Hunt, B.Sc., Conestoga College, collège de technologie et d'enseignement supérieur
- Heather Scudder, Georgian College, CAAT
- Gisele Tuzon, Georgian College, CAAT
- Alyssa Arsenault, Conestoga College, collège de technologie et d'enseignement supérieur

Un grand merci à nos formidables **spécialistes en la matière**, qui ont composé avec une montagne de responsabilités et de défis pendant la pandémie de COVID-19 en 2020 pour rédiger cette REL et contribuer à son financement dans la foulée.

- Ellen Dilgert, B.Sc., B.Ed, RTNM, RTMR, Conestoga College, collège de technologie et d'enseignement supérieur
- Sheila Bellefeuille, Conestoga College, collège de technologie et d'enseignement supérieur



- Connie Stevens, inf.aut., B.Sc.inf, MA, Ph. D (c). Sheridan College, collège de technologie et d'enseignement supérieur
- Catherine Statton, Kin. aut., LCS, B.Sc., MA, Université de Guelph et Collège Sheridan, collège de technologie et d'enseignement supérieur
- Shanta Doobay M.Sc., OEEO, Fanshawe College, CAAT
- Kadeem Sampath, M.D., Centennial College, CAAT
- Saeedeh Akram, Ph. D., Conestoga College, collège de technologie et d'enseignement supérieur
- Jennifer Ethier, B.Sc.H, candidate à la maîtrise ès science, Georgian College, CAAT

Un énorme merci à **Jesslyn Wilkinson** (OEEO, candidate à la maîtrise ès éducation, B.Ed., BA spécialisé), conseillère en technologie éducative pour l'enseignement et l'apprentissage au Conestoga College (collège de technologie et d'enseignement supérieur) pour son enthousiasme contagieux à propos des REL, ses connaissances sur la technologie H5P et la question : « Êtes-vous prêtes à lancer le bal? ».

Une mention spéciale à **Holly Ashbourne**, notre réviseuse, et à l'équipe de la bibliothèque pour leur travail inlassable de rédaction, de vérification des droits d'auteur, de conformité à l'accessibilité et pour leur appui permanent envers les REL. Vous êtes les visionnaires discrets qui améliorent la vie de la population étudiante.

- Holly Ashbourne, réviseuse, B. Lit., BA spécialisé, M.S.I, Conestoga College, collège de technologie et d'enseignement supérieur
- James Yochem, BA spécialisé, M.S.I, Conestoga College, collège de technologie et d'enseignement supérieur
- Michelle Doadt, M.S.I, Conestoga College, collège de technologie et d'enseignement supérieur
- Antonina Gousseva, BA, B. Lit., Conestoga College, collège de technologie et d'enseignement supérieur
- Chris Woodley, B. Sc. Ing., B.Ed., M.S.I, Conestoga College, collège de technologie et d'enseignement supérieur
- Juliet Conlon, baccalauréat en sciences biomédicales, Conestoga College, collège de technologie et d'enseignement supérieur

Cette REL a été considérablement améliorée grâce au leadership, à l'appui et aux **contributions** des collègues suivants :

- Lisa Koster OEEO, MBA, B.Math, B.Ed., Conestoga College, collège de technologie et d'enseignement supérieur
- Peggy French, B.Ed, M.S.I, techniques de génie mécanique, Mohawk College, CAAT
- Sandra Neubauer, BA, maîtrise en éducation aux adultes, Fanshawe College, CAAT

Enfin, un énorme merci à **eCampus Ontario** d'avoir favorisé la mise sur pied d'une équipe de collaborateur.trice.s, de soutenir les REL par le truchement de la Bibliothèque libre, de l'infrastructure de publication en libre accès et du perfectionnement professionnel du personnel enseignant en Ontario, et d'avoir répondu à nos innombrables questions sur Pressbooks. Merci à :

- Lillian Hogendoorn, BA spécialisé, maîtrise en sciences de l'information
- Emily Carlisle-Johnston, M.S.I
- Lena Patterson, BA, MA



# I. Connaître les affixes et radicaux des termes médicaux

## Affixes et radicaux

Les affixes et radicaux qui constituent les termes médicaux sont le préfixe, le radical, le suffixe et la voyelle radicale. Une racine et une voyelle radicale forment ensemble un radical.

Un élément interactif ou multimédia a été exclu de cette version du texte. Vous pouvez y accéder en ligne à l'adresse suivante :

<https://ecampusontario.pressbooks.pub/medicalterminology/?p=5>

## Connaître les affixes et radicaux des termes médicaux

À la fin de cette ressource, vous aurez pris connaissance de certains affixes et radicaux des termes médicaux. Commençons par quelques termes médicaux courants que de nombreuses personnes sans formation médicale peuvent connaître.

### *Exemples*

#### **Ostéoarthrite**

**Osté/o/arthr/ite – Inflammation des os et des articulations.**

Osté/o est un radical qui signifie « os ».

Arthr/o est un radical qui signifie « articulation ».

-ite est un suffixe qui signifie « inflammation ».

#### **Intraveineuse**

**Intra/vein/euse – Qui concerne l'intérieur d'une veine.**

Intra- est un préfixe qui signifie « intérieur ».

Vein/o est un radical qui signifie « veine ».

-euse est un suffixe qui signifie « qui concerne ».

**Lorsque vous décomposez les mots, vous devez placer des barres obliques entre les éléments et une barre oblique de part et d'autre d'une voyelle qui forme un radical.**

## Règles linguistiques

Les règles linguistiques sont un bon point de départ pour acquérir les bases de la terminologie médicale. De nombreux termes médicaux sont construits à partir d'affixes et de radicaux et peuvent être traduits littéralement. À première vue, les traductions littérales semblent maladroites. Lorsqu'on comprend le vocabulaire médical et qu'on sait l'utiliser, ce sentiment d'étrangeté s'estompe. Par exemple, les suffixes ne sont plus énoncés; ils sont sous-entendus. La définition d'*intraveineuse* devient alors à *l'intérieur de la veine*.

Puisque vous commencez à acquérir les bases de la terminologie médicale, collez au sens autant que possible. Comme tout bon ensemble de règles linguistiques, des exceptions s'appliquent; on les appellera les « rebelles ». Commençons par analyser les règles linguistiques de la terminologie médicale.

## 2. Règles du langage médical

### Aperçu des éléments langagiers

Avant de commencer l'analyse des règles, examinons rapidement les éléments langagiers qui dictent la prononciation et l'orthographe. Des exercices de prononciation seront proposés en classe.

#### Voyelles courtes

Les voyelles courtes (a, e, i, o, u, et parfois y) sont indiquées en minuscules.

#### Voyelles longues

Les voyelles longues (A, E, I, O, U) sont indiquées en majuscules.

#### Consonnes

Les consonnes sont toutes les autres lettres de l'alphabet (b, c, d, f, g, h, j, k, l, m, n, p, q, r, s, t, v, w, x et z).

### Règles linguistiques de construction de termes médicaux

1. Lorsqu'on combine deux radicaux, on **conserve** la voyelle radicale.
2. Lorsqu'on combine un radical avec un suffixe qui commence par une consonne, on **conserve** la voyelle radicale.

#### Exemples

Gastr/o/entér/o/logie – Étude de l'estomac et des intestins.

- Conformément à la **règle 1**, lorsqu'on combine le radical gastr/o (qui signifie « estomac ») au radical entér/o (qui signifie « intestins »), on conserve la voyelle radicale o.
  - Conformément à la **règle 2**, lorsqu'on combine le radical entér/o (qui signifie « intestins ») au suffixe -logie (qui commence par un suffixe et signifie « l'étude de »), on conserve la voyelle radicale o.
3. Lorsqu'on combine un radical à un suffixe qui commence par une voyelle, on **supprime** la voyelle radicale.
  4. Un préfixe se place au début du mot et n'utilise **aucune** voyelle radicale.

#### Exemples

Intra/vein/euse – Qui concerne l'intérieur d'une veine.

- Conformément à la **règle 3**, lorsqu'on combine le radical vein/o (qui signifie « veine ») au suffixe -euse (qui commence par une voyelle et signifie « qui concerne »), on supprime la voyelle radicale o.
- Conformément à la **règle 4**, le préfixe intra- (qui signifie « intérieur ») se trouve au début du terme médical et ne s'accompagne d'aucune voyelle radicale.

5. Lorsqu'on définit un terme médical, on commence par le suffixe, puis on énonce les éléments de gauche à droite. Il est possible qu'on doive ajouter des déterminants. Tant que le déterminant ne modifie pas le sens, on peut l'utiliser pour définir le terme. Lorsqu'on utilise le terme dans une phrase, il est plus facile de choisir le(s) déterminant(s) approprié(s).

### *Exemples*

Intra/vein/euse - « Qui concerne l'intérieur d'une veine » ou « Qui concerne l'intérieur de la veine ».

- Conformément à la **règle 5**, on commence par le suffixe -euse (qui signifie « qui concerne »), et on lit de gauche à droite en commençant par le préfixe intra- (qui signifie « intérieur ») et en terminant par le radical vein/o (qui signifie « veine »).
- On remarque qu'il est possible de générer deux définitions qui réfèrent au même concept.
- Dans les exemples, le contexte de la phrase complète n'est pas disponible. Dans le cadre de l'acquisition des bases de terminologie médicale, l'une ou l'autre de ces définitions est acceptée.

### 3. Préfixes

Le préfixe se trouve au début du terme médical et en modifie la signification. Il est important de bien l'orthographier et le prononcer.

De nombreux préfixes de termes médicaux sont communs aux préfixes usuels. Une bonne technique pour les mémoriser est de

- commencer par les préfixes les plus courants
- et penser à des termes courants qui commencent par ces préfixes,
- puis de les comparer à l'utilisation dans les termes médicaux.

---

<b>PRÉFIXE</b>	<b>SENS</b>	<b>EXEMPLE D'UTILISATION DANS LA TERMINOLOGIE MÉDICALE</b>
a-, an	Non, pas, sans, sens négatif	atypique, anoxie
ab-	loin de; éloignement	abduction
ad-	vers, rapprochement, augmentation, sur	adduction
anté-	avant	anténatal
anti-	contre, opposition	antipsychotique

---

---

<b>PRÉFIXE</b>	<b>SENS</b>	<b>EXEMPLE D'UTILISATION DANS LA TERMINOLOGIE MÉDICALE</b>
bi-, bin-	deux, deux fois, double	bilatéral, binoculaire
brady-	lent	bradycardie

---

---

<b>PRÉFIXE</b>	<b>SENS</b>	<b>EXEMPLE D'UTILISATION DANS LA TERMINOLOGIE MÉDICALE</b>
dé-	privation, séparation, éloignement	déshydrater
dia-	à travers	dialyse
dys-	douloureux, anormal, difficile	dysphagie

---

---

<b>PRÉFIXE</b>	<b>SENS</b>	<b>EXEMPLE D'UTILISATION DANS LA TERMINOLOGIE MÉDICALE</b>
endo-	à l'intérieur, dans	endotrachéal
épi-	sur, supérieur	épiderme
eu-	normal, bon	eupnée

---

---

<b>PRÉFIXE</b>	<b>SENS</b>	<b>EXEMPLE D'UTILISATION DANS LA TERMINOLOGIE MÉDICALE</b>
hémi-	moitié	hémicolectomie
hyper-	supérieur, excessif	hyperthyroïdie
hypo-	inférieur, incomplet, déficient, sous	hypoglycémie

---

---

<b>PRÉFIXE</b>	<b>SENS</b>	<b>EXEMPLE D'UTILISATION DANS LA TERMINOLOGIE MÉDICALE</b>
inter-	entre	intercostal
intra-	à l'intérieur, dans	intramusculaire

---

<b>PRÉFIXE</b>	<b>SENS</b>	<b>EXEMPLE D'UTILISATION DANS LA TERMINOLOGIE MÉDICALE</b>
macro-	de grandes dimensions, long	macrocéphale
méta-	après, à l'extérieur, changement	os métacarpiens
micro-	petit	microscope
multi-	nombreux	multipare

<b>PRÉFIXE</b>	<b>SENS</b>	<b>EXEMPLE D'UTILISATION DANS LA TERMINOLOGIE MÉDICALE</b>
néo-	nouveau	néonatal
nulli-	aucun	nullipare

<b>PRÉFIXE</b>	<b>SENS</b>	<b>EXEMPLE D'UTILISATION DANS LA TERMINOLOGIE MÉDICALE</b>
pachy-	épais, épaissement	pachydermie
pan-	tout, total	pancytopénie
para-	à côté, au-delà, autour, anormal	glandes parathyroïdes
per-	à travers	percutané
péri-	autour (extérieur)	vision périphérique
poly-	un grand nombre, une grande quantité	polymyosite
post-	après	post-partum
pré-	avant	prénatal
pro-	avant	pronostic

<b>PRÉFIXE</b>	<b>SENS</b>	<b>EXEMPLE D'UTILISATION DANS LA TERMINOLOGIE MÉDICALE</b>
sous-	inférieur, sous	sous-cutané
supra-	supérieur, au-dessus	supra-scapulaire
sym-, syn-	ensemble, joint	symphyse

<b>PRÉFIXE</b>	<b>SENS</b>	<b>EXEMPLE D'UTILISATION DANS LA TERMINOLOGIE MÉDICALE</b>
tachy-	rapide	tachycardie
trans-	à travers, au-delà	transdermique
tri-	trois	triceps

<b>PRÉFIXE</b>	<b>SENS</b>	<b>EXEMPLE D'UTILISATION DANS LA TERMINOLOGIE MÉDICALE</b>
uni-	un	unilatéral



## 4. Suffixes

Les suffixes sont des éléments situés à la fin des mots. Ils peuvent modifier le sens des termes médicaux. Il est important de bien les orthographier et les prononcer.

De nombreux suffixes de termes médicaux sont communs aux suffixes usuels. La définition explicite du suffixe n'est pas toujours incluse dans la définition d'un mot; c'est souvent le cas pour la définition des termes médicaux en milieu de travail. Cependant, lors de la transcription ou de la lecture de rapports médicaux, le suffixe est toujours clairement énoncé. Il est utile de connaître les suffixes pour bien orthographier et prononcer les termes médicaux.

SUFFIXE	SENS	EXEMPLE D'UTILISATION DANS LA TERMINOLOGIE MÉDICALE
-a	fin du nom, pas de sens particulier	placenta
-aque	relatif à	cardiaque
-al	relatif à	dorsal
-algie	douleur	myalgie
-amnios	amnios, liquide amniotique	oligoamnios
-aphérèse	retrait	plasmaphérèse
-aire	relatif à	appendiculaire
-ade	action	tamponnade
-asthénie	faiblesse	myasthénie grave

SUFFIXE	SENS	EXEMPLE D'UTILISATION DANS LA TERMINOLOGIE MÉDICALE
-carcinome	tumeur cancéreuse	adénocarcinome
-cèle	hernie, protrusion, enflure	hydrocèle
-centèse	ponction chirurgicale pour retirer un liquide	amniocentèse
-crine	sécrétion	exocrine
-esse	caractéristique	grossesse
-cyte	cellule	leucocyte

SUFFIXE	SENS	EXEMPLE D'UTILISATION DANS LA TERMINOLOGIE MÉDICALE
-dèse	fixation chirurgicale, fusion	arthrodèse
-drome	accourir, course	syndrome

SUFFIXE	SENS	EXEMPLE D'UTILISATION DANS LA TERMINOLOGIE MÉDICALE
-e	fin du nom, pas de sens particulier	leucoderme
-ien	relatif à	œsophagien
-ectasie	inflation, dilatation, hypertrophie	bronchectasie
-ectomie	excision, enlèvement chirurgical, ablation	gastrectomie
-émèse	vomissement	hématémèse
-émie	sang	anémie
-èse	le fait de	diurèse

<b>SUFFIXE</b>	<b>SENS</b>	<b>EXEMPLE D'UTILISATION DANS LA TERMINOLOGIE MÉDICALE</b>
-gène	substance ou agent qui produit ou qui cause	tératogène
-gène	qui produit ou qui cause	cancérogène
-gramme	tracé, image radiographique	électrocardiogramme
-graphe	appareil utilisé pour tracer ou enregistrer	électrocardiographe
-graphie	technique d'enregistrement, imagerie radiographique	électrocardiographie

<b>SUFFIXE</b>	<b>SENS</b>	<b>EXEMPLE D'UTILISATION DANS LA TERMINOLOGIE MÉDICALE</b>
-ie	affection, état pathologique, état anormal	tachycardie
-iase	affection	cholédocolithiase
-iatre	spécialiste	psychiatre
-iatrie	spécialité, traitement	psychiatrie
-ique	relatif à	panique
-ictal	crise, attaque	post-ictal
-ieur	relatif à	antérieur
-isme	phénomène	métabolisme
-ite	inflammation	colite

<b>SUFFIXE</b>	<b>SENS</b>	<b>EXEMPLE D'UTILISATION DANS LA TERMINOLOGIE MÉDICALE</b>
-logue	spécialiste qui étudie et traite	oncologue
-logie	étude de	cardiologie
-lyse	séparation, décomposition, dissolution	thrombolyse

<b>SUFFIXE</b>	<b>SENS</b>	<b>EXEMPLE D'UTILISATION DANS LA TERMINOLOGIE MÉDICALE</b>
-malacie	ramollissement	chondromalacie
-mégalie	élargi, élargissement	gastromégalie
-mètre	instrument de mesure	thermomètre
-métrie	mesure, action de mesurer	spirométrie

<b>SUFFIXE</b>	<b>SENS</b>	<b>EXEMPLE D'UTILISATION DANS LA TERMINOLOGIE MÉDICALE</b>
-oïde	semblable	lipoïde
-ome	tumeur, gonflement	mélanome
-opie	vision	diplopie
-opsie	visionnement, action de visionner	biopsie
-ose	état anormal, augmentation du nombre (sang)	érythrocytose
-euse	relatif à	intraveineuse

<b>SUFFIXE</b>	<b>SENS</b>	<b>EXEMPLE D'UTILISATION DANS LA TERMINOLOGIE MÉDICALE</b>
-parésie	légère paralysie	hémiparésie
-pathie	maladie	polyneuropathie
-pénie	réduction anormale du nombre	érythrocytopénie
-pepsie	digestion	dyspepsie
-pexie	fixation chirurgicale, suspension	colpopexie
-phagie	déglutition, ingestion	dysphagie
-phobie	aversion, peur anormale	photophobie
-physe	croissance	symphyse
-plasie	formation, développement, croissance	hyperplasie
-plasme	croissance, substance, formation	cytoplasme
-plastie	réparation chirurgicale	rhinoplastie
-plégie	paralysie	ophtalmoplégie
-pnée	respiration	dyspnée
-poïèse	formation	leucopoïèse
-ptose	prolapsus, descente	néphroptose

<b>SUFFIXE</b>	<b>SENS</b>	<b>EXEMPLE D'UTILISATION DANS LA TERMINOLOGIE MÉDICALE</b>
-rragie	écoulement	hémorragie
-rrhagie	écoulement	métrorragie
-rraphie	réparation, suture	anévrismorrhaphie
-rrhée	écoulement, flux	rhinorrhée
-rrhexie	rupture	hépatorrhexie

<b>SUFFIXE</b>	<b>SENS</b>	<b>EXEMPLE D'UTILISATION DANS LA TERMINOLOGIE MÉDICALE</b>
-salpinx	trompe (de Fallope, de l'utérus)	pyosalpinx
-sarcome	tumeur maligne	rhabdomyosarcome
-schisis	fente, fissure	cranioschisis
-sclérose	durcissement	artériosclérose
-scope	instrument utilisé pour l'examen visuel	hystéroscope
-scopique	concernant l'examen visuel	pelviscopique
-scopie	processus d'examen visuel	gastroscopie
-spasme	contraction soudaine et involontaire d'un muscle	vasospasme
-stase	arrêt, contrôle, se tenir	hémostase
-sténose	constriction, rétrécissement	urétérosténose
-stomie	création d'une ouverture artificielle	néphrostomie

---

<b>SUFFIXE</b>	<b>SENS</b>	<b>EXEMPLE D'UTILISATION DANS LA TERMINOLOGIE MÉDICALE</b>
-thorax	cavité thoracique, poitrine	hémithorax
-tocie	travail, accouchement	dystocie
-tome	instrument utilisé pour couper	dermatome
-tomie	incision chirurgicale	laparotomie
-tripsie	broyage chirurgical	lithotripsie
-trophie	nutrition, développement	hypertrophie

---

<b>SUFFIXE</b>	<b>SENS</b>	<b>EXEMPLE D'UTILISATION DANS LA TERMINOLOGIE MÉDICALE</b>
-um	pas de sens particulier	épithélium
-urie	urine, miction	nycturie
-us	pas de sens particulier	tractus

---

# 5. Langage médical dans le contexte de l'anatomie et de la physiologie

## *Objectifs d'apprentissage*

- Relier l'apprentissage du langage médical au contexte de l'anatomie et de la physiologie.
- Se familiariser avec l'architecture de base et les niveaux d'organisation du corps humain.
- Évaluer la position anatomique, les termes régionaux, les termes directionnels, les plans et les quadrants du corps pour le positionnement anatomique.
- Décrire les cavités du corps et les fonctions des membranes associées.

Lors de la mémorisation des éléments linguistiques de la terminologie médicale, il est important de placer l'apprentissage dans le contexte de l'anatomie et de la physiologie. À travers les chapitres consacrés aux systèmes et appareils du corps, vous apprendrez des éléments de terminologie, des termes médicaux entiers et des abréviations courantes. Il est important de mettre en contexte à quelle partie du corps le terme médical fait référence et d'examiner comment il s'articule.

L'**anatomie** se concentre sur la structure et la **physiologie**, sur la fonction. Une grande part de la physiologie s'intéresse à la tendance de l'organisme à l'homéostasie.

On considère les structures du corps comme des niveaux d'organisation fondamentaux qui se complexifient : particules subatomiques, atomes, molécules, organites, cellules, tissus, organes, systèmes ou appareils, organisme et biosphère ([figure 5.1](#)).

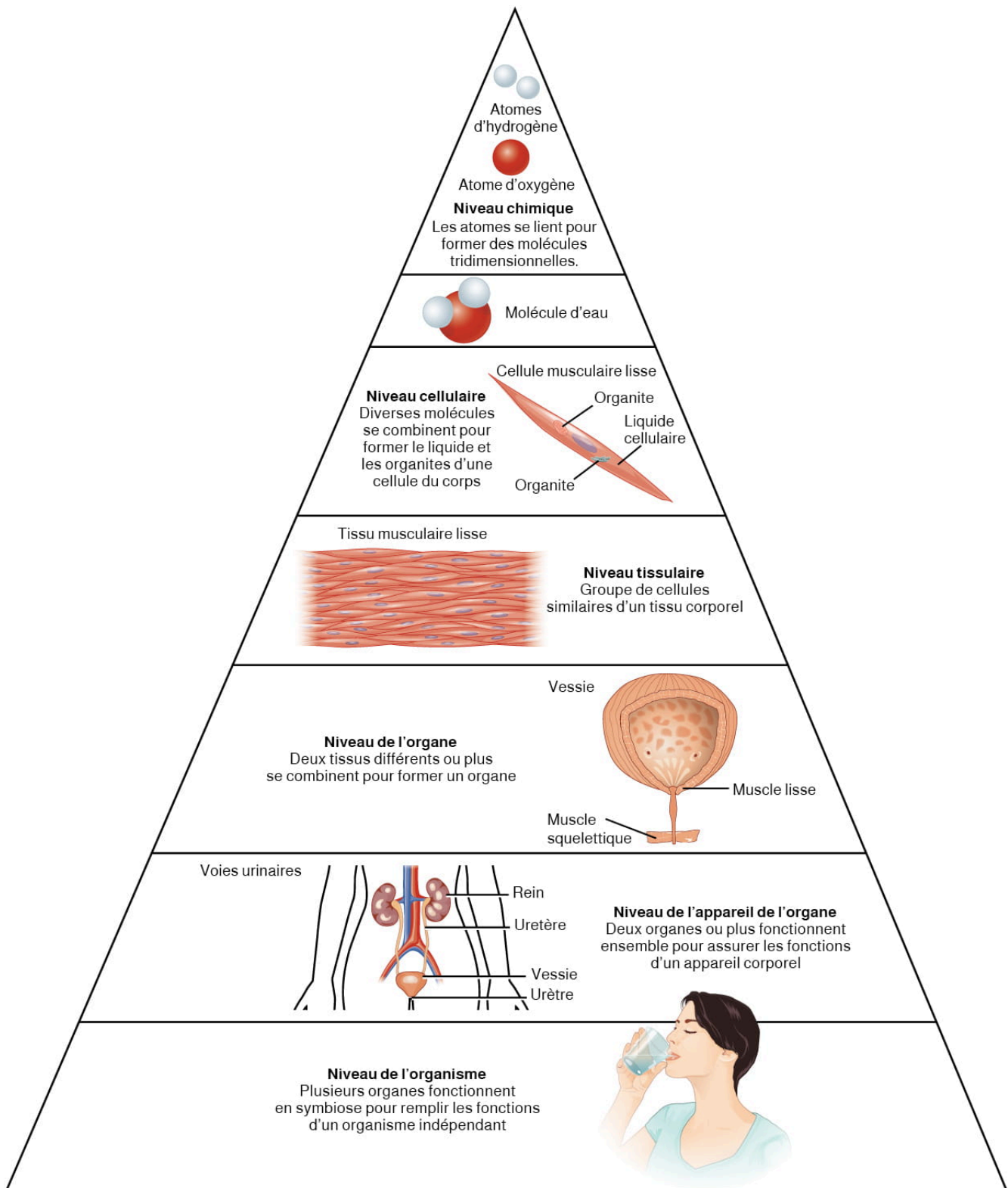


Figure 5.1 Niveaux d'organisation structurelle du corps humain. L'organisation du corps est souvent présentée en six niveaux de complexité croissante, depuis les plus petits éléments chimiques jusqu'à l'organisme humain en entier. D'après Betts et coll., 2013. Sous licence [CC BY 4.0](https://creativecommons.org/licenses/by/4.0/). [Description de l'image]

## Niveaux d'organisation

Toute la matière de l'univers est composée d'une ou plusieurs substances pures appelées **éléments**, comme l'hydrogène, l'oxygène, le carbone, l'azote, le calcium et le fer, pour nommer quelques exemples bien connus.

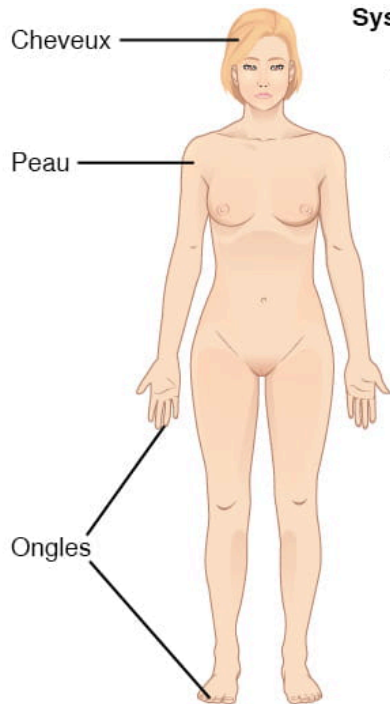
- La plus petite unité de ces éléments est l'**atome**.
  - Les atomes sont constitués de particules subatomiques, soient les protons, les électrons et les neutrons.
- Deux atomes ou plus se combinent pour former une **molécule**, comme les molécules d'eau, les protéines et les sucres que l'on trouve dans les êtres vivants.
  - Les **molécules** sont les composants chimiques de toutes les structures du corps.
- La **cellule** est la plus petite unité autonome d'un organisme vivant.
  - Même les bactéries, qui sont des organismes extrêmement petits et indépendants, ont une structure cellulaire. Chaque bactérie est une cellule unique. Toutes les structures vivantes de l'anatomie humaine contiennent des cellules, et presque toutes les fonctions de la physiologie humaine sont exécutées dans des cellules ou sont initiées par des cellules.
  - Une cellule humaine est généralement constituée de membranes souples qui renferment le cytoplasme, un milieu aqueux, ainsi qu'une variété de minuscules unités fonctionnelles appelées **organites**. Toutes les fonctions du vivant, pour l'humain comme pour tous les organismes, sont assurées par les cellules.
- Un **tissu** est un grand groupe de cellules similaires (bien que parfois composées de quelques types apparentés) qui travaillent ensemble pour remplir une fonction spécifique.
- Un **organe** est une structure anatomique distincte du corps composée de deux ou de plusieurs types de tissus. Chaque organe remplit une ou plusieurs fonctions physiologiques spécifiques.

Un **appareil** est un groupe d'organes qui travaillent ensemble pour assurer les principales fonctions ou pour répondre aux besoins physiologiques de l'organisme.

### *Le saviez-vous?*

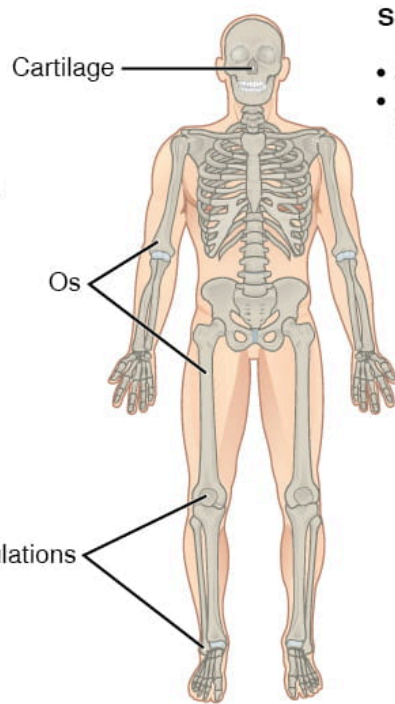
- Les organes ont des fonctions communes et jouent un rôle dans plusieurs systèmes ou appareils du corps.
- Par exemple, le cœur (appareil cardiovasculaire) et les poumons (appareil respiratoire) travaillent ensemble pour distribuer l'oxygène dans tout l'organisme et évacuer le dioxyde de carbone.

Examinez les onze appareils du corps humain ([figure 5.2](#) et [figure 5.3](#)). On ne peut pas classer avec précision les organes dans des systèmes ou des appareils, puisque les organes peuvent avoir des fonctions dans différents systèmes ou appareils. En fait, la plupart des organes jouent un rôle dans plus d'un système ou d'un appareil.



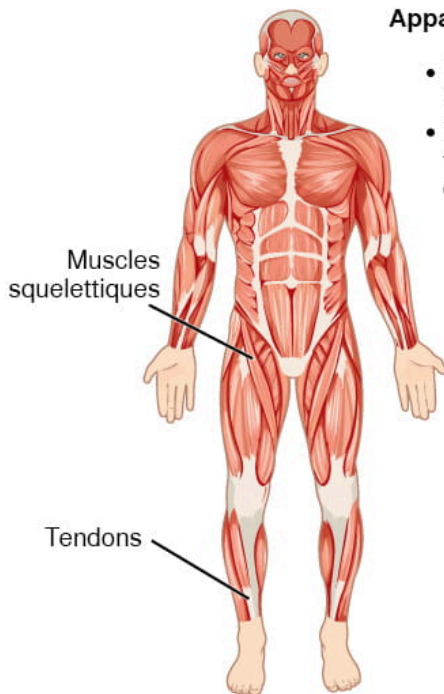
### Système tégumentaire

- Comprend les structures internes du corps
- Lieu de nombreux récepteurs sensoriels



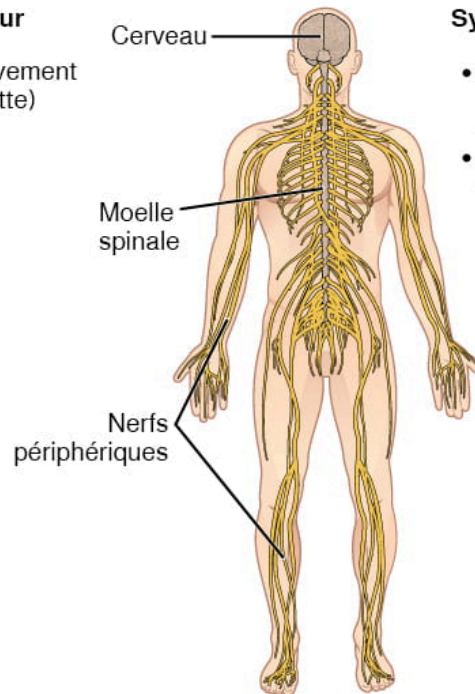
### Squelette

- Soutient le corps
- Permet le mouvement (avec la musculature)



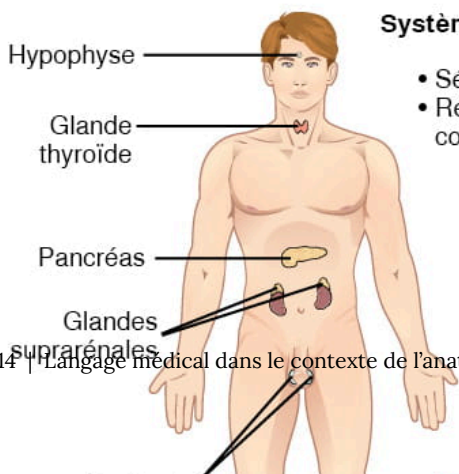
### Appareil locomoteur

- Permet le mouvement (avec le squelette)
- Maintient la température corporelle



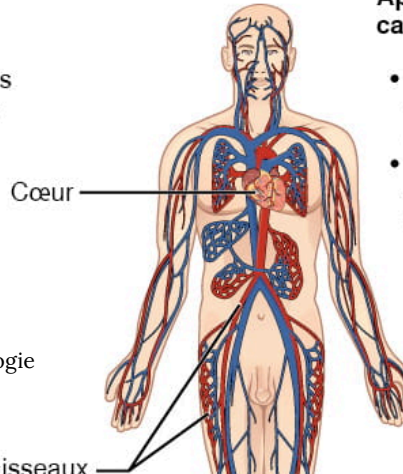
### Système nerveux

- Détecte et traite les informations sensorielles
- Active les réponses corporelles



### Système endocrinien

- Sécrète des hormones
- Régule les processus corporels

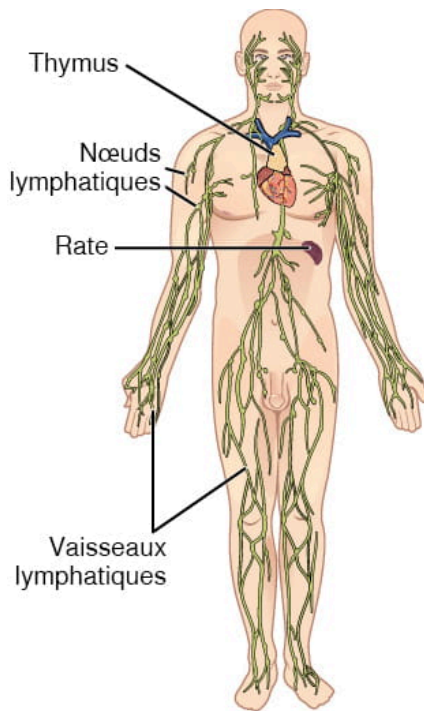


### Appareil cardiovasculaire

- Fournit l'oxygène et les nutriments aux tissus
- Maintient la température corporelle

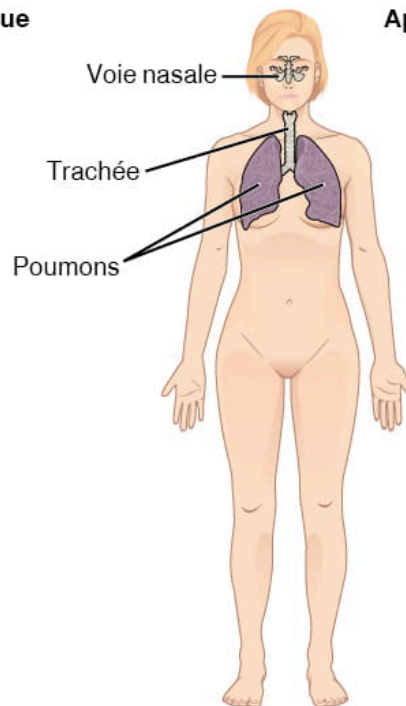


Figure 5.2. Systèmes ou appareils du corps humain. Les organes qui travaillent ensemble sont regroupés en systèmes ou appareils. D'après Betts et coll., 2013. Sous licence [CC BY 4.0](#) [[Description de l'image](#)]



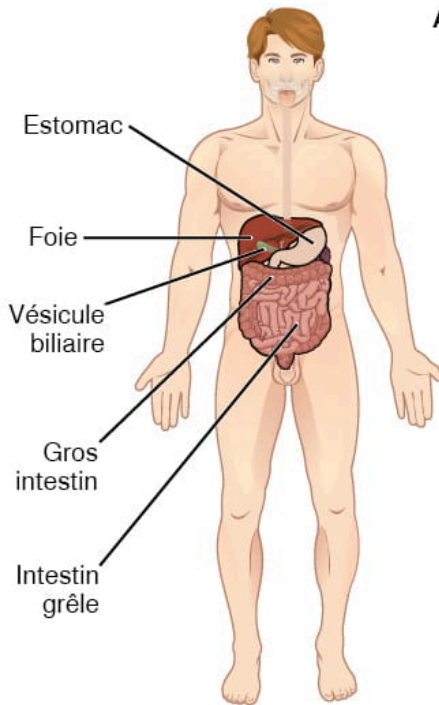
### Système lymphatique

- Renvoie le liquide dans le sang
- Défend contre les agents pathogènes



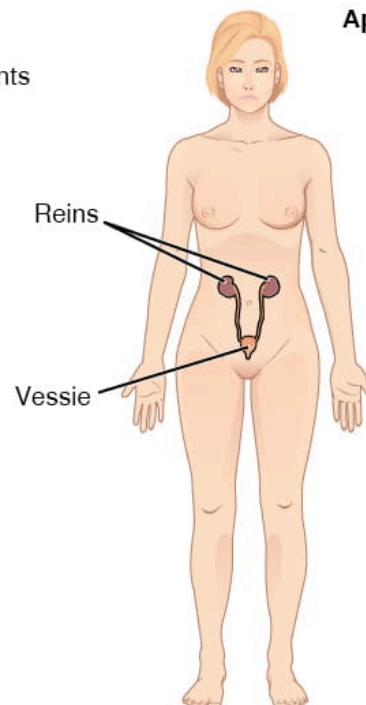
### Appareil respiratoire

- Élimine le dioxyde de carbone
- Transmet l'oxygène dans le sang



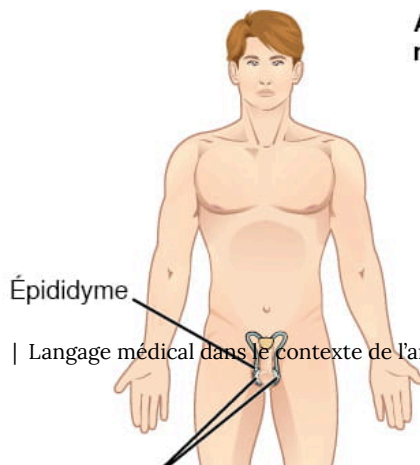
### Appareil digestif

- Décompose les aliments pour leur utilisation par le corps
- Élimine les déchets qui viennent des aliments non digérés



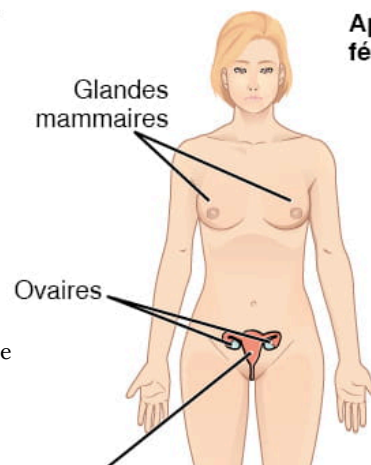
### Appareil urinaire

- Maintient l'équilibre hydrique dans le corps
- Élimine et excrète les déchets du sang



### Appareil reproducteur masculin

- Produit des hormones sexuelles et des gamètes
- Transmet les gamètes à la femme



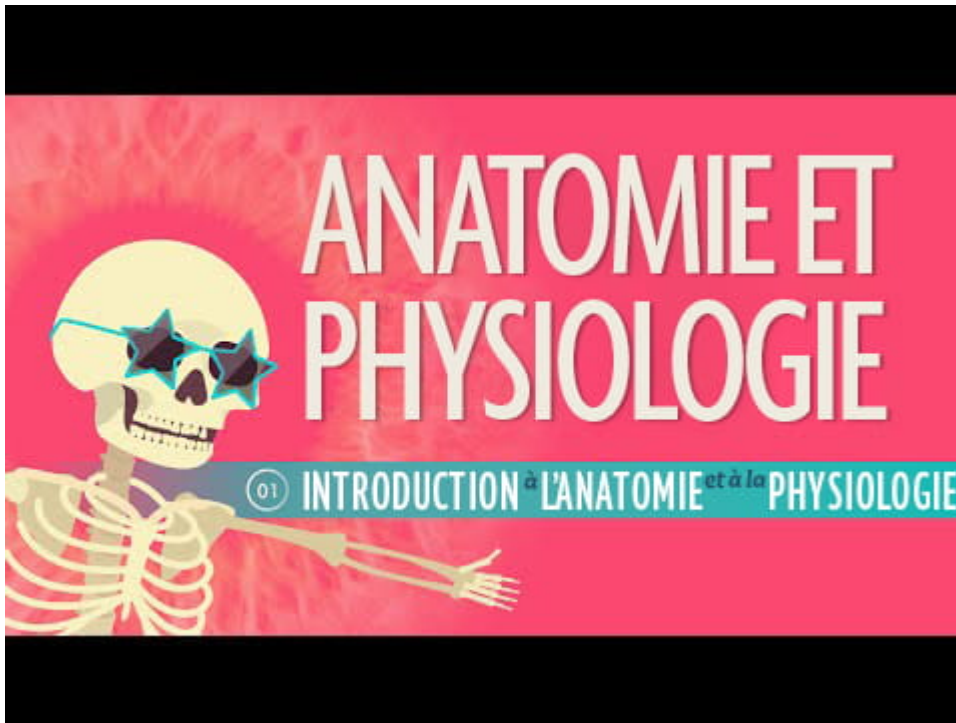
### Appareil reproducteur féminin

- Produit des hormones sexuelles et des gamètes
- Soutient l'embryon et le fœtus jusqu'à la naissance
- Produit du lait pour le nourrisson

Figure 5.3. Systèmes ou appareils du corps humain (suite). Les organes qui travaillent ensemble sont regroupés en systèmes ou appareils. D'après Betts et coll., 2013. Sous licence [CC BY 4.0](#) [Description de l'image]

L'**organisme** constitue le plus haut niveau d'organisation. Un organisme est un être vivant doté d'une structure cellulaire et capable d'accomplir de manière autonome toutes les fonctions physiologiques nécessaires à la vie. Dans les organismes multicellulaires, y compris les humains, toutes les cellules, tous les tissus, tous les organes et tous les systèmes ou appareils fonctionnent en coordination pour maintenir la vie et la santé de l'organisme.

Regardez la vidéo :



Un ou plusieurs éléments interactifs ont été exclus de cette version du texte. Vous pouvez les visualiser en ligne ici : <https://ecampusontario.pressbooks.pub/acquerir/lesbasesdelaterminologiemedicale/?p=304#oembed-1>

Vidéo 5.1. [Introduction to Anatomy & Physiology: Crash Course A&P #1](#) (Introduction à l'anatomie et à la physiologie : cours accéléré en anatomie et physiologie no 1) [Vidéo en ligne]. © CrashCourse, 2015

*Le saviez-vous?*

La terminologie est utilisée à des fins de précision et de réduction des erreurs médicales.

## Position anatomique

Les anatomistes et les prestataires de soins de santé utilisent la terminologie dans un souci de précision et de réduction des erreurs médicales. Par exemple, une cicatrice « au-dessus du poignet » est-elle située sur l'avant-bras à deux ou trois pouces de la main ou à la base de la main? Est-elle du côté de la paume ou du dos de la main? L'utilisation d'une terminologie anatomique précise élimine toute ambiguïté. Les termes anatomiques dérivent de mots grecs et latins anciens.

Pour plus de précision, les anatomistes normalisent les vues du corps. Tout comme les cartes sont normalement orientées avec le nord vers le haut, la « carte » standard du corps, dite position anatomique, est une vue du corps debout, avec les pieds parallèles, à la largeur des épaules, orteils vers l'avant. Les membres supérieurs sont tendus de chaque côté du corps et les paumes des mains sont tournées vers l'avant, comme illustré.

La position standard réduit la confusion. Peu importe l'orientation du corps décrit, les termes sont utilisés comme s'il était en position anatomique. Par exemple, une cicatrice dans la « région antérieure (avant) du carpe (poignet) » serait située sur le poignet, du côté de la paume de la main. Le terme « antérieur » serait utilisé même si la main était posée sur une table, paume vers le bas.

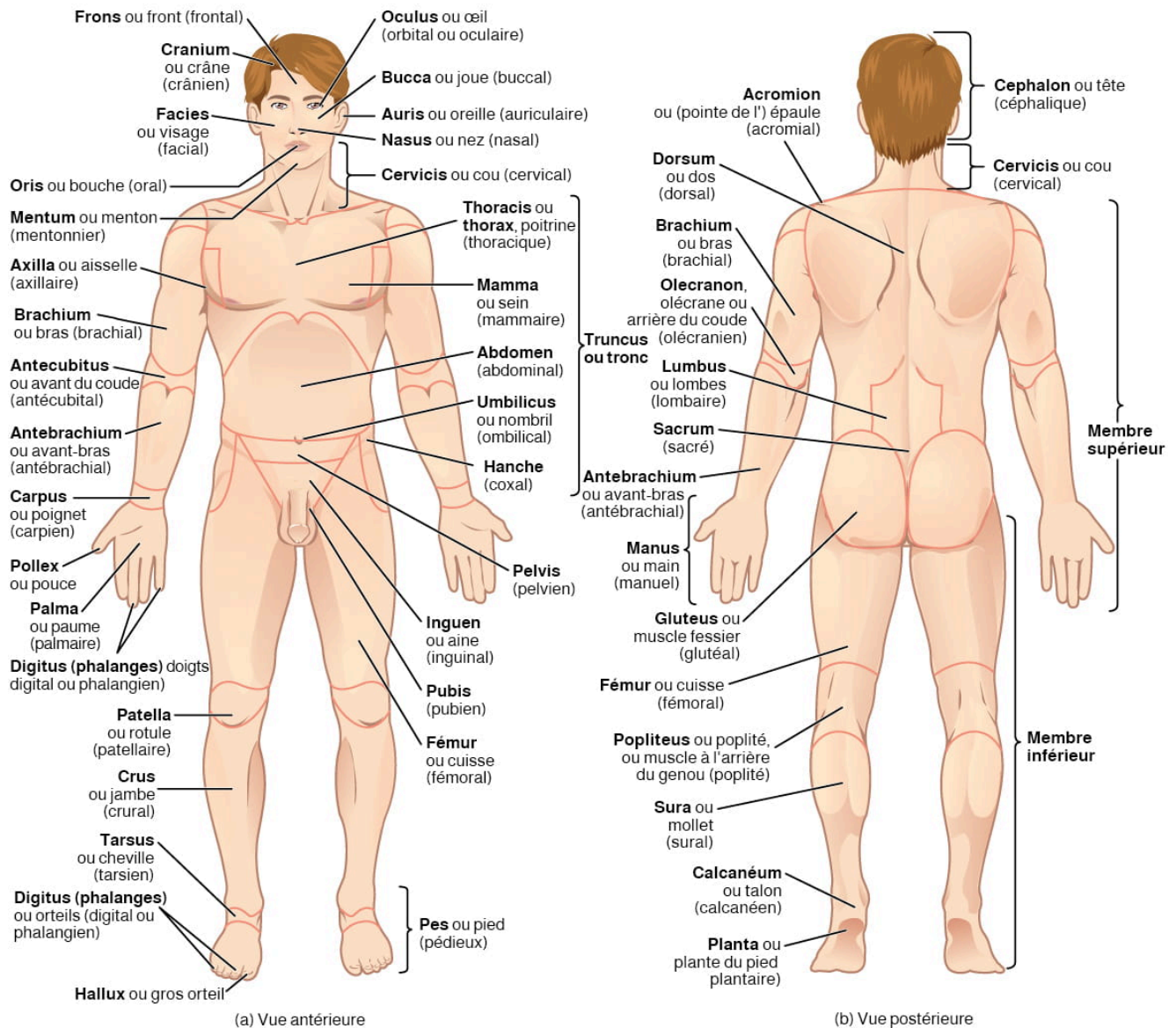


Figure 5.4. Régions du corps humain. Le corps humain est représenté en position anatomique en vue a) antérieure et b) postérieure. Les régions du corps sont indiquées en caractères gras. D'après Betts et coll., 2013. Sous licence [CC BY 4.0](https://creativecommons.org/licenses/by/4.0/). [\[Description de l'image\]](#)

Un corps allongé est dit en décubitus ventral ou en décubitus dorsal. Ces termes sont parfois utilisés pour décrire la position du corps lors d'examen physiques spécifiques ou d'interventions chirurgicales.

## Termes régionaux

Les nombreuses régions du corps humain sont désignées par des termes spécifiques qui permettent une grande précision. Par exemple, le terme « bras » est réservé à la partie supérieure du membre, tandis que le terme « avant-bras » fait référence à la partie inférieure. De même, les termes « fémur » et « cuisse » sont synonymes, mais le terme « jambe » est réservé à la partie inférieure du membre, entre le genou et la cheville. Vous serez en mesure de décrire les régions du corps à l'aide des termes de la position anatomique.

## Termes directionnels

Les termes directionnels sont essentiels pour décrire l'emplacement relatif des structures du corps. Par exemple, les anatomistes peuvent décrire un tissu « inférieur » à un autre, et les médecins peuvent décrire une tumeur « superficielle » par rapport à une structure. Mémorisez ces termes pour éviter toute confusion lorsque vous étudiez ou décrivez l'emplacement de certaines parties du corps.

- Le terme **antérieur** (ou **ventral**) décrit l'avant ou une orientation vers l'avant du corps. Les orteils sont antérieurs au pied.
- Le terme **postérieur** (ou **dorsal**) décrit l'arrière ou une orientation vers l'arrière du corps. Le poplité est postérieur à la patella.
- Le terme **supérieur** (ou **crânien**) décrit une position au-dessus ou plus haute qu'une autre partie du corps. Les orbites sont supérieures à la bouche.
- Le terme **inférieur** (ou **caudal**) décrit une position en dessous ou plus basse qu'une autre partie du corps, soit près ou vers la queue (ou le coccyx chez les humains, la partie la plus basse de la colonne vertébrale). Le bassin est inférieur à l'abdomen.
- Le terme **latéral** décrit le côté ou l'orientation vers le côté du corps. Le pouce est en position latérale par rapport aux doigts.
- Le terme **médian** décrit le milieu ou l'orientation vers le milieu du corps. L'hallux est l'orteil médian.
- Le terme **proximal** décrit une position d'un membre près du point d'attache ou du tronc. Le bras est en position proximale par rapport à l'avant-bras.
- Le terme **distal** décrit une position d'un membre éloignée du point d'attache ou du tronc. La jambe est en position distale par rapport au fémur.
- Le terme **superficiel** décrit une position près de la surface du corps. La peau est superficielle par rapport aux os.
- Le terme **profond** décrit une position éloignée de la surface du corps. Le cerveau est profond par rapport au crâne.



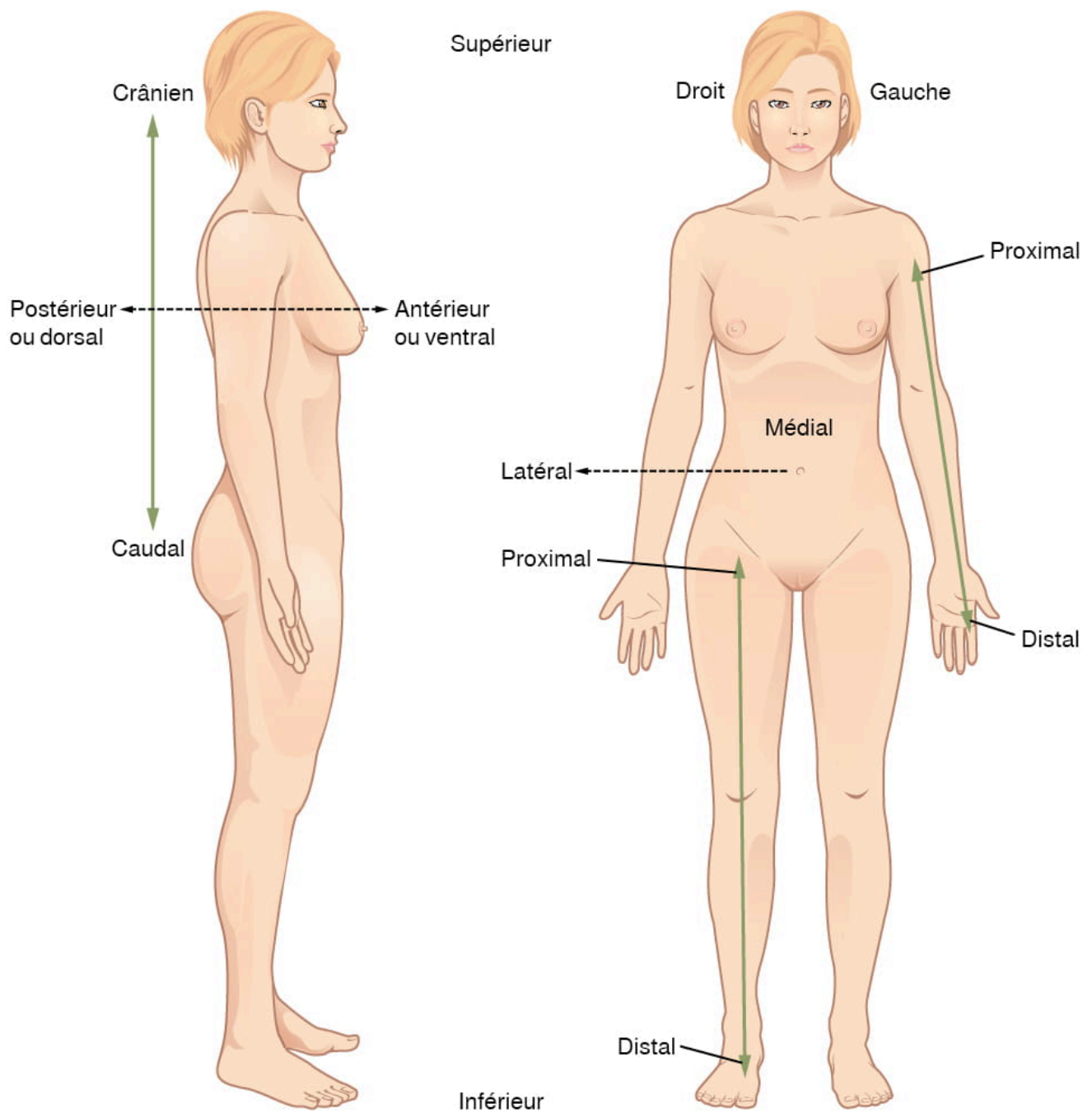


Figure 5.5. Termes directionnels appliqués au corps humain. Les termes directionnels appariés sont représentés tels qu'ils sont appliqués au corps humain. D'après Betts et coll., 2013. Sous licence [CC BY 4.0](https://creativecommons.org/licenses/by/4.0/). [\[Description de l'image\]](#)

Entraînez-vous à utiliser ces termes directionnels.

Un élément interactif ou multimédia a été exclu de cette version du texte. Vous pouvez y accéder en ligne à l'adresse suivante :

<https://ecampusontario.pressbooks.pub/medicalterminology/?p=1382>

## Vérification des connaissances

- En équipe de deux, choisissez à tour de rôle deux parties de votre corps ou de celui de l'autre.
- En utilisant des termes directionnels, décrivez l'emplacement de ces parties du corps l'une par rapport à l'autre.

## Plans du corps

Une section est une surface bidimensionnelle d'une structure tridimensionnelle qui a été coupée. Les appareils d'imagerie médicale modernes permettent aux médecins d'obtenir des « coupes virtuelles » de corps vivants, qu'on appelle des scans. L'interprétation de ces scans nécessite cependant une bonne compréhension du plan de coupe. Un plan est une surface imaginaire en deux dimensions qui passe à travers le corps. En anatomie et en médecine, on parle généralement de trois plans :

- Le **plan sagittal** divise le corps ou un organe verticalement en deux parties, droite et gauche. Si ce plan vertical passe par le milieu du corps, on l'appelle le plan médiosagittal ou médian. S'il divise le corps en une droite et une gauche inégales, on l'appelle plan parasagittal ou, plus rarement, plan paramédian.
- Le **plan frontal** divise le corps ou un organe en une partie antérieure (avant) et une partie postérieure (arrière). On l'appelle souvent le plan coronal (« corona » signifie « couronne » en latin).
- Le **plan transversal** divise horizontalement le corps ou l'organe en parties supérieure et inférieure. Les plans transversaux produisent des images appelées coupes transversales.

## Pouvez-vous situer les plans?

Un élément interactif ou multimédia a été exclu de cette version du texte. Vous pouvez y accéder en ligne à l'adresse suivante :

<https://ecampusontario.pressbooks.pub/medicalterminology/?p=1382>



## Cavités et membranes séreuses

Le corps maintient son organisation interne au moyen de membranes, de gaines et d'autres structures qui forment des compartiments. La **cavité dorsale (postérieure)** et la **cavité ventrale (antérieure)** sont les plus grands compartiments du corps (figure 5.6). Ces cavités contiennent et protègent des organes internes délicats. La cavité ventrale permet de grandes variations de la taille et de la forme des organes en fonction. Les poumons, le cœur, l'estomac et les intestins, par exemple, peuvent se dilater et se contracter sans déformer les autres tissus ou perturber l'activité des organes voisins.

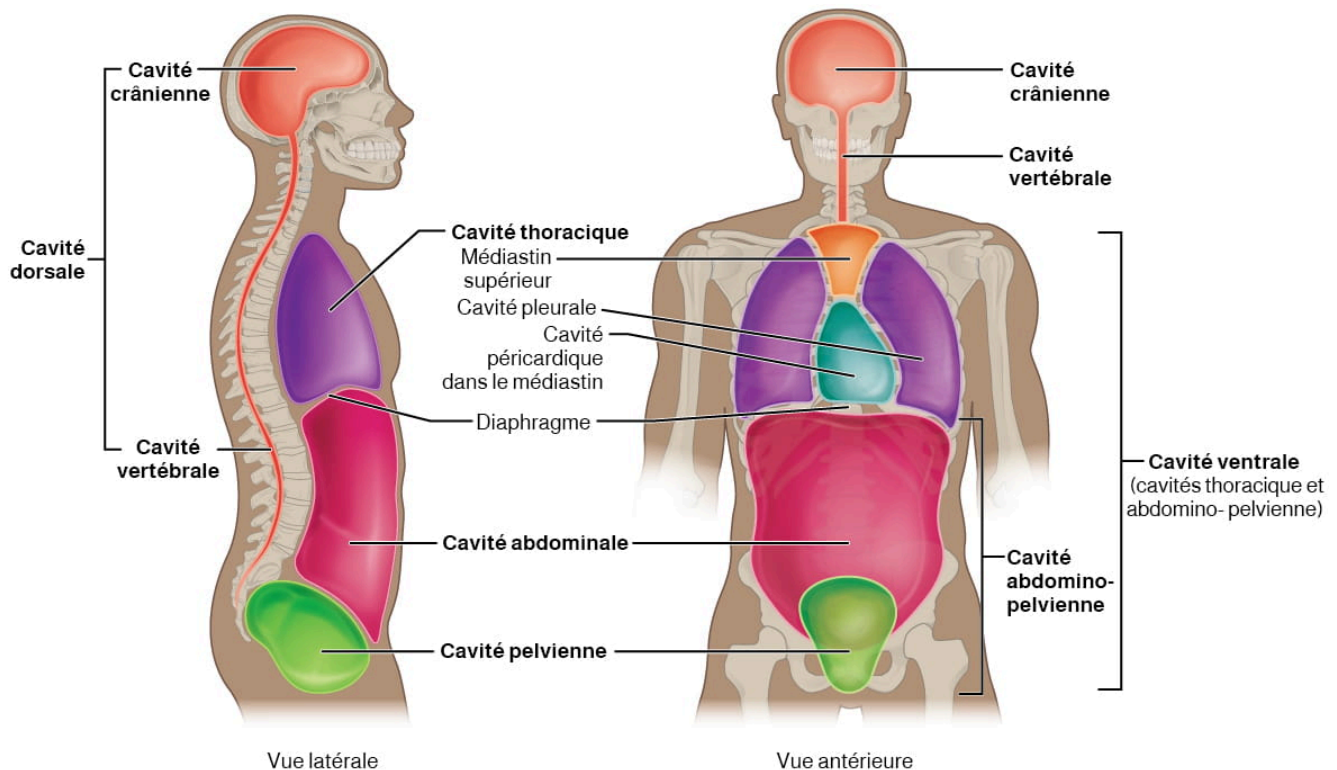


Figure 5.6. Cavités dorsales et ventrales. La cavité ventrale comprend les cavités thoracique et abdomino-pelvienne et leurs subdivisions. La cavité dorsale comprend les cavités crânienne et spinale. D'après Betts et coll., 2013. Sous licence [CC BY 4.0](https://creativecommons.org/licenses/by/4.0/). [Description de l'image]

### Subdivisions des cavités postérieure (dorsale) et antérieure (ventrale)

Les cavités postérieure (dorsale) et antérieure (ventrale) sont subdivisées en cavités plus petites.

La cavité postérieure (dorsale) comporte deux principales subdivisions.

- La **cavité crânienne**, qui abrite le cerveau,
  - est protégée par les os du crâne et le liquide céphalo-rachidien.
- La **cavité spinale** (ou cavité vertébrale), qui renferme la moelle spinale,
  - est protégée par la colonne vertébrale et le liquide céphalo-rachidien.

La cavité antérieure (ventrale) comporte deux principales subdivisions.

- La **cavité thoracique**, la subdivision supérieure de la cavité antérieure, est délimitée par la cage thoracique.

- Elle contient les poumons et le cœur, qui est situé dans le médiastin.
- Le diaphragme forme le plancher de la cavité thoracique et la sépare de la cavité abdomino-pelvienne, plus inférieure.
- La **cavité abdomino-pelvienne** est la plus grande cavité du corps.
  - Elle n'est délimitée par aucune membrane.
  - La cavité abdominale abrite les organes digestifs, et la cavité pelvienne, les organes reproducteurs.

*Entraînez-vous à localiser les cavités.*

Un élément interactif ou multimédia a été exclu de cette version du texte. Vous pouvez y accéder en ligne à l'adresse suivante :

<https://ecampusontario.pressbooks.pub/medicalterminology/?p=1382>

## Régions et quadrants abdominaux

Par souci de clarté, par exemple pour situer une douleur abdominale ou une masse suspecte, les prestataires de soins de santé divisent généralement la cavité abdominale en neuf régions ou en quatre quadrants.

*Entraînez-vous à repérer les quadrants.*

Un élément interactif ou multimédia a été exclu de cette version du texte. Vous pouvez y accéder en ligne à l'adresse suivante :

<https://ecampusontario.pressbooks.pub/medicalterminology/?p=1382>

## Membranes tissulaires

Une **membrane tissulaire** est une fine couche ou un feuillet de cellules qui recouvre l'extérieur du corps (comme la peau), les organes (comme le péricarde), les passages internes qui mènent à l'extérieur du corps (comme le mésentère

abdominal) et le revêtement des cavités articulaires mobiles. Il existe deux grands types de membranes tissulaires : le tissu conjonctif et les membranes épithéliales ([figure 5.7](#)).

Les muqueuses tapissent les voies digestives, respiratoires, urinaires et reproductives. Elles sont recouvertes de sécrétions des glandes muqueuses.

Des membranes séreuses tapissent les cavités corporelles non exposées à l'extérieur : les cavités péritonéale, pleurale et péricardique.

La membrane cutanée, ou peau, recouvre la surface du corps.

Les membranes synoviales tapissent les cavités articulaires et produisent le liquide à l'intérieur de l'articulation.

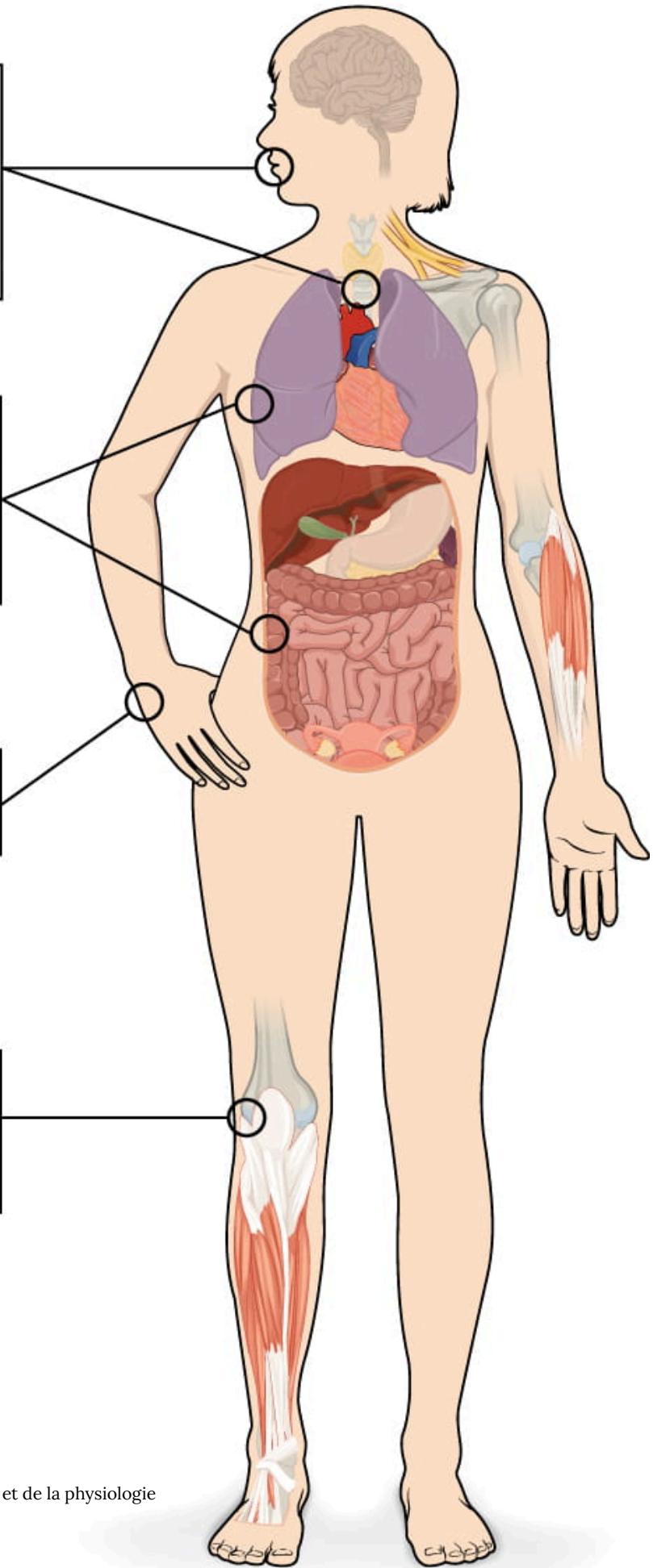


Figure 5.7. Membranes tissulaires. Les deux grandes catégories de membranes tissulaires de l'organisme sont : 1) les membranes du tissu conjonctif, qui comprennent les membranes synoviales; 2) les membranes épithéliales, qui comprennent les membranes muqueuses, séreuses et cutanées, soit la peau. D'après Betts et coll., 2013. Sous licence [CC BY 4.0](#). [\[Description de l'image\]](#)

*Le saviez-vous?*

Les membranes synoviales tapissent les cavités qui contiennent le liquide synovial.

Le liquide synovial lubrifie les articulations pour permettre les mouvements.

## Membranes de tissu conjonctif

- Les **membranes de tissu conjonctif** sont formées uniquement de tissu conjonctif.
  - Ce type de membrane enveloppe les organes, comme les reins, et tapisse les articulations mobiles.
- La **membrane synoviale** est un type de membrane de tissu conjonctif qui tapisse la cavité d'une articulation librement mobile.
  - Par exemple, les membranes synoviales enveloppent les articulations de l'épaule, du coude et du genou.

## Membranes épithéliales

- Les **membranes épithéliales** sont composées d'un épithélium attaché à une couche de tissu conjonctif.
  - La peau en est un exemple.
- Les **membranes muqueuses** sont également constituées de tissus conjonctifs et épithéliaux.
  - Aussi appelées simplement muqueuses, ces membranes épithéliales tapissent les cavités du corps et la lumière des canaux ouverts sur l'extérieur, comme le tube digestif, les voies respiratoires, le canal excréteur et l'appareil reproducteur.
  - Le mucus, produit par les glandes exocrines épithéliales, recouvre la couche épithéliale.
  - Le tissu conjonctif sous-jacent, appelé **lamina propria** (littéralement « propre couche »), aide à soutenir la fragile couche épithéliale.
- La peau est une membrane épithéliale aussi appelée **membrane cutanée**.
  - Il s'agit d'un épithélium pavimenteux stratifié qui repose sur un tissu conjonctif. La surface apicale de cette membrane est exposée à l'environnement extérieur et est recouverte de cellules mortes kératinisées qui contribuent à protéger l'organisme contre le dessèchement et les agents pathogènes.

## Membranes de la cavité corporelle antérieure (ventrale)

- Une **membrane séreuse** (aussi appelée simplement séreuse) est une membrane épithéliale composée d'un épithélium dérivé du mésoderme, appelé mésothélium, soutenu par du tissu conjonctif. Ces membranes tapissent les cavités coelomiques du corps et recouvrent les organes situés dans ces cavités. Il s'agit essentiellement de sacs membraneux, dont l'intérieur est tapissé de mésothélium et l'extérieur, de tissu conjonctif.

- **Couche pariétale** : tapisse la paroi d'une cavité.
- **Couche viscérale** : recouvre un organe (viscère).
- Entre les couches pariétale et viscérale se trouve un **espace séreux** très mince, rempli de liquide.

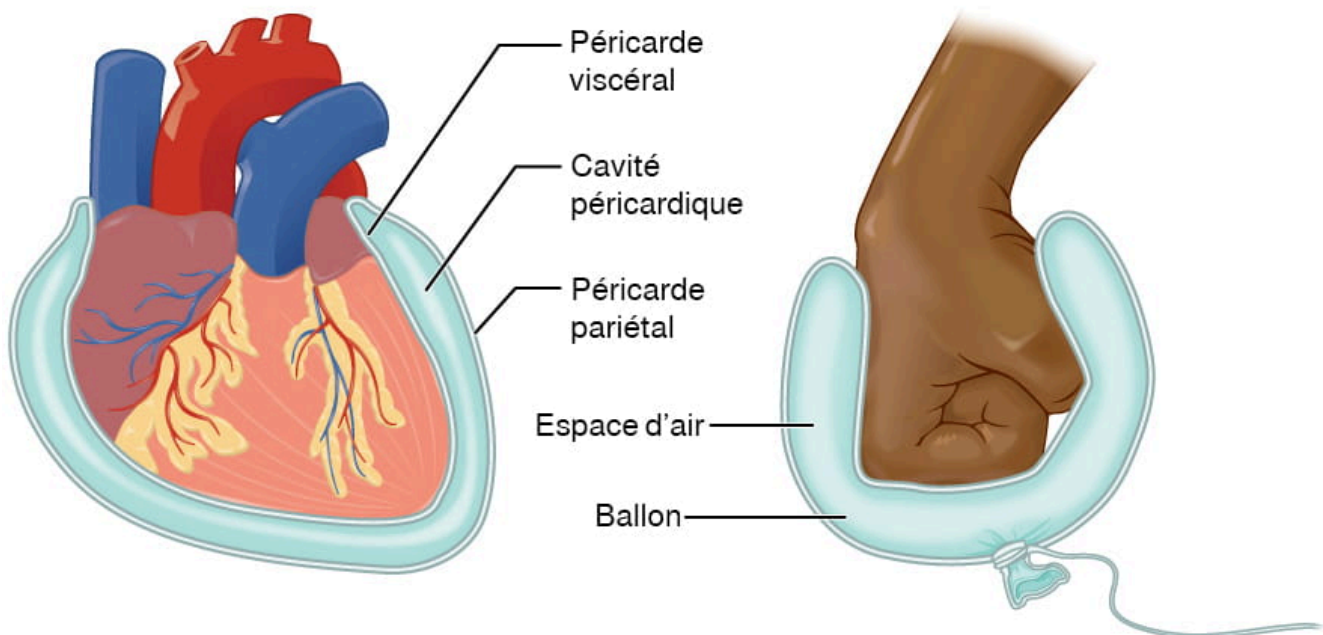


Figure 5.8. Membrane séreuse. La membrane séreuse tapisse la cavité péricardique et se replie sur elle-même pour recouvrir le cœur, un peu comme un ballon dégonflé qui forme deux couches autour d'un poing. D'après Betts et coll., 2013. Sous licence [CC BY 4.0](https://creativecommons.org/licenses/by/4.0/). [\[Description de l'image\]](#)

Il existe trois cavités séreuses et leurs membranes associées. Les membranes séreuses offrent une protection supplémentaire aux viscères qu'elles renferment en réduisant les frottements susceptibles d'entraîner une inflammation des organes.

- **Plèvre** : enveloppe les poumons dans la cavité pleurale et réduit le frottement entre les poumons et la paroi de la cavité.
- **Péricarde** : enveloppe le cœur dans la cavité péricardique et réduit le frottement entre le cœur et les structures voisines.
- **Péritoine** : enveloppe la cavité péritonéale, qui contient plusieurs organes dans la cavité abdomino-pelvienne. La cavité péritonéale réduit la friction entre les organes abdominaux et pelviens et la paroi du corps.

## Évaluez vos connaissances

Un élément interactif ou multimédia a été exclu de cette version du texte. Vous pouvez y accéder en ligne à l'adresse suivante :

<https://ecampusontario.pressbooks.pub/medicalterminology/?p=1382>



## Références

[CrashCourse]. (6 janvier 2015). *Introduction to anatomy & physiology: Crash course A&P #1* [Vidéo]. YouTube. <https://youtu.be/uBG12BujkPQ>

## Description des images

**Description de la figure 5.1 :** Cette illustration montre l'organisation biologique sous forme pyramidale. Le niveau chimique se situe au sommet de la pyramide, où les atomes se lient pour former des molécules tridimensionnelles. Un exemple est donné avec deux atomes d'hydrogène blancs qui se lient à un atome d'oxygène rouge pour créer de l'eau. Le niveau suivant de la pyramide est le niveau cellulaire, illustré par une cellule musculaire lisse, longue et effilée. À ce niveau, diverses molécules se combinent pour former le liquide intérieur et les organites d'une cellule du corps. Le niveau suivant est celui des tissus. Un groupe de cellules similaires forme un tissu du corps. L'exemple donné est une section de tissu musculaire lisse, qui contient de nombreuses cellules musculaires lisses étroitement liées les unes aux autres. Le niveau suivant est celui des organes, comme la vessie et l'urètre. La vessie, qui contient des muscles lisses et l'urètre, qui contient des muscles squelettiques, sont deux exemples de tissus musculaires. Le niveau suivant est celui des appareils, comme l'appareil urinaire, qui comprend les reins, les uretères, la vessie et l'urètre. À ce niveau, deux organes ou plus fonctionnent ensemble pour assurer les fonctions d'un appareil. À la base de la pyramide se trouve l'organisme, illustré par une femme qui boit de l'eau. À ce niveau, de nombreux appareils fonctionnent en symbiose pour remplir les fonctions d'un organisme indépendant. [\[Retour à la figure 5.1\]](#).

**Description de la figure 5.2 :** Cette illustration montre huit silhouettes d'une femme, chacune montrant les éléments d'un appareil distinct. Le système tégumentaire enveloppe les structures internes du corps et est le siège de nombreux récepteurs sensoriels. Il comprend les cheveux, la peau et les ongles. Le squelette soutient le corps et, avec les muscles, permet le mouvement. Il comprend le cartilage, comme celui de la pointe du nez, ainsi que les os et les articulations. La musculature permet le mouvement comme le squelette, mais contribue également au maintien de la température corporelle. Il comprend les muscles squelettiques, ainsi que les tendons qui relient les muscles squelettiques aux os. Le système nerveux détecte et traite les messages sensoriels et active les réponses du corps. Il comprend le cerveau, la moelle spinale et les nerfs périphériques, comme ceux situés dans les membres. Le système endocrinien sécrète des hormones et régule les processus corporels. Il comprend l'hypophyse dans le cerveau, la thyroïde dans la gorge, le pancréas dans l'abdomen, les glandes surrénales au-dessus des reins, les testicules dans le scrotum chez l'homme et les ovaires dans la région pelvienne chez la femme. L'appareil cardiovasculaire fournit de l'oxygène et des nutriments aux tissus et équilibre la température du corps. L'appareil cardiovasculaire comprend le cœur et les vaisseaux sanguins. [\[Retour à la figure 5.2\]](#)

**Description de la figure 5.3 :** Le système lymphatique renvoie le liquide dans le sang et assure la défense contre les agents pathogènes. Il comprend le thymus dans le thorax, la rate dans l'abdomen, les vaisseaux lymphatiques partout dans le corps et les ganglions lymphatiques, répartis le long des vaisseaux lymphatiques. L'appareil respiratoire élimine le dioxyde de carbone de l'organisme et fournit de l'oxygène au sang. Il comprend les voies nasales, la trachée et les poumons. L'appareil digestif décompose les aliments en vue de leur utilisation par l'organisme et élimine les déchets qui viennent des aliments non digérés. Il comprend l'estomac, le foie, la vésicule biliaire (reliée au foie), le gros intestin et l'intestin grêle. L'appareil urinaire contrôle l'équilibre hydrique de l'organisme et élimine les déchets du sang. Il comprend les reins et la vessie. L'appareil reproducteur masculin et féminin produit des hormones sexuelles et des gamètes. L'appareil reproducteur masculin est spécialisé dans la transmission des gamètes à la femme, tandis que l'appareil reproducteur féminin est spécialisé dans l'incubation de l'embryon et du fœtus jusqu'à la naissance et dans la production de lait pour le nourrisson après la naissance. L'appareil reproducteur masculin comprend les deux testicules situés dans le scrotum ainsi que l'épididyme qui entoure chaque testicule. L'appareil reproducteur féminin comprend les

glandes mammaires, situées dans les seins, ainsi que les ovaires et l'utérus, situés dans la cavité pelvienne. [\[Retour à la figure 5.3\]](#)

**Description de la figure 5.4 :** Cette illustration montre une vue antérieure et postérieure du corps humain. La région crânienne comprend la partie supérieure de la tête, tandis que la région faciale comprend la moitié inférieure de la tête, à partir du bas des oreilles. Les yeux constituent la région oculaire. Les joues constituent la région buccale. Les oreilles constituent la région auriculaire ou otique. Le nez constitue la région nasale. Le menton constitue la région mentonnière. Le cou constitue la région cervicale. Le tronc du corps comprend, de haut en bas, la région thoracique, qui englobe la poitrine, la région mammaire, qui comprend les seins, la région abdominale, qui couvre la zone de l'estomac, la région coxale, au niveau de la taille, et la région pubienne, qui englobe la zone au-dessus des organes génitaux. L'ombilic, ou nombril, est situé au centre de l'abdomen. Le pelvis et les jambes comprennent, de haut en bas, la région inguinale ou l'aîne, entre les jambes et les organes génitaux, la région pubienne, autour des organes génitaux, la région fémorale, qui comprend les cuisses, la région rotulienne, qui inclut le genou, la région crurale, qui couvre le bas de la jambe, la région tarsienne, qui englobe la cheville, la région pédieuse, qui inclut le pied et la région digitale et phalangienne, soit les orteils. Le gros orteil est appelé hallux. Les régions des membres supérieurs sont, du haut vers le bas, la région axillaire, qui englobe l'aisselle, la région brachiale, qui vise le bras, la région antécubitale, qui représente l'avant du coude, la région antébrachiale, qui représente l'avant-bras, la région carpienne, qui couvre le poignet, la région palmaire, qui englobe la paume, et la région digitale et phalangienne, qui représente les doigts. Le pouce est appelé pollux. La vue postérieure comprend, de haut en bas, la région cervicale, qui englobe le cou, la région dorsale, qui représente le haut du dos, et la région lombaire, qui couvre le bas du dos. Les régions de l'arrière des bras, du haut vers le bas, comprennent la région cervicale, qui englobe le cou, la région acromiale, qui vise l'épaule, la région brachiale, qui représente le bras, la région olécranienne, qui couvre l'arrière du coude, la région antébrachiale, qui englobe l'arrière du bras, et la région manuelle, soit la paume de la main. Les régions postérieures des jambes, du haut vers le bas, comprennent la région glutéale, soit les fesses, la région fémorale, soit les cuisses, la région poplitée, qui représente l'arrière du genou, la région surale, qui englobe l'arrière de la jambe, et la région plantaire, qui couvre la plante du pied. Certaines régions sont regroupées, comme le tronc, qui est composé des régions thoracique, mammaire, abdominale, navale et coxale. La région céphalique est une combinaison de toutes les régions de la tête. La région des membres supérieurs est une combinaison de toutes les régions des bras. La région des membres inférieurs est une combinaison de toutes les régions des jambes. [\[Retour à la figure 5.4\]](#)

**Description de la figure 5.5 :** Cette illustration montre deux diagrammes : l'un d'une vue latérale d'une femme, et l'autre, d'une vue antérieure d'une femme. Chaque diagramme présente les termes directionnels à l'aide de flèches à deux pointes. La flèche crânio-distale passe verticalement derrière le torse et le bas de l'abdomen. La flèche crânienne pointe vers la tête, tandis que la flèche caudale pointe vers le coccyx. La flèche postérieure-antérieure passe horizontalement par le dos et le thorax. La flèche postérieure ou dorsale pointe vers le dos, tandis que la flèche antérieure ou ventrale pointe vers l'abdomen. Sur la vue antérieure, la flèche proximale-distale se trouve sur le bras droit. La flèche proximale pointe vers le haut en direction de l'épaule, tandis que la flèche distale pointe vers le bas, en direction de la main. La flèche latérale-médiane traverse l'abdomen horizontalement. La flèche médiane pointe vers le nombril, tandis que la flèche latérale pointe vers l'extérieur du corps, du côté droit. La droite indique le côté droit du corps de la femme de son point de vue, tandis que la gauche indique le côté gauche du corps de la femme de son point de vue. [\[Retour à la figure 5.5\]](#)

**Description de la figure 5.6 :** Cette illustration montre une vue latérale et antérieure du corps et présente les cavités du corps en différentes couleurs. La cavité crânienne est une grande cavité en forme de haricot qui remplit la majeure partie de la partie supérieure du crâne, où se trouve le cerveau. La cavité vertébrale est une cavité très étroite, en forme de fil, qui part de la cavité crânienne et parcourt toute la moelle spinale. Les cavités crânienne et vertébrale forment ensemble la cavité dorsale. La cavité thoracique se compose de trois cavités qui remplissent l'intérieur du thorax. Les deux cavités pleurales sont situées de part et d'autre du corps, antérieures à la colonne vertébrale et latérales au sternum. Le médiastin supérieur est une cavité en forme de quartier située entre les régions supérieures des deux cavités thoraciques. La cavité péricardique du médiastin est située au centre du thorax, sous le médiastin supérieur. La cavité péricardique suit grossièrement la forme du cœur. Le diaphragme sépare les cavités thoracique et abdominale.



La cavité abdominale occupe toute la moitié inférieure du tronc, antérieure à la colonne vertébrale. La cavité pelvienne se trouve sous la cavité abdominale, antérieure aux fesses. Elle est en forme d'entonnoir et est antérieure à la cavité abdominale. La cavité abdominale et la cavité pelvienne forment ensemble la cavité abdomino-pelvienne, et les cavités thoracique, abdominale et pelvienne forment ensemble la cavité ventrale. [\[Retour à la figure 5.6\]](#)

**Description de la figure 5.7 :** Cette illustration montre la silhouette d'une femme en vue antérieure. On observe plusieurs organes au niveau de son cou, de son thorax, de son abdomen, de son bras gauche et de sa jambe droite. Des descriptions des muqueuses de différents organes sont présentées dans des encadrés. L'encadré supérieur désigne la bouche et la trachée. Il précise que les muqueuses tapissent le tube digestif, les voies respiratoires, le canal excréteur et l'appareil reproducteur. Elles sont recouvertes des sécrétions des glandes muqueuses. Le deuxième encadré désigne le bord extérieur des poumons et le gros intestin et précise que des séreuses tapissent les cavités fermées à l'extérieur du corps, notamment les cavités péritonéale, pleurale et péricardique. Le troisième encadré désigne la peau de la main. Il précise que la membrane cutanée, la peau, recouvre la surface du corps. Le quatrième encadré désigne le genou droit. Il indique que les membranes synoviales tapissent les cavités articulaires et produisent le liquide à l'intérieur de l'articulation. [\[Retour à la figure 5.7\]](#)

**Description de la figure 5.8 :** Cette image montre le péricarde à gauche et l'analogie d'une main enrobée d'un ballon à droite. Le péricarde est un sac à double couche qui enveloppe tout le cœur, à l'exception de l'endroit où les vaisseaux sanguins émergent, du côté supérieur du cœur. Le péricarde est composé d'une double couche, puisqu'il se replie sur lui-même en forme de U. La couche interne, près du cœur, est le péricarde viscéral, tandis que la couche externe est le péricarde pariétal. L'espace entre les deux couches est appelé la cavité péricardique. Le cœur est niché dans la cavité, comme un poing qui s'enfonce dans un ballon. Le ballon enveloppe la partie inférieure du poing d'un sac à double couche, et le sommet du ballon, en contact avec le poing, représente le péricarde viscéral. La partie inférieure du ballon, où il est attaché, représente le péricarde pariétal. L'air dans le ballon représente la cavité péricardique. [\[Retour à la figure 5.8\]](#)

Sauf indication contraire, le chapitre présente du contenu adapté du manuel [Anatomy and Physiology](#) (sur [OpenStax](#)), de Betts et coll., et est utilisé sous la licence [CC BY 4.0 international](#). Téléchargez ou consultez gratuitement le manuel à l'adresse <https://openstax.org/books/anatomy-and-physiology/pages/1-introduction>.

# 6. Système tégumentaire

## *Objectifs d'apprentissage*

- Connaître l'anatomie du système tégumentaire.
- Décrire les principales fonctions du système tégumentaire.
- Bien orthographier les termes médicaux du système tégumentaire et utiliser les bonnes abréviations.
- Nommer les spécialités médicales associées au système tégumentaire.
- Explorer les maladies, les troubles et les interventions couramment associés au système tégumentaire.

## **Affixes et radicaux du système tégumentaire**

Cliquez sur les préfixes, les radicaux et les suffixes pour afficher une liste de composantes de termes à mémoriser pour le système tégumentaire.

Un élément interactif ou multimédia a été exclu de cette version du texte. Vous pouvez y accéder en ligne à l'adresse suivante :

<https://ecampusontario.pressbooks.pub/medicalterminology/?p=245>

## **Introduction au système tégumentaire**

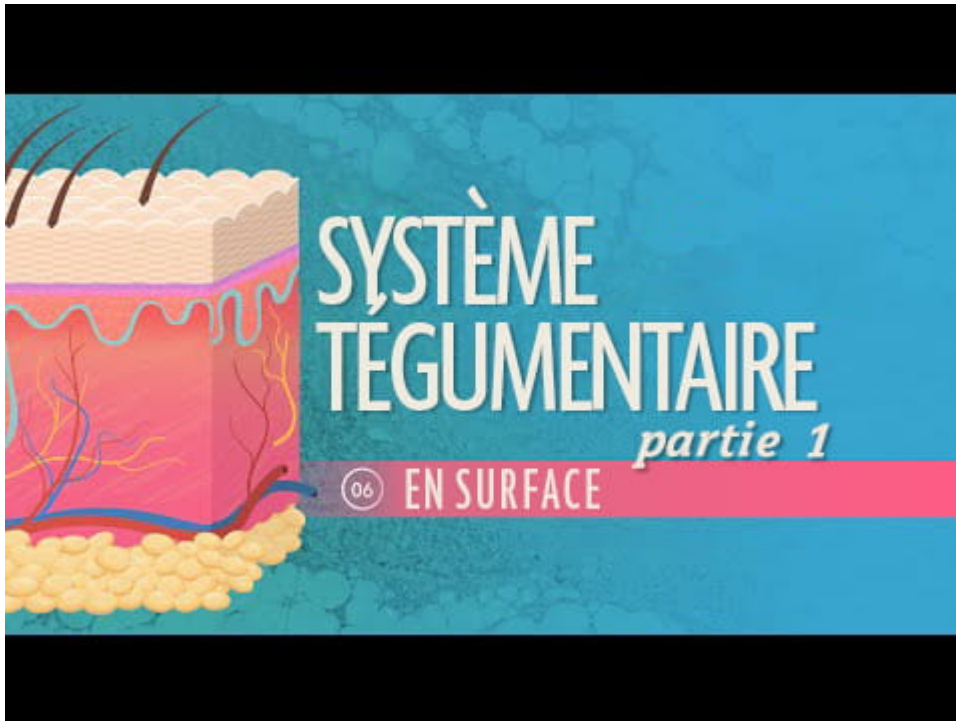Le saviez-vous?

La peau et les structures annexes constituent le plus grand système corporel humain.

Le système tégumentaire désigne la peau et ses structures annexes. La peau représente environ 16 % du poids du corps humain adulte et couvre une surface de 1,5 à 2 m<sup>2</sup>.

En fait, la peau et les structures annexes constituent le plus grand système corporel humain. La peau protège les organes internes et nécessite une protection et des soins quotidiens pour rester en bonne santé.

Regardez la vidéo :



Un ou plusieurs éléments interactifs ont été exclus de cette version du texte. Vous pouvez les visualiser en ligne ici :  
<https://ecampusontario.pressbooks.pub/acquerirlesbasesdelaterminologiemedicale/?p=324#oembed-1>

Vidéo 6.1. [The Integumentary System, Part 1 – Skin Deep: Crash Course A&P #6](#) (Système tégumentaire, partie 1 – En surface : cours accéléré en anatomie et physiologie no 6)[Vidéo]. © [CrashCourse](#), 2015.

Faire l'exercice sur les termes médicaux relatifs au système tégumentaire.

Un élément interactif ou multimédia a été exclu de cette version du texte. Vous pouvez y accéder en ligne à l'adresse suivante :

<https://ecampusontario.pressbooks.pub/medicalterminology/?p=245>

## Anatomie (structures) du système tégumentaire

La peau et ses structures annexes constituent le système tégumentaire, qui assure la protection globale de l'organisme. La peau est constituée de plusieurs couches de cellules et de tissus reliées aux structures sous-jacentes par du tissu conjonctif. La couche profonde de la peau est bien vascularisée. Elle possède également de nombreuses fibres nerveuses sensorielles, autonomes et sympathiques assurant la communication avec le cerveau.

La peau est composée de deux couches principales :

1. L'épiderme
2. Le derme
  1. Sous le derme se trouve l'hypoderme

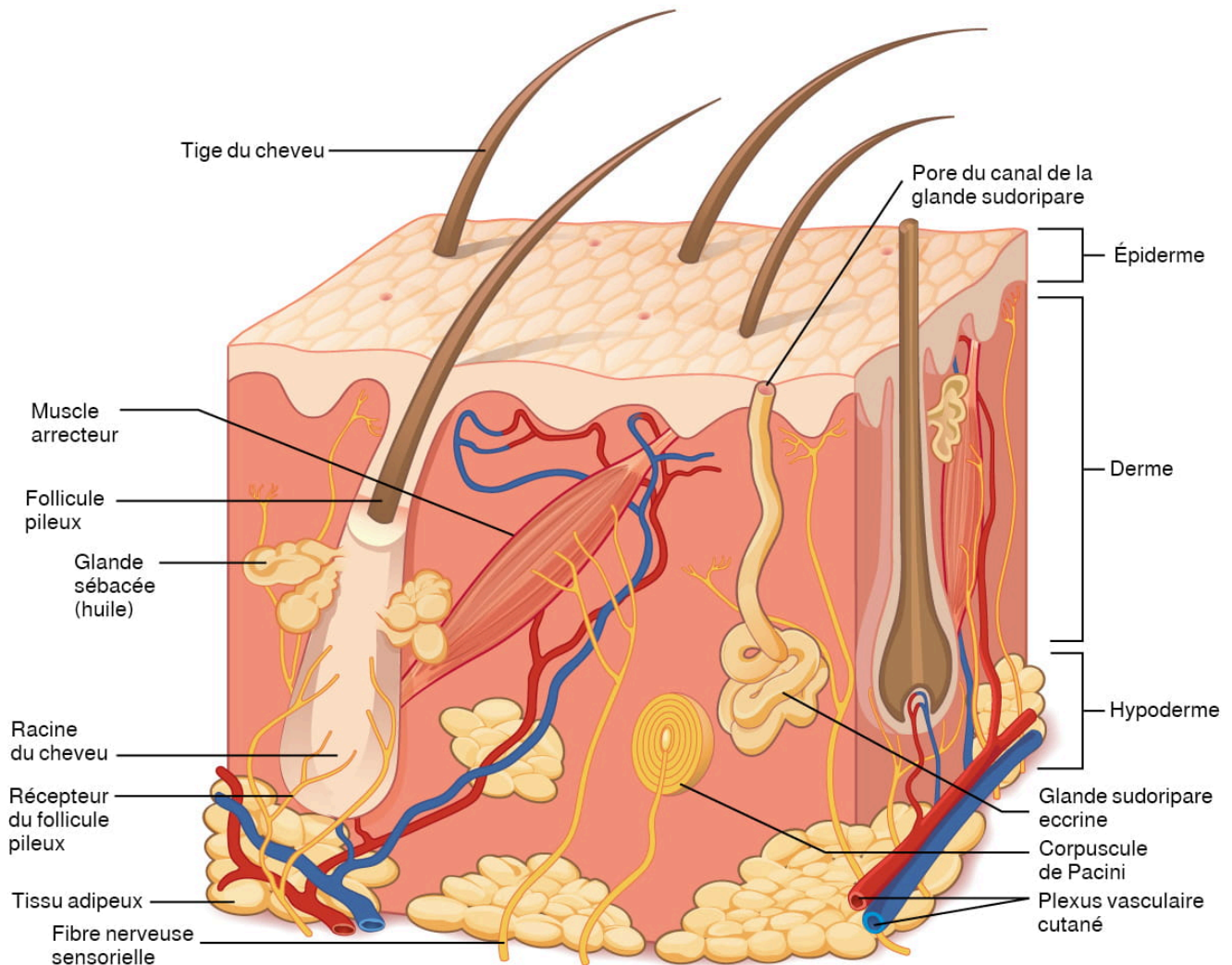


Figure 6.1 Les couches de la peau. D'après Betts et coll., 2013. Sous-licence [CC BY 4.0](https://creativecommons.org/licenses/by/4.0/). [Description de l'image]

### Vérification des connaissances

- Sur le schéma ci-dessus, repérez les deux couches de la peau : l'**épiderme** et le **derme**.

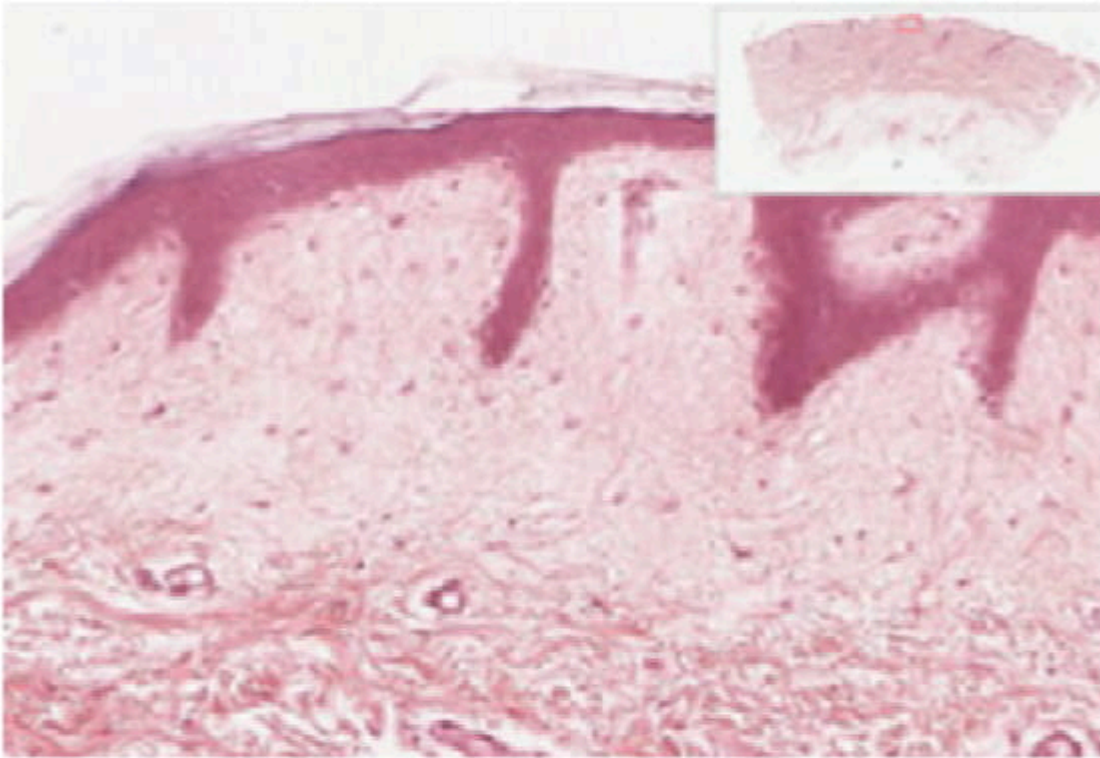
- **Hypoderme** signifie « sous le derme ». Pouvez-vous le situer sur le schéma ci-dessus?
- Pouvez-vous trouver un **follicule pileux**, la **racine du cheveu** et la **tige du cheveu**?
- Poursuivez votre lecture pour découvrir comment réagit le **muscle arrecteur** lorsque vous avez peur.

## Épiderme

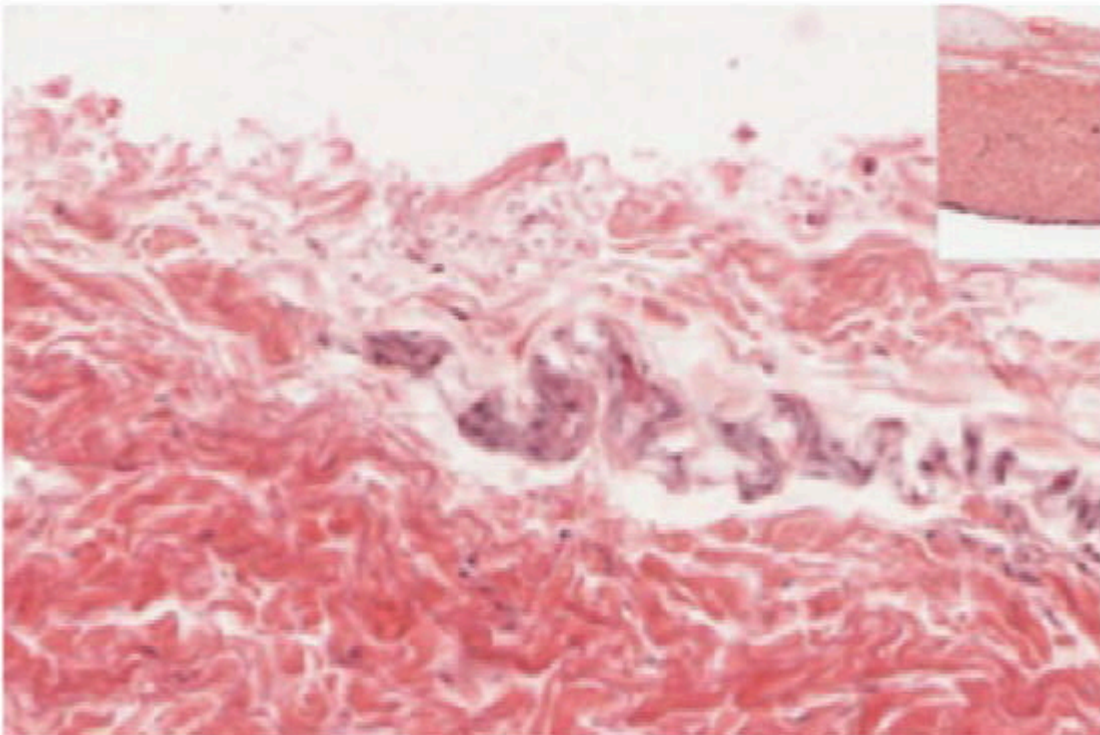
L'épiderme est composé d'un épithélium pavimenteux stratifié kératinisé. Il est constitué de quatre ou cinq couches de cellules épithéliales, selon sa localisation dans le corps. Il est avasculaire.

- La **peau fine** comporte quatre couches de cellules. Ce sont, de la plus profonde à la plus superficielle, la couche basale, la couche épineuse, la couche granuleuse et la couche cornée. La peau fine représente la plus grande partie de la peau.
- La **peau épaisse** se trouve uniquement sur la paume des mains et la plante des pieds. Elle comporte une cinquième couche, la couche claire, entre la couche cornée et la couche granuleuse (voir la [figure 6.2](#)).





(a)



(b)

Figure 6.2 Comparaison entre la peau fine et la peau épaisse. Ces diapositives montrent des coupes transversales de l'épiderme et du derme (a) d'une peau fine et (b) d'une peau épaisse. Notez la différence significative dans l'épaisseur de la couche épithéliale de la peau

épaisse. De haut en bas, grossissement : 40 X (microscope optique), grossissement : 40 X (microscope optique). (Photomicrographies fournies par les administrateur.trice.s de l'École de médecine de l'Université du Michigan, 2012). D'après Betts et coll., 2013. Sous-licence [CC BY 4.0](#). [\[Description de l'image\]](#)

À l'exception de la couche basale, les cellules de toutes les couches sont des kératinocytes. La **kératine** est une protéine fibreuse intracellulaire qui confère aux cheveux, aux ongles et à la peau leur dureté et leur résistance à l'eau. Les kératinocytes de la couche cornée sont morts, se détachent régulièrement et sont remplacés par des cellules des couches plus profondes (voir la [figure 6.3](#)).

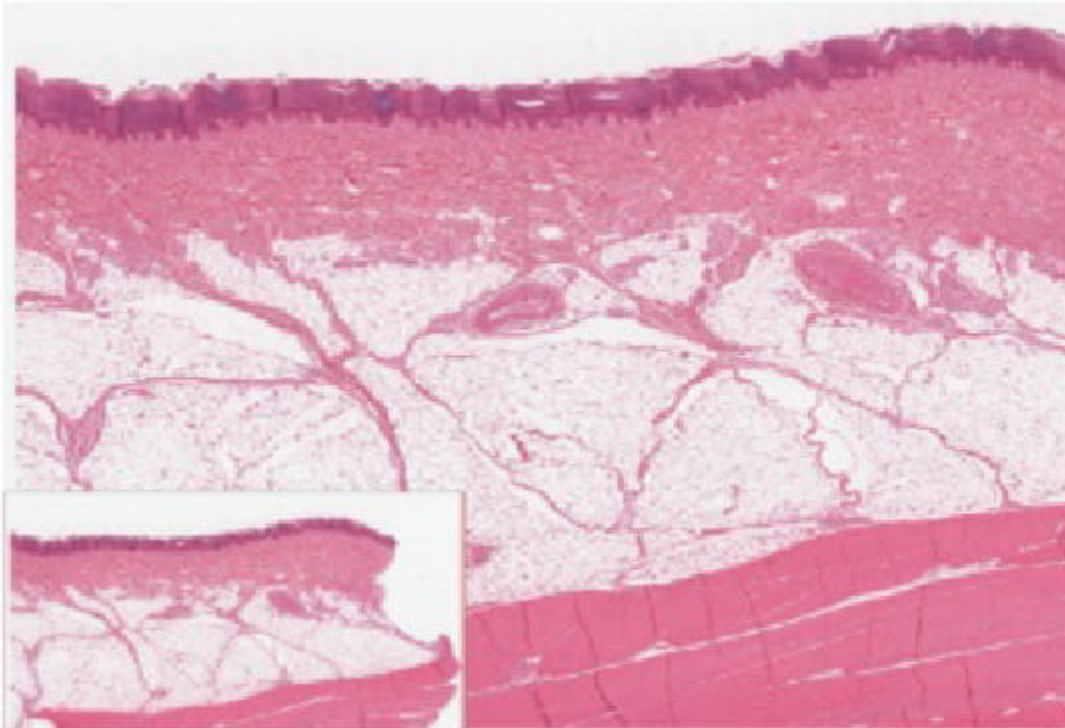


Figure 6.3 Épiderme. L'épiderme est un épithélium de plusieurs couches de cellules. La couche basale est constituée de cellules cuboïdes, tandis que les couches externes sont constituées de cellules pavimenteuses kératinisées. L'ensemble de l'épithélium est donc souvent décrit comme un épithélium pavimenteux stratifié kératinisé. Grossissement : 40 X (microscope optique). (Photomicrographie fournie par les administrateur.trice.s de l'École de médecine de l'Université du Michigan, 2012) D'après Betts et coll., 2013. Sous-licence [CC BY 4.0](#). [\[Description de l'image\]](#)

## Derme

Le derme contient des vaisseaux sanguins et lymphatiques, des nerfs et d'autres structures, telles que les follicules pileux et les glandes sudoripares. Le derme est constitué de deux couches (couche papillaire et couche réticulaire) de tissu conjonctif qui composent un maillage interconnecté de fibres d'élastine et de collagène, produites par les fibroblastes (voir la [figure 6.4](#)).



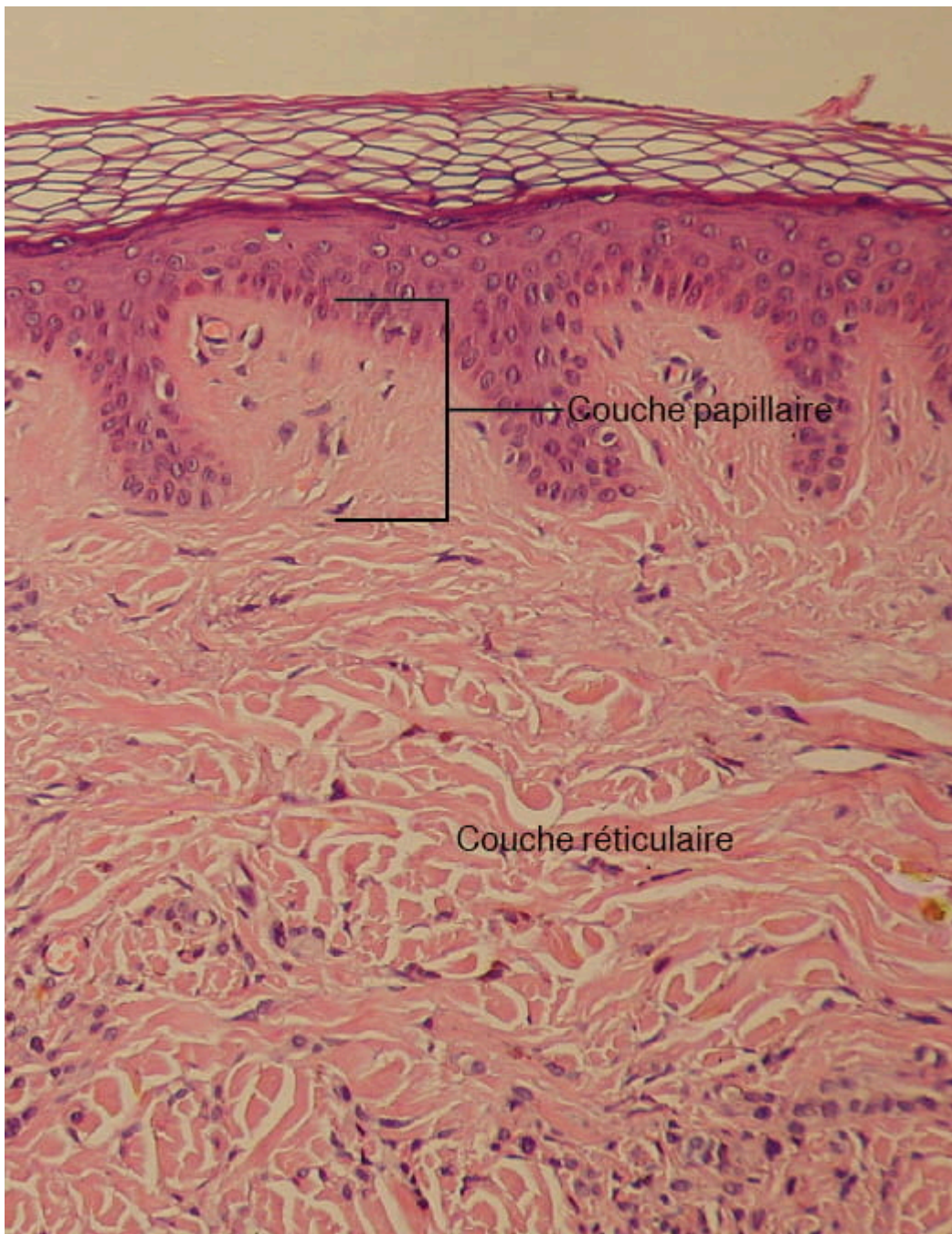

Figure 6.4 Couches du derme. Cette coupe colorée montre les deux composantes du derme : la couche papillaire et la couche réticulaire. Parce qu'elles sont toutes deux constituées de tissu conjonctif avec des fibres de collagène s'étendant de l'une à l'autre, leur frontière est imprécise. Les papilles dermiques qui s'étendent dans l'épiderme appartiennent à la couche papillaire, tandis que les faisceaux de fibres de collagène denses situés en dessous appartiennent à la couche réticulaire. Grossissement : 10 X (microscope optique). (Source : modification des travaux de « kilbad », Wikimedia Commons). D'après Betts et coll., 2013. Sous-licence [CC BY 4.0](#). [\[Description de l'image\]](#)

## Couche papillaire

La couche papillaire est constituée de tissu conjonctif lâche et aréolaire, ce qui signifie que les fibres de collagène et d'élastine de cette couche forment un maillage lâche. Cette couche superficielle du derme se projette dans la couche basale de l'épiderme pour former des papilles dermiques en forme de doigts (voir la [figure 6.4](#)). Dans la couche papillaire



se trouvent des fibroblastes, un petit nombre d'adipocytes et une abondance de petits vaisseaux sanguins. En outre, la couche papillaire contient des phagocytes qui aident à combattre les bactéries ou autres infections qui ont pénétré dans la peau. Cette couche contient également des capillaires lymphatiques, des fibres nerveuses et des corpuscules de Meissner.

## Couche réticulaire

Sous la couche papillaire se trouve la couche réticulaire, beaucoup plus épaisse, composée de tissu conjonctif dense et irrégulier. Cette couche est bien vascularisée et dispose de nombreux nerfs sensoriels et sympathiques. La couche réticulaire apparaît réticulée en raison d'un maillage serré de fibres. Les fibres d'élastine confèrent une certaine élasticité à la peau, ce qui lui permet de bouger. Les fibres de collagène assurent la structure et la résistance à la traction, les brins de collagène s'étendant à la fois dans la couche papillaire et dans l'hypoderme. En outre, le collagène lie l'eau pour maintenir la peau hydratée. Les injections de collagène et les crèmes Retin-A aident à restaurer le turgor cutané en introduisant du collagène à l'extérieur ou en stimulant le flux sanguin et la réparation du derme.

## Hypoderme

L'hypoderme relie la peau au fascia sous-jacent des os et des muscles. Il ne s'agit pas à proprement parler d'une partie de la peau, bien que la frontière entre l'hypoderme et le derme puisse être difficile à distinguer. L'hypoderme est constitué d'un tissu conjonctif bien vascularisé, lâche et aréolaire et d'un tissu adipeux, qui sert au stockage des graisses et assure l'isolation et le rembourrage du tégument.

## Exercice d'étiquetage des couches de la peau.

Un élément interactif ou multimédia a été exclu de cette version du texte. Vous pouvez y accéder en ligne à l'adresse suivante :

<https://ecampusontario.pressbooks.pub/medicalterminology/?p=245>

## Physiologie (fonction) du système tégumentaire

La peau et les structures annexes remplissent diverses fonctions essentielles, telles que la protection du corps contre l'invasion de micro-organismes, de produits chimiques et d'autres facteurs environnementaux, la prévention de la déshydratation, le rôle d'organe sensoriel, la modulation de la température corporelle et de l'équilibre électrolytique, et la synthèse de la vitamine D. L'hypoderme sous-jacent joue un rôle important dans le stockage des graisses, ce qui forme un « coussin » sur les structures sous-jacentes et isole contre le froid.

## Protection

La peau protège le corps du vent, de l'eau et des rayons UV du soleil. Elle agit comme une barrière protectrice contre la perte d'eau et constitue également la première ligne de défense contre les activités abrasives telles que la poussière grossière, les microbes ou les produits chimiques nocifs. La sueur excrétée par les glandes sudoripares empêche les microbes de coloniser excessivement la surface de la peau en générant de la dermicidine, qui a des propriétés antibiotiques.

## Fonction sensorielle

La peau agit comme un organe sensoriel, car l'épiderme, le derme et l'hypoderme contiennent des structures nerveuses sensorielles spécialisées qui détectent le toucher, la température de surface et la douleur. Ces récepteurs sont plus concentrés sur les extrémités des doigts, qui sont les plus sensibles au toucher, en particulier le corpuscule de Meissner, qui répond au toucher léger, et le corpuscule de Pacini, qui répond aux vibrations. Les cellules de Merkel, disséminées dans la couche basale, sont également des récepteurs tactiles. Outre ces récepteurs spécialisés, il existe des nerfs sensoriels reliés à chaque follicule pileux, des récepteurs de la douleur et de la température disséminés dans la peau, et des nerfs moteurs qui innervent les glandes et les muscles arrecteurs. Cette riche innervation nous aide à percevoir notre environnement et à réagir en conséquence.

## Thermorégulation

Le système tégumentaire contribue à la régulation de la température corporelle grâce à son étroite association avec le système nerveux sympathique. Celui-ci surveille en permanence la température corporelle et déclenche les réactions motrices appropriées.

1. Lorsque le **corps se réchauffe**, les glandes sudoripares, des structures annexes de la peau, sécrètent de l'eau, du sel et d'autres substances pour refroidir le corps.
  1. Même lorsque le corps ne semble pas transpirer de manière perceptible, environ 500 ml de sueur sont sécrétés par jour.
2. Si le **corps se réchauffe excessivement** en raison de températures élevées, d'une activité vigoureuse ou d'une combinaison des deux, les glandes sudoripares sont stimulées par le système nerveux sympathique pour produire de grandes quantités de sueur.
  1. Lorsque la sueur s'évapore de la surface de la peau, le corps est refroidi, car la chaleur corporelle est dissipée.
  2. En plus de la transpiration, les artérioles du derme se dilatent afin que l'excès de chaleur transporté par le sang puisse se dissiper à travers la peau et dans le milieu environnant (figure 2b).
  3. Pour cette raison, de nombreuses personnes remarquent des rougeurs cutanées lorsqu'elles font de l'exercice.
3. Lorsque la **température du corps baisse**, les artérioles se contractent pour réduire la perte de chaleur, en particulier à l'extrémité des doigts et au bout du nez.
  1. Cette diminution de la circulation peut donner à la peau une teinte blanchâtre.
  2. Bien que la température de la peau baisse en conséquence, la perte de chaleur passive est évitée et les organes et structures internes restent chauds.
  3. Si la peau refroidit trop (par exemple en cas de températures ambiantes inférieures au point de congélation), la conservation de la chaleur centrale du corps peut entraîner des gelures.

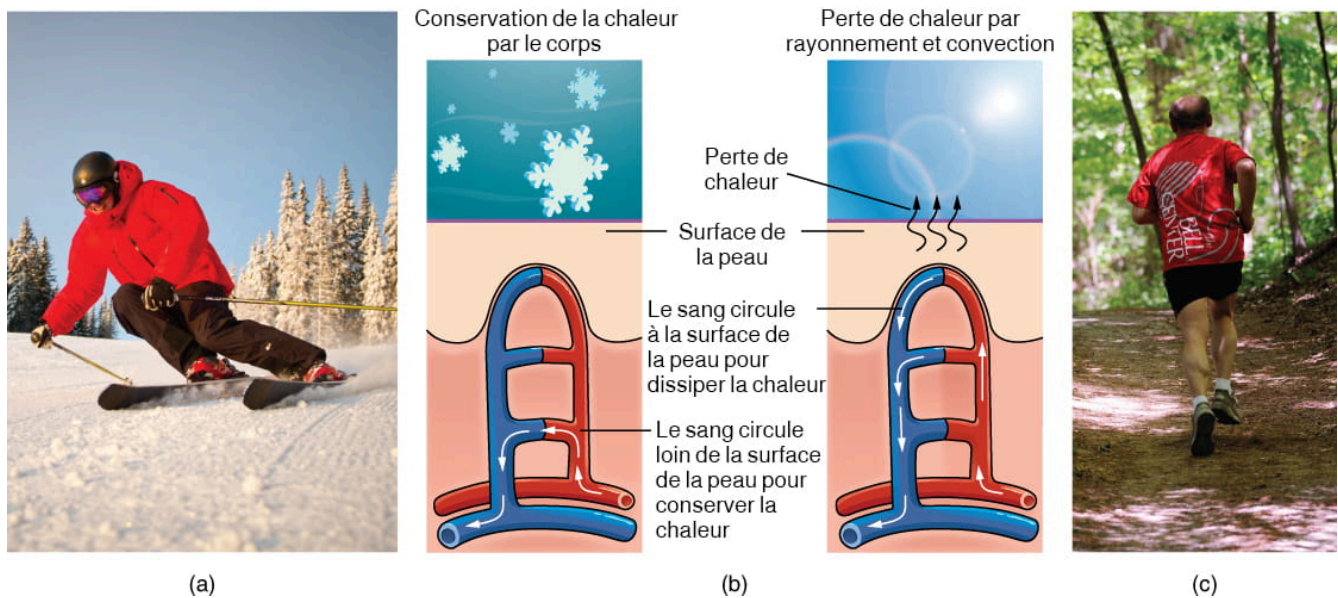


Figure 6.5 Thermorégulation. Lors d'activités physiques intenses, comme le ski (a) ou la course à pied (c), les vaisseaux sanguins du derme se dilatent et la sécrétion de sueur augmente (b). Ces mécanismes empêchent le corps de surchauffer. En revanche, les vaisseaux sanguins du derme se contractent pour réduire la perte de chaleur en réponse à des températures basses (b). (Source (a) : « Trysil »/flickr; source (c) : Ralph Daily). D'après Betts et coll., 2013. Sous-licence [CC BY 4.0](https://creativecommons.org/licenses/by/4.0/). [\[Description de l'image\]](#)

## Vérification des connaissances

Pouvez-vous décrire le processus de **thermorégulation** entre le système tégumentaire et le système sympathique?

- Lorsque le corps est trop chaud.
- Lorsque le corps est trop froid.

## Synthèse de la vitamine D

Le saviez-vous?

La vitamine D est essentielle à l'immunité générale contre les infections bactériennes, virales et fongiques.

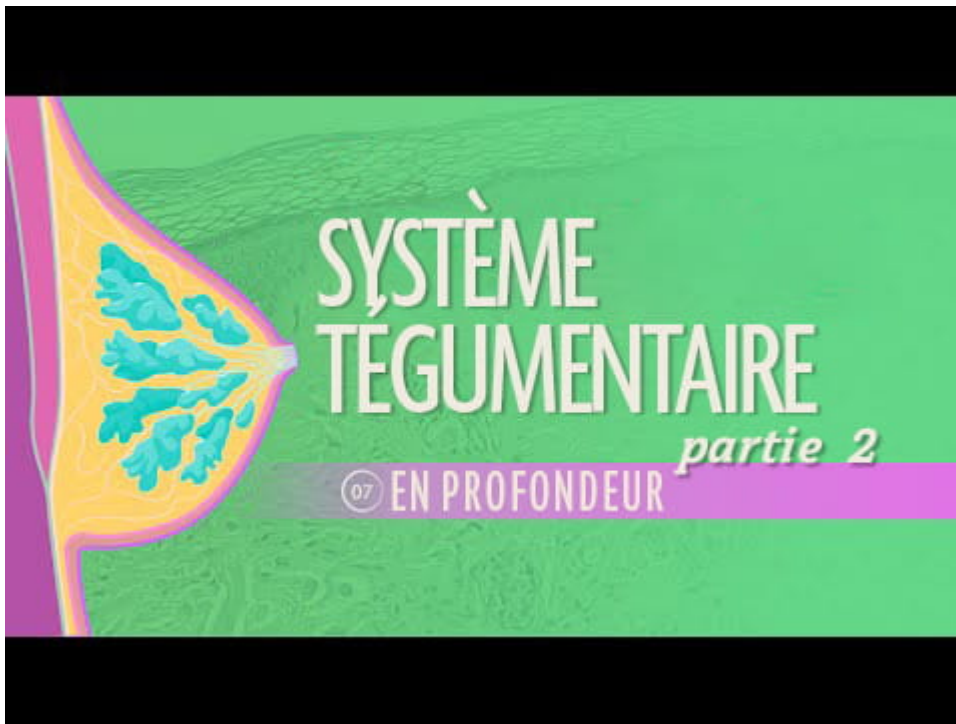La couche épidermique de la peau humaine synthétise la vitamine D lorsqu'elle est exposée aux rayons UV. En présence de lumière solaire, une forme de vitamine D<sub>3</sub>, le cholécalciférol, est synthétisée à partir d'un dérivé du cholestérol stéroïde dans la peau. Le foie transforme le cholécalciférol en calcidiol, qui est ensuite converti en calcitriol (la forme chimique active de la vitamine) dans les reins.

- La vitamine D est essentielle à l'absorption normale du calcium et du phosphore, qui sont nécessaires à la santé des os.
- L'absence d'exposition au soleil peut entraîner une carence en vitamine D dans l'organisme, ce qui peut provoquer le rachitisme chez les enfants. Une carence en vitamine D chez les personnes âgées peut entraîner une

ostéomalacie.

- Dans la société actuelle, la vitamine D est ajoutée en tant que supplément à de nombreux aliments, y compris le lait et le jus d'orange, ce qui compense le besoin d'exposition au soleil. Outre son rôle essentiel dans la santé des os, la vitamine D est indispensable à l'immunité générale contre les infections bactériennes, virales et fongiques.

Regardez la vidéo :



Un ou plusieurs éléments interactifs ont été exclus de cette version du texte. Vous pouvez les visualiser en ligne ici : <https://ecampusontario.pressbooks.pub/acquerirlesbasesdelaterminologiemedicale/?p=324#oembed-2>

Vidéo 6.2. [The Integumentary System, Part 2 – Skin Deeper: Crash Course A&P #7](#) (Système tégumentaire, partie 2 – En profondeur : cours accéléré en anatomie et physiologie no 7) [Vidéo en ligne]. © [CrashCourse](#), 2015.

## Structures annexes

Les structures annexes de la peau comprennent les cheveux, les ongles, les glandes sudoripares et les glandes sébacées. Ces structures proviennent embryologiquement de l'épiderme et peuvent s'étendre à travers le derme jusqu'à l'hypoderme.

## Cheveux

Le cheveu est un filament kératinique qui pousse à partir de l'épiderme. Il est principalement constitué de cellules mortes et kératinisées. Les cheveux prennent naissance dans une annexe du derme, le follicule pileux. La tige du cheveu, qui sort du follicule, est en grande partie exposée à la surface de la peau. Le reste du cheveu, la racine, est sous la surface de la peau, dans le follicule. La racine du cheveu se termine profondément dans le derme, au niveau du bulbe, et comprend une couche de cellules basales mitotiquement actives, la matrice du cheveu. Le bulbe entoure la papille, qui est constituée de tissu conjonctif et contient des capillaires sanguins et des terminaisons nerveuses provenant du derme (voir la [figure 6.6](#)).

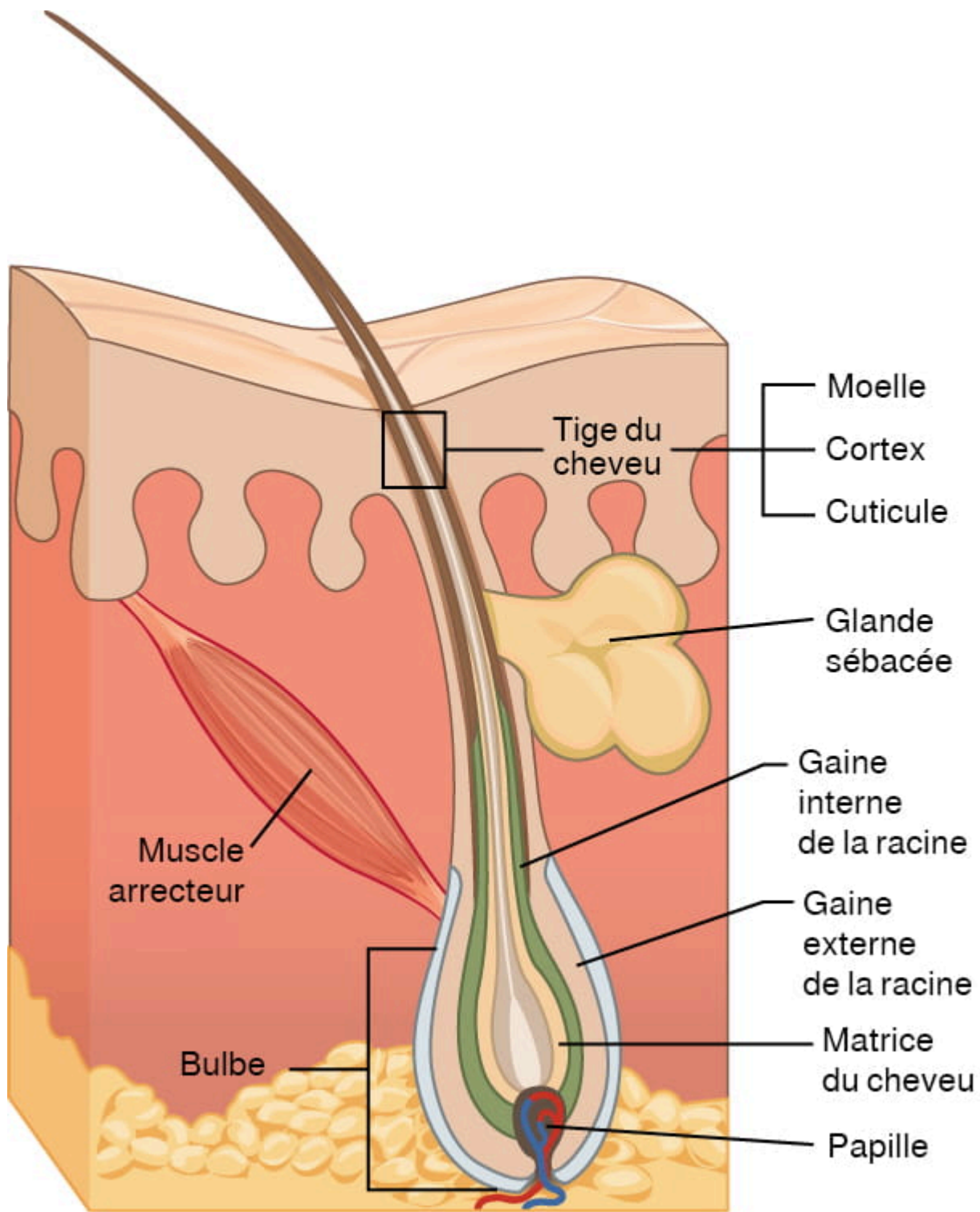


Figure 6.6 Cheveux. Les follicules pileux prennent naissance dans l'épiderme et se composent de plusieurs parties. D'après Betts et coll., 2013. Sous-licence [CC BY 4.0](https://creativecommons.org/licenses/by/4.0/). [\[Description de l'image\]](#)

### Fonction des cheveux

## *Le saviez-vous?*

Le muscle arrecteur est responsable de l'érection des poils lorsqu'une personne a peur. C'est aussi ce qui se produit quand les poils d'un chat se hérissent.

Les cheveux remplissent diverses fonctions, notamment la protection, l'apport sensoriel, la thermorégulation et la communication. Par exemple :

- Les cheveux **protègent** le crâne du soleil.
- Les poils du nez, des oreilles et du contour des yeux (cils) **défendent** l'organisme en retenant et en excluant les particules de poussière qui peuvent contenir des allergènes et des microbes.
- Les poils des sourcils **empêchent** la sueur et d'autres particules de couler dans les yeux et de les gêner.

Les poils ont également une **fonction sensorielle** grâce à l'innervation par un plexus de racine du poil entourant la base de chaque follicule pileux. Ils sont extrêmement sensibles aux mouvements de l'air et aux autres perturbations de l'environnement, bien plus que la surface de la peau. Cette fonction est également utile pour **détecter** la présence d'insectes ou d'autres substances potentiellement dommageables à la surface de la peau.

Chaque racine de poil est reliée à un muscle lisse, le muscle arrecteur, qui se contracte en réaction aux signaux nerveux émis par le système nerveux sympathique, ce qui explique pourquoi la tige externe du poil « se dresse ». L'objectif principal est d'emprisonner une couche d'air pour renforcer l'isolation. Chez les humains, il s'agit de la « chair de poule ». Ce phénomène est encore plus apparent chez les animaux, par exemple un chat effrayé qui hérissé ses poils. Bien entendu, cette réaction est beaucoup plus remarquable chez les animaux dont le pelage est plus épais que celui de la plupart des humains, comme les chiens et les chats.

## *Croissance, chute et couleur des cheveux*

Les cheveux poussent, tombent et sont remplacés par de nouveaux cheveux. Ils poussent généralement de 0,3 mm par jour. En moyenne, 50 cheveux sont perdus et remplacés chaque jour. La perte de cheveux survient lorsque la quantité de cheveux perdus est supérieure à la quantité de cheveux remplacés et peut être due à des changements hormonaux ou alimentaires. Elle peut également résulter du processus de vieillissement ou de l'influence des hormones. Comme la peau, les cheveux tirent leur couleur du pigment de mélanine, produit par les mélanocytes dans la papille. La couleur des cheveux varie selon le type de mélanine. Avec l'âge, la production de mélanine diminue et les cheveux ont tendance à perdre leur couleur et à devenir gris ou blancs.

## Ongles

Le **lit de l'ongle** est une structure spécialisée de l'épiderme à l'extrémité des doigts et des orteils. Le corps de l'ongle se forme sur le lit de l'ongle et protège le bout des doigts et des orteils, car ce sont les extrémités du corps qui subissent le plus de contraintes mécaniques (voir la [figure 6.7](#)). Le corps de l'ongle crée un support dorsal qui permet de saisir de petits objets avec les doigts. Il est composé de kératinocytes morts densément emballés.

L'épiderme de cette partie du corps a développé une structure spécialisée sur laquelle les ongles peuvent se former. Le corps de l'ongle se forme à sa racine, qui possède une matrice de cellules en prolifération provenant de la couche basale, ce qui permet à l'ongle de pousser continuellement. Le sillon latéral recouvre l'ongle sur les côtés, ce qui contribue à bien le fixer. Le sillon qui rejoint l'extrémité proximale du corps de l'ongle forme sa cuticule, l'éponychium.

Le lit de l'ongle est riche en vaisseaux sanguins, ce qui lui donne un aspect rose, sauf à la base, où une épaisse couche



d'épithélium recouvre la matrice de l'ongle et forme une région en forme de croissant, la **lunule** ou « **petite lune** ». La zone située sous le bord libre de l'ongle, la plus éloignée de la cuticule, est l'hyponychium. Elle est constituée d'une couche cornée épaisse.

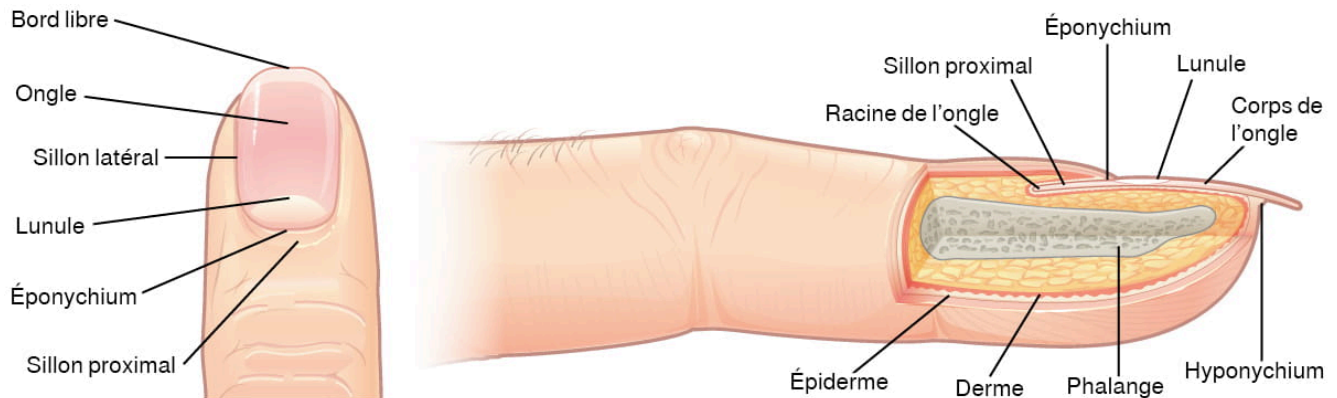


Figure 6.7 Ongles. L'ongle est une structure annexe du système tégumentaire. D'après Betts et coll., 2013. Sous-licence [CC BY 4.0](https://creativecommons.org/licenses/by/4.0/). [\[Description de l'image\]](#)

## Glandes sudoripares

### Glandes sudorifiques

Lorsque le corps se réchauffe, les glandes sudoripares produisent de la sueur pour refroidir le corps. Les glandes sudoripares se développent à partir de projections épidermiques dans le derme et sont classées comme des glandes mérocrines, c'est-à-dire que les sécrétions sont excrétées par exocytose à travers un canal sans affecter les cellules de la glande. Il existe deux types de glandes sudoripares, chacune sécrétant des produits légèrement différents.

Une **glande sudoripare eccrine** produit une sueur hypotonique pour la thermorégulation, comme indiqué précédemment. Ces glandes se trouvent sur toute la surface de la peau, mais elles sont particulièrement abondantes sur la paume des mains, la plante des pieds et le front ([figure 6.8](#)). Il s'agit de glandes spiralées, situées profondément dans le derme, dont le canal remonte jusqu'à un pore à la surface de la peau, où la sueur est libérée. Ce type de sueur, libérée par exocytose, est hypotonique et composée principalement d'eau, d'un peu de sel, d'anticorps, de traces de déchets métaboliques et de dermicidine, un peptide antimicrobien. Les **glandes eccrines** sont un élément essentiel de la thermorégulation chez l'humain et contribuent ainsi au maintien de l'homéostasie.



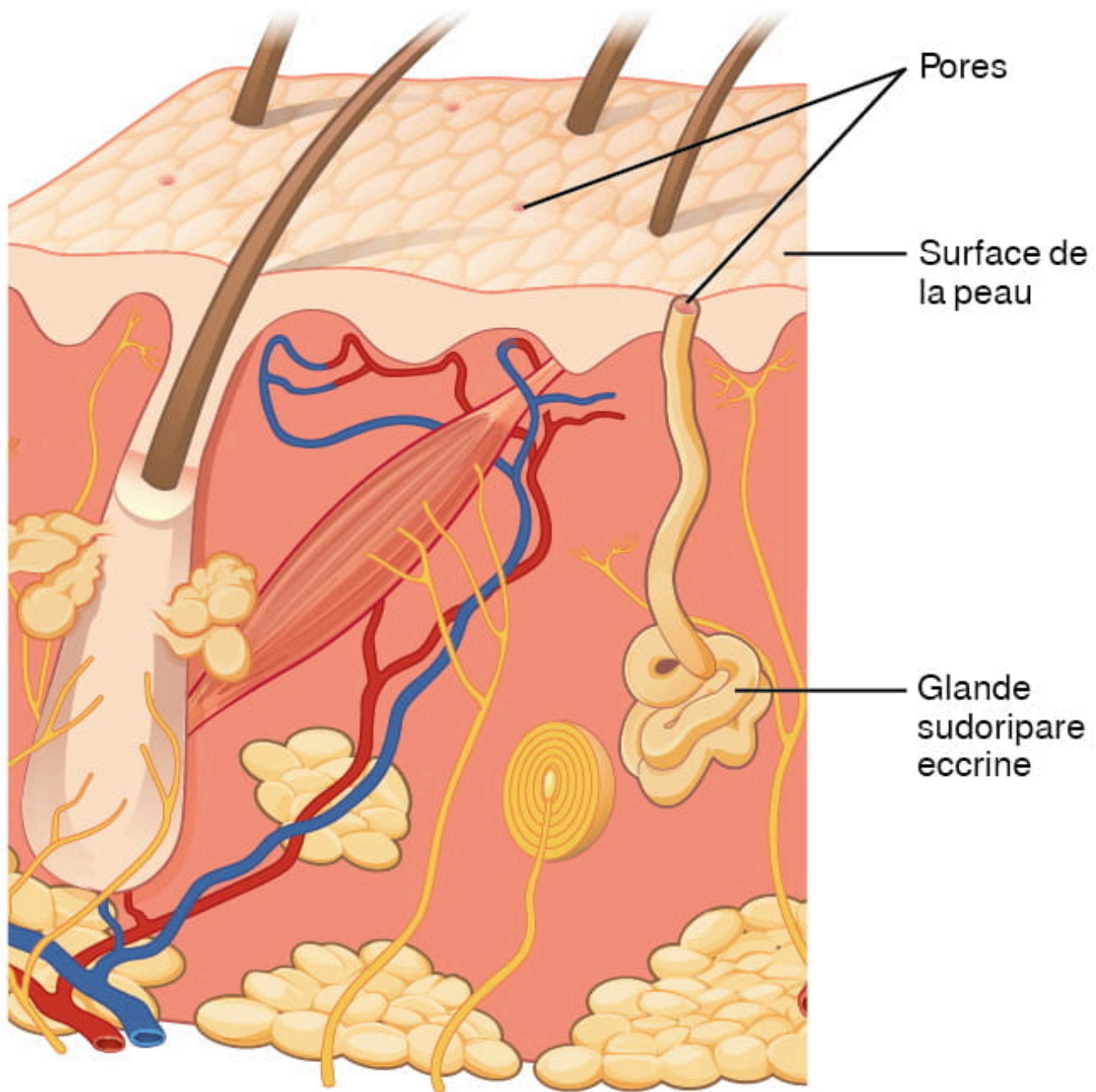


Figure 6.8 Glande eccrine. Les glandes eccrines sont des glandes spiralées dans le derme qui libèrent de la sueur composée essentiellement d'eau. D'après Betts et coll., 2013. Sous-licence [CC BY 4.0](https://creativecommons.org/licenses/by/4.0/). [Description de l'image]

Une **glande sudoripare apocrine** est généralement associée à des follicules pileux dans les zones à forte pilosité, telles que les aisselles et les régions génitales. Les glandes sudoripares apocriales sont plus grandes que les glandes sudoripares eccrines et se trouvent plus profondément dans le derme, atteignant parfois même l'hypoderme, le conduit se déversant normalement dans le follicule pileux. Outre l'eau et les sels, la sueur apocrine contient des composés organiques qui rendent la sueur plus épaisse et sujette à la décomposition bactérienne ainsi qu'à l'odeur qui s'ensuit. La libération de cette sueur, sous contrôle nerveux et hormonal, joue un rôle dans la réaction phéromonale humaine, qui est mal comprise. La plupart des anti-transpirants commerciaux utilisent un composé à base d'aluminium comme principal ingrédient actif pour arrêter la transpiration. Lorsque l'anti-transpirant pénètre dans le canal de la glande sudoripare, les composés à base d'aluminium précipitent en raison d'un changement de pH et forment un bloc physique dans le canal, ce qui empêche la sueur de sortir du pore.

*Le saviez-vous?*

Les composés à base d'aluminium, en raison d'un changement de pH, forment un bloc physique dans le canal de la glande sudoripare. Cette réaction empêche la transpiration.

## Glandes sébacées

Les **glandes sébacées**, des glandes oléagineuses qui recouvrent tout le corps, aident à lubrifier et à imperméabiliser la peau et les cheveux. La plupart des glandes sébacées sont associées aux follicules pileux. Elles génèrent et excrètent le sébum, un mélange de lipides, à la surface de la peau, lubrifiant ainsi naturellement la couche sèche et morte de cellules kératinisées de la couche cornée, ce qui la garde souple. Les acides gras du sébum ont également des propriétés antibactériennes et empêchent la perte d'eau de la peau dans les environnements peu humides. La sécrétion de sébum est stimulée par des hormones, dont beaucoup ne deviennent actives qu'à la puberté. Les glandes sébacées sont donc relativement inactives pendant l'enfance.

## Termes difficiles à décomposer en radical et affixes

Un élément interactif ou multimédia a été exclu de cette version du texte. Vous pouvez y accéder en ligne à l'adresse suivante :

<https://ecampusontario.pressbooks.pub/medicalterminology/?p=245>

## Abréviations courantes du système tégumentaire

De nombreux termes et expressions liés au système tégumentaire sont abrégés. Apprenez ces abréviations courantes en développant la liste ci-dessous.

Un élément interactif ou multimédia a été exclu de cette version du texte. Vous pouvez y accéder en ligne à l'adresse suivante :

<https://ecampusontario.pressbooks.pub/medicalterminology/?p=245>

## Changements dus au vieillissement

Tous les systèmes et appareils de l'organisme subissent des changements plus ou moins subtils à mesure que la personne vieillit. Il s'agit par exemple de la réduction de la division cellulaire, de l'activité métabolique, de la circulation sanguine, des niveaux hormonaux et de la force musculaire (voir la [figure 6.9](#)). Dans la peau, ces changements se traduisent par une diminution des mitoses dans la couche basale, ce qui entraîne un amincissement de l'épiderme. Le derme, responsable de l'élasticité et de la résistance de la peau, présente une capacité de régénération réduite, ce qui ralentit la cicatrisation des plaies. L'hypoderme, avec ses réserves de graisse, perd de sa structure en raison de la réduction et de la redistribution de la graisse, ce qui contribue à l'amincissement et au relâchement de la peau.



Figure 6.9 Vieillesse. En général, la peau, en particulier celle du visage et des mains, commence à présenter les premiers signes visibles de vieillissement, car elle perd de son élasticité au fil du temps. (Source : Janet Ramsden). D'après Betts et coll., 2013. Sous-licence CC BY 4.0. [\[Description de l'image\]](#)

*Le saviez-vous?*

Une diminution de la capacité de transpiration peut entraîner une intolérance à la chaleur extrême chez certaines personnes âgées.

Parce que les structures annexes ont également une activité réduite, elles produisent des cheveux et des ongles plus fins, et aussi moins de sébum et de sueur. Une diminution de la capacité de transpiration peut entraîner une intolérance à la chaleur extrême chez certaines personnes âgées. La réduction de l'activité d'autres cellules de la peau, telles que

les mélanocytes et les cellules dendritiques, se manifeste aussi par un teint plus pâle et une baisse de l'immunité. Les rides sont dues à la dégradation de sa structure, qui résulte d'une diminution de la production de collagène et d'élastine dans le derme, de l'affaiblissement des muscles sous-cutanés et de l'incapacité de la peau de conserver une hydratation adéquate.

## Maladies et troubles

Le système tégumentaire est sensible à des maladies, troubles et blessures. Il peut s'agir d'infections bactériennes ou fongiques gênantes, mais relativement bénignes, classées dans la catégorie des maladies, ou de cancers de la peau et de brûlures graves, qui peuvent être mortels. Dans cette section, vous découvrirez plusieurs des troubles cutanés les plus courants.

Le cancer de la peau est l'une des maladies dont on parle le plus. La plupart des cancers sont identifiés par l'organe ou le tissu dans lequel ils prennent naissance. Le cancer de la peau est une forme courante de cette maladie.

En général, les cancers résultent d'une accumulation de mutations de l'ADN. Ces mutations peuvent donner lieu à des populations de cellules qui ne meurent pas lorsqu'elles le devraient et à une prolifération cellulaire incontrôlée qui conduit à des tumeurs. Bien que de nombreuses tumeurs soient bénignes, certaines font des métastases. Les cancers se caractérisent par leur capacité à les former.

## Domages causés par le soleil

Il faut environ 10 jours après la première exposition au soleil pour que la synthèse de la mélanine atteigne son maximum, ce qui explique pourquoi les personnes à la peau pâle ont tendance à souffrir de coups de soleil au niveau de l'épiderme. Les personnes à la peau foncée peuvent également attraper des coups de soleil, mais elles sont mieux protégées que les personnes à la peau pâle. Une exposition prolongée au soleil peut provoquer des rides en raison de la destruction de la structure cellulaire de la peau et, dans les cas les plus graves, elle peut endommager l'ADN au point de causer un cancer de la peau. L'accumulation irrégulière de mélanocytes dans la peau entraîne l'apparition de taches de rousseur. Les grains de beauté sont des masses plus importantes de mélanocytes et, bien que la plupart d'entre eux soient bénins, ils doivent être surveillés afin de détecter tout changement pouvant indiquer la présence d'un cancer (voir la [figure 6.10](#)).



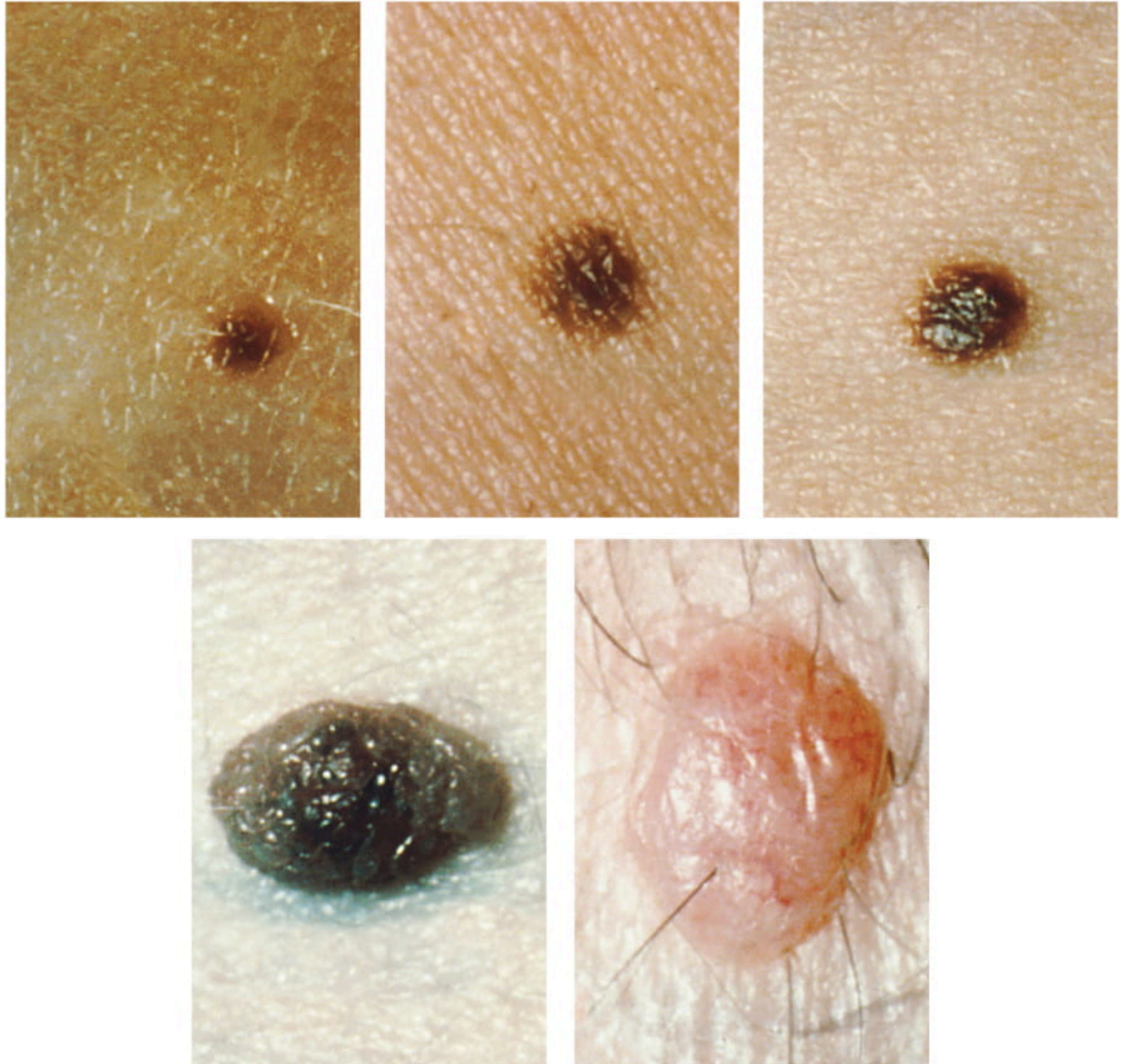


Figure 6.10 Grains de beauté. Les grains de beauté vont de l'accumulation bénigne de mélanocytes au mélanome. Ces structures se trouvent partout sur la peau. (Source : National Cancer Institute) D'après Betts et coll., 2013. Sous-licence [CC BY 4.0](#). [\[Description de l'image\]](#)

## Carcinome basocellulaire (CBC)

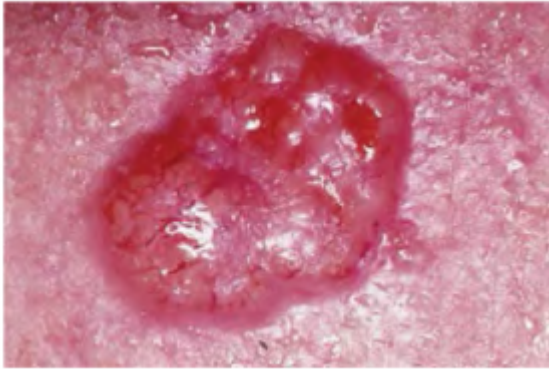


Figure 6.11 Carcinome basocellulaire. Le carcinome basocellulaire peut prendre différentes formes. Comme les autres formes de cancer de la peau, il se guérit facilement s'il est détecté et traité à temps. (Source : John Hendrix, M.D.). D'après Betts et coll., 2013. Sous-licence [CC BY 4.0](#).

Il s'agit d'une forme de cancer qui affecte les cellules souches mitotiquement actives de la couche basale de l'épiderme. C'est le plus fréquent aux États-Unis et il se retrouve souvent sur la tête, le cou, les bras et le dos, qui sont les zones les plus susceptibles d'être exposées au soleil pendant une longue période. Bien que les rayons UV soient les principaux responsables, l'exposition à d'autres agents, tels que les radiations et l'arsenic, peut également en être la cause. Les blessures de la peau dues à des plaies ouvertes, à des tatouages, à des brûlures, par exemple, peuvent être des facteurs prédisposants. Ce cancer prend naissance dans la couche basale et se propage généralement le long de cette limite. Par la suite, il forme une tache, une bosse, une excroissance ou une cicatrice irrégulière à la surface de la peau (voir la [figure 6.11](#)). Comme la plupart des cancers, les carcinomes basocellulaires répondent mieux au traitement s'ils sont détectés à un stade précoce. Les options de traitement comprennent la chirurgie, la congélation (cryochirurgie) et les pommades topiques.

## Carcinome épidermoïde (CEC)

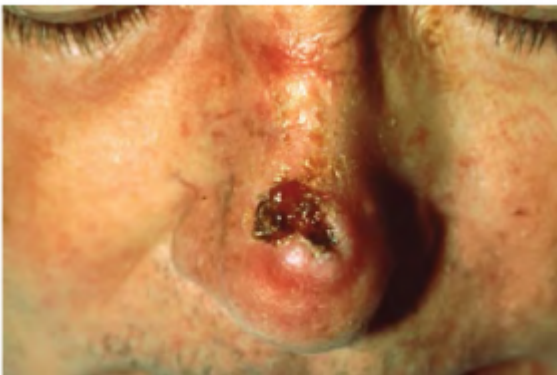

Figure 6.12 Carcinome épidermoïde Le carcinome épidermoïde se présente ici sous la forme d'une lésion nasale. (Source : National Cancer Institute) D'après Betts et coll., 2013. Sous-licence [CC BY 4.0](#).

C'est un cancer qui affecte les kératinocytes de la couche épineuse et se présente généralement sous la forme de lésions sur le cuir chevelu, les oreilles et les mains (voir la [figure 6.12](#)). Il s'agit du deuxième cancer de la peau le plus fréquent. Selon l'American Cancer Society, deux cancers de la peau sur dix sont des carcinomes épidermoïdes, plus

agressifs que les carcinomes basocellulaires. S'ils ne sont pas enlevés, ces carcinomes peuvent former des métastases. La chirurgie et la radiothérapie sont utilisées pour guérir le carcinome épidermoïde.

## Mélanome

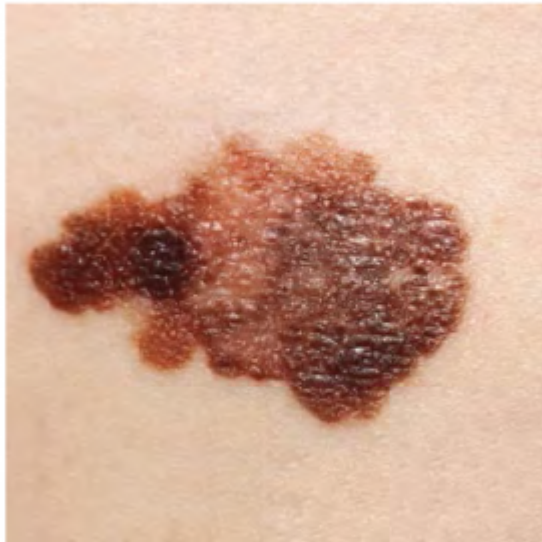


Figure 6.13 Mélanome. Les mélanomes se présentent généralement sous forme de grandes taches brunes ou noires aux contours irréguliers à la surface surélevée. (Source : National Cancer Institute) D'après Betts et coll., 2013. Sous-licence [CC BY 4.0](https://creativecommons.org/licenses/by/4.0/).

Un mélanome est un cancer caractérisé par la croissance incontrôlée des mélanocytes, les cellules productrices de pigments de l'épiderme. En général, un mélanome se développe à partir d'un grain de beauté. C'est le plus mortel de tous les cancers de la peau, car il est hautement métastatique et peut être difficile à détecter avant qu'il ne se soit propagé à d'autres organes. Les mélanomes apparaissent généralement sous forme de taches brunes et noires asymétriques avec des bords irréguliers et une surface surélevée (voir la [figure 6.13](#)). Le traitement comprend généralement une excision chirurgicale et de l'immunothérapie.

### *ABCDE pour un diagnostic précoce*

Les médecins donnent souvent à leurs patients le moyen mnémotechnique ABCDE suivant pour les aider à diagnostiquer un mélanome à un stade précoce. Si vous remarquez que vous avez un grain de beauté présentant ces caractéristiques, consultez un médecin.

**A**symétrie – les deux côtés ne sont pas symétriques.

**B**ordures – les bords sont de forme irrégulière.

**C**ouleur – la couleur est composée de différentes nuances de brun ou de noir.

**D**iamètre – il est supérieur à 6 mm (0,24 po).

**É**volution – sa forme a changé.

Certains spécialistes citent les caractéristiques supplémentaires suivantes pour la forme la plus grave, le mélanome nodulaire :

**S**urélevé – il forme une bosse à la surface de la peau.

**F**erme – il est dur au toucher.

**E**n croissance – il s'agrandit.

## Albinisme

L'albinisme est une maladie génétique qui affecte totalement ou partiellement la coloration de la peau, des cheveux et des yeux. Elle est principalement due à l'incapacité des mélanocytes à produire de la mélanine. Les personnes atteintes d'albinisme ont tendance à paraître blanches ou très pâles en raison de l'absence de mélanine dans leur peau et leurs cheveux. Rappelons que la mélanine contribue à protéger la peau des effets nocifs des rayons UV. Les personnes atteintes d'albinisme ont souvent besoin d'une plus grande protection contre les rayons UV, car elles sont plus sensibles aux coups de soleil et au cancer de la peau. Elles ont également tendance à être plus sensibles à la lumière et à avoir des problèmes de vision en raison de l'absence de pigmentation sur la paroi rétinienne (Betts et coll., 2013)

Le traitement de cette maladie consiste généralement à traiter les symptômes, par exemple en limitant l'exposition de la peau et des yeux aux rayons UV. Dans le cas du **vitiligo** les mélanocytes de certaines zones perdent leur capacité à produire de la mélanine, peut-être en raison d'une réaction auto-immune. Cette maladie cause des zones décolorées (voir la [Figure 6.14](#)). Ni l'albinisme ni le vitiligo n'affectent directement la durée de vie d'un individu (Betts et coll., 2013)



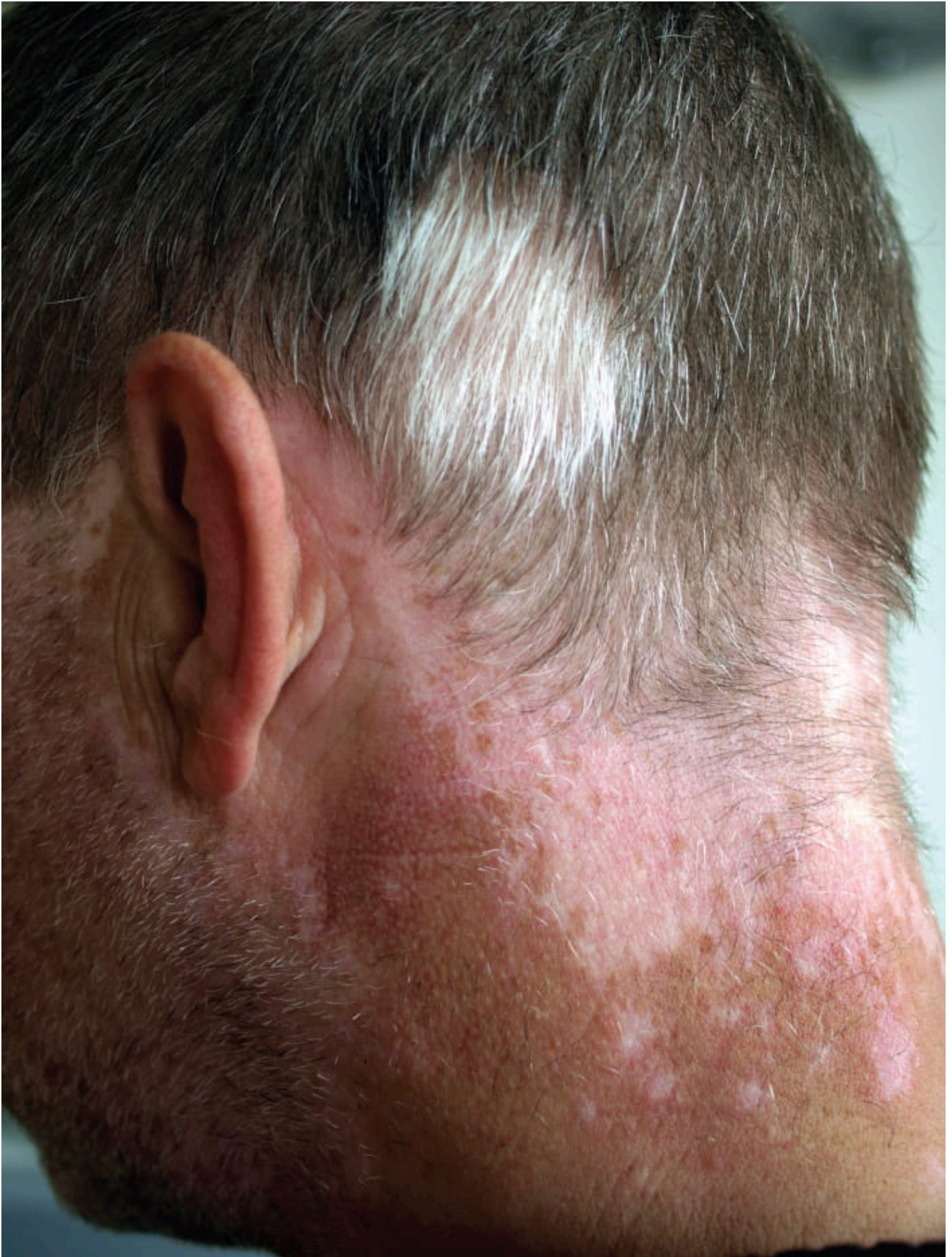

Figure 6.14 Vitiligo. Les personnes atteintes de vitiligo subissent une dépigmentation qui se reconnaît par des zones de peau plus claires. L'affection est particulièrement visible sur les peaux foncées. (Source : Klaus D. Peter). D'après Betts et coll., 2013. Sous-licence [CC BY 4.0](https://creativecommons.org/licenses/by/4.0/).

## Modifications de la coloration de la peau

D'autres changements dans l'apparence de la coloration de la peau peuvent indiquer des maladies associées à d'autres systèmes ou appareils du corps humain.

- Les maladies ou le cancer du foie peuvent entraîner une accumulation de bile et de bilirubine, un pigment jaune, qui donne à la peau une apparence **jaune** ou jaunâtre.
- Les tumeurs de l'hypophyse peuvent entraîner la sécrétion de grandes quantités d'hormone stimulant les mélanocytes (MSH), ce qui se traduit par un **assombrissement** de la peau.
- La maladie d'Addison peut stimuler la libération de quantités excessives d'hormone adrénocorticotrope (ACTH), ce qui peut donner à la peau une couleur **bronze profonde**
- Une baisse soudaine de l'oxygénation peut affecter la couleur de la peau, qui devient alors **cendrée** (blanche).
- En cas de réduction prolongée des niveaux d'oxygène, la désoxyhémoglobine rouge foncé devient dominante dans le sang, ce qui donne à la peau un aspect **bleu**, un état appelé cyanose. Il se produit lorsque l'apport d'oxygène est restreint, par exemple lorsqu'une personne éprouve des difficultés à respirer à cause de l'asthme ou d'une crise cardiaque. Cependant, dans ces cas, l'effet sur la couleur de la peau n'a rien à voir avec sa pigmentation (Betts et coll., 2013).

## Affections cutanées

L'**eczéma** et l'**acné** sont deux affections cutanées courantes. L'eczéma est une affection inflammatoire qui touche des personnes de tous âges. L'acné, souvent observée chez les adolescents, se caractérise par l'obstruction des pores, ce qui peut entraîner une infection et une inflammation. Parmi les autres affections, citons la parakératose séborrhéique (sur le cuir chevelu), le psoriasis, les mycoses, l'herpès labial, l'impétigo, la gale, l'urticaire et les verrues (Betts et coll., 2013).

### Eczéma

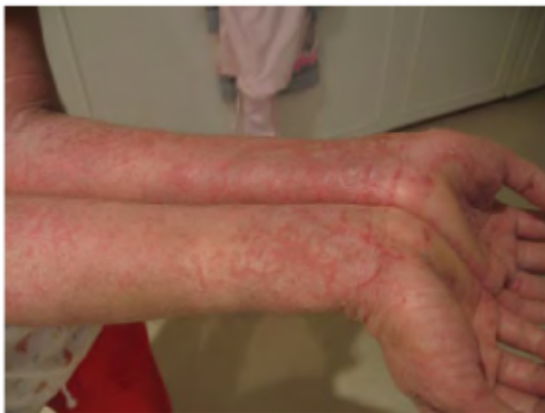

Figure 6.15 Eczéma. L'eczéma est une affection courante qui se manifeste par une éruption cutanée rouge et squameuse. (Source : «

Jambula », Wikimedia Commons). D'après Betts et coll., 2013. Sous-licence [CC BY 4.0](#).

L'eczéma est une réaction allergique qui se manifeste par des plaques de peau sèche et prurigineuse ressemblant à des éruptions cutanées (voir la [figure 6.15](#)). Il peut s'accompagner d'un gonflement de la peau, d'une desquamation et, dans les cas les plus graves, de saignements. Les symptômes sont généralement traités avec des crèmes hydratantes, des crèmes corticostéroïdes et des immunosuppresseurs (Betts et coll., 2013).

## Acné

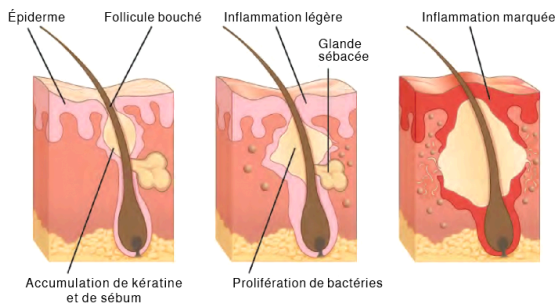


Figure 6.16. Acné. L'acné est le résultat d'une surproduction des glandes sébacées, qui entraîne la formation de points noirs et l'inflammation de la peau. D'après Betts et coll., 2013. Sous-licence [CC BY 4.0](#).

L'acné est une affection cutanée qui survient généralement sur les zones de la peau riches en glandes sébacées (visage et dos). Elle est plus fréquente au début de la puberté en raison des changements hormonaux qui y sont associés, mais elle peut également survenir chez les nourrissons et se poursuivre à l'âge adulte. Les hormones, telles que les androgènes, stimulent la production de sébum. Une surproduction et une accumulation de sébum et de kératine peuvent bloquer les follicules pileux. Ce bouchon est initialement blanc. Le sébum devient noir lorsqu'il est oxydé par l'exposition à l'air. L'acné, qui résulte d'une infection par les bactéries (*Propionibacterium* et *Staphylococcus*), peut entraîner des rougeurs et des cicatrices lors du processus naturel de cicatrisation (voir la [figure 6.16](#)) (Betts et coll., 2013).

## Teigne

L'épidermomycose, ou dermatophytose, est souvent appelée « teigne ». Elle se présente sous la forme d'une éruption cutanée circulaire rouge qui cause des démangeaisons à différentes parties du corps. Elle est désignée par l'endroit où elle se trouve :

- Tinea pedis – Teigne du pied, couramment appelée pied d'athlète
- Tinea capitis – Teigne du cuir chevelu ou teigne tondante microscopique
- Tinea barbae – Teigne de la barbe ou sycosis trichophytique
- Tinea manuum – Teigne de la main
- Tinea unguium – Teigne des ongles des pieds et des mains, également appelée dermatophytose de l'ongle
- Tinea corporis – Teigne des parties du corps telles que les bras et les jambes ou trichophytie de la peau glabre (Centers for Disease Control and Prevention, 2018)

Pour en savoir plus sur la teigne, consultez la [page Web des Centers for Disease Control and Prevention sur les mycoses](#).



## Psoriasis

Le psoriasis est une maladie auto-immune chronique qui se manifeste par des plaques de peau rouge et épaisse ayant l'aspect de squames argentées. Ces plaques peuvent se trouver sur les coudes, les genoux, le cuir chevelu, le bas du dos, le visage, les pieds, les ongles des mains et des pieds et même la bouche. Le psoriasis peut être confondu avec d'autres maladies de la peau. Il vaut donc mieux faire appel à un dermatologue pour le diagnostiquer. Les traitements peuvent inclure des crèmes, des pommades, une thérapie par lumière ultraviolette et des médicaments (Centers for Disease Control and Prevention, 2018). Pour en savoir plus, consultez la [page Web des Centers for Disease Control and Prevention sur le psoriasis](#).

## Blessures

La peau étant la partie de notre corps la plus directement exposée, elle est particulièrement vulnérable aux blessures. Les blessures comprennent les **brûlures**, les **plaies**, ainsi que les **cicatrices** et les **durillons**. Elles peuvent être causées par des objets tranchants, la chaleur, une pression ou une friction excessive sur la peau (Betts et coll., 2013).

Les lésions cutanées déclenchent un processus de cicatrisation qui se déroule en plusieurs étapes qui se chevauchent.

- La première étape de la réparation de la peau endommagée est la **formation d'un caillot sanguin** qui freine l'écoulement du sang et se résorbe avec le temps. De nombreux types de cellules interviennent dans la réparation des plaies, surtout si la surface à réparer est importante.
- Avant que les cellules souches de la couche basale ne puissent **recréer l'épiderme**, les fibroblastes se mobilisent et se divisent rapidement pour **réparer le tissu endommagé** en déposant du collagène, formant ainsi un tissu de granulation.
- Les capillaires suivent les fibroblastes et contribuent à **augmenter la circulation sanguine et l'apport d'oxygène** dans la zone.
- Les cellules immunitaires, telles que les macrophages, parcourent la zone et **engloutissent toute matière étrangère** afin de réduire le risque d'infection (Betts et coll., 2013).

## Brûlures

Une brûlure survient lorsque la peau est endommagée par une chaleur intense, des radiations, de l'électricité ou des produits chimiques. Les lésions entraînent la mort des cellules de la peau, ce qui peut conduire à une perte massive de liquide. Il s'ensuit une déshydratation, un déséquilibre électrolytique et une insuffisance rénale et circulatoire qui peuvent être fatals. Les brûlés sont traités avec des fluides intraveineux pour compenser la déshydratation, ainsi qu'avec des nutriments intraveineux qui permettent à l'organisme de réparer les tissus et de remplacer les protéines perdues. L'infection est une autre menace sérieuse pour la vie des patients brûlés. La peau brûlée est extrêmement sensible aux bactéries et autres agents pathogènes en raison de la perte de protection des couches de peau intactes (Betts et coll., 2013).

## Classification des brûlures

Les brûlures sont parfois mesurées selon la surface totale affectée. Il s'agit de la *règle des neuf*, qui associe des zones anatomiques spécifiques à un pourcentage correspondant à un facteur neuf (voir la [figure 6.17](#)) (Betts et coll., 2013).

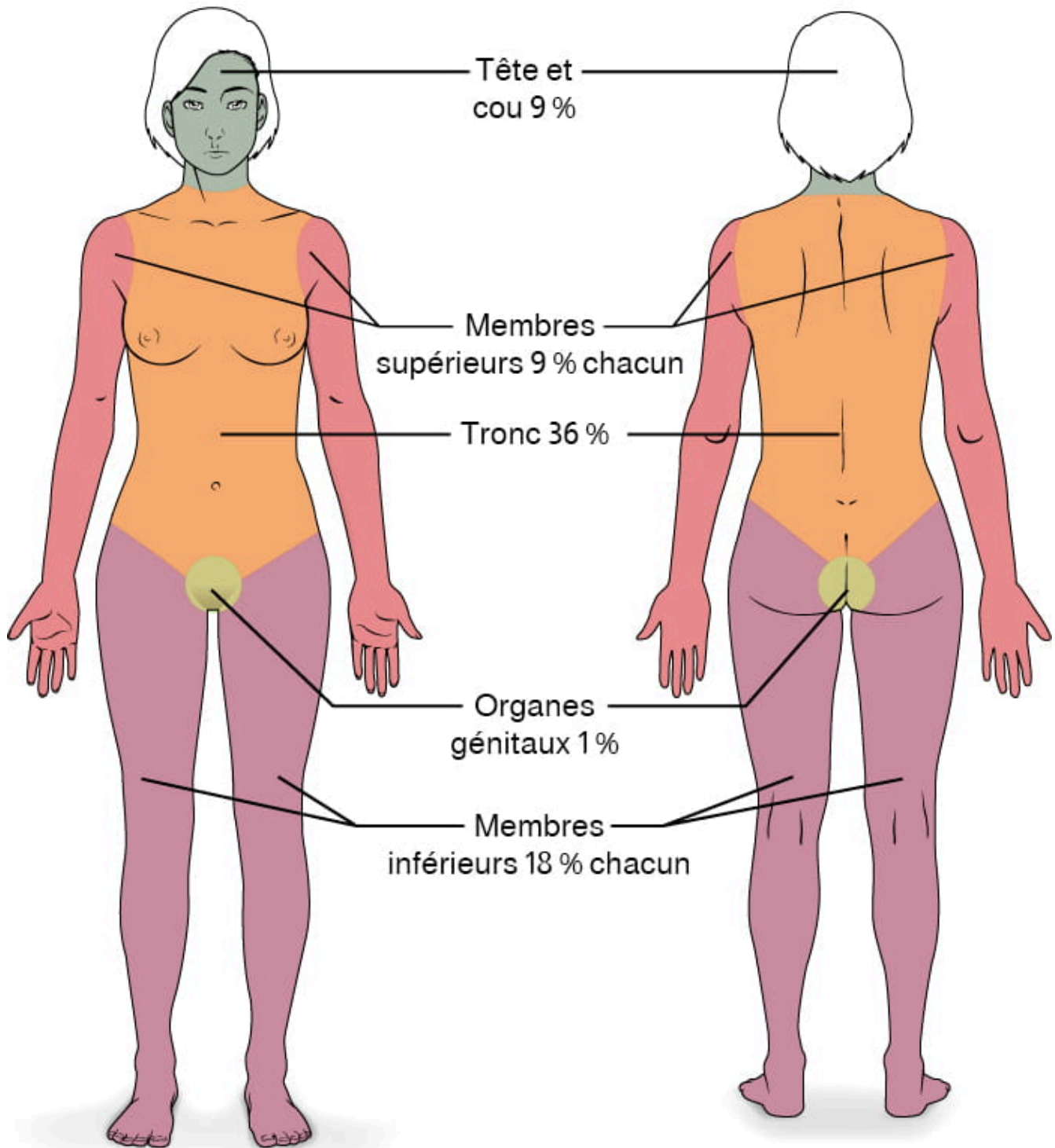


Figure 6.17 Calcul de la superficie d'une brûlure. La superficie de la brûlure déterminera si un traitement spécialisé est nécessaire. Des parties spécifiques du corps sont associées à un pourcentage de la surface corporelle. D'après Betts et coll., 2013. Sous-licence [CC BY 4.0](#). [\[Description de l'image\]](#)

Les brûlures sont également classées en fonction de leur **degré de gravité**.

- Une brûlure **au premier degré** est une brûlure superficielle qui n'affecte que l'épiderme. Bien que la peau puisse être douloureuse et gonflée, ces brûlures guérissent généralement sans soin en quelques jours. Les coups de soleil légers entrent dans cette catégorie.
- La brûlure **au deuxième degré** est plus profonde et touche à la fois l'épiderme et une partie du derme. Elle produit un gonflement et une cloque douloureuse de la peau. Il est important de garder le site de la brûlure propre et stérile pour éviter les infections. Si ces soins sont apportés, la brûlure guérira en quelques semaines.
- Une brûlure **au troisième degré**, qui s'étend entièrement à l'épiderme et au derme, détruit le tissu et affecte les terminaisons nerveuses et la fonction sensorielle. Il s'agit de brûlures graves qui peuvent apparaître blanches, rouges ou noires; elles nécessitent des soins médicaux, sinon elles guériront lentement.
- Une brûlure **au quatrième degré** est encore plus grave et affecte les muscles et les os sous-jacents.

Curieusement, les brûlures au troisième et au quatrième degré ne sont généralement pas aussi douloureuses parce que les terminaisons nerveuses elles-mêmes sont endommagées. Les brûlures de pleine épaisseur ne peuvent pas être réparées par l'organisme, car les tissus locaux utilisés pour la réparation sont endommagés et nécessitent un débridement, voire une amputation dans les cas graves, suivie d'une greffe de peau provenant d'une partie du corps non touchée ou d'une peau cultivée en vue d'une greffe. Les greffes de peau sont nécessaires lorsque les lésions dues à un traumatisme ou à une infection ne peuvent pas être fermées par des sutures ou des agrafes (Betts et coll., 2013).

## Cicatrices et chéloïdes

La plupart des coupures ou des blessures, à l'exception de celles qui n'égratignent que l'épiderme, entraînent la formation d'une cicatrice. Les cicatrices apparaissent lorsque les lésions cutanées sont réparées, mais que la peau ne parvient pas à régénérer sa structure d'origine. Les fibroblastes génèrent du tissu cicatriciel sous forme de collagène. L'essentiel de la réparation en tresse de panier, grâce aux fibres de collagène, n'entraîne pas la régénération de la structure cellulaire typique de la peau. Au contraire, le tissu est fibreux et ne permet pas la régénération des structures annexes, telles que les follicules pileux, les glandes sudoripares ou les glandes sébacées (Betts et coll., 2013).

Parfois, il y a une surproduction de tissu cicatriciel, car le processus de formation de collagène ne s'arrête pas lorsque la plaie est cicatrisée, ce qui donne lieu à une chéloïde. En revanche, les cicatrices résultant de l'acné et de la varicelle ont un aspect enfoncé. Ce sont des cicatrices atrophiques (Betts et coll., 2013).

La cicatrisation de la peau après la guérison d'une plaie est un processus naturel qui ne nécessite pas de traitement supplémentaire. L'application d'huile minérale et de lotions peut réduire la formation de tissu cicatriciel. Cependant, les procédures cosmétiques modernes, telles que la dermabrasion, les traitements au laser et les injections de produits de comblement, ont été inventées pour remédier aux cicatrices graves. Toutes ces procédures tentent de réorganiser la structure de l'épiderme et du tissu collagène sous-jacent pour lui donner un aspect plus naturel (Betts et coll., 2013).

## Plaies de lit et vergetures

La peau et les tissus sous-jacents peuvent être affectés par une pression excessive. Les plaies de lit en sont un exemple. Également appelées ulcères de décubitus, elles sont causées par une pression constante, prolongée et non soulagée sur certaines parties du corps qui sont osseuses, ce qui réduit la circulation sanguine dans la zone et entraîne une nécrose. Elles sont plus fréquentes chez les patients âgés souffrant de maladies débilitantes qui les rendent immobiles. La plupart des hôpitaux et des établissements de soins de longue durée ont pour pratique de tourner les patients toutes

les quelques heures afin de les prévenir. Si elles ne sont pas traitées, elles peuvent être fatales si elles s'infectent (Betts et coll., 2013)

La peau peut également être affectée par la pression associée à une croissance rapide. Une vergeture apparaît lorsque le derme est étiré au-delà de ses limites d'élasticité pour absorber l'excès de pression. Les vergetures accompagnent généralement une prise de poids rapide pendant la puberté et la grossesse. Elles ont d'abord une teinte rougeâtre, mais s'éclaircissent avec le temps. Le traitement des vergetures n'est pas nécessaire, sauf pour des raisons esthétiques. Elles se manifestent le plus souvent au niveau des hanches et de l'abdomen (Betts et coll., 2013).

## Durillons

Lorsque des chaussures mal ajustées sont une source constante d'abrasion sur les orteils, elles risquent de causer un durillon au point de contact. Ce phénomène est dû au fait que les cellules souches de la couche basale se divisent plus souvent pour augmenter l'épaisseur de la peau au point d'abrasion afin de protéger le reste du corps contre d'autres dommages. Il s'agit d'un exemple de blessure mineure ou locale, et la peau parvient à réagir et à traiter le problème indépendamment du reste du corps. Des durillons peuvent également se former sur des doigts soumis à des contraintes mécaniques constantes, comme de longues périodes d'écriture, de pratique d'un instrument à cordes ou de jeux vidéo. Les cors sont une forme spécialisée de durillons. Ils se forment à partir d'abrasions de la peau résultant d'un mouvement de type elliptique (Betts et coll., 2013).

## Termes médicaux en contexte

Un élément interactif ou multimédia a été exclu de cette version du texte. Vous pouvez y accéder en ligne à l'adresse suivante :

<https://ecampusontario.pressbooks.pub/medicalterminology/?p=245>

## Spécialités médicales et interventions associées au système tégumentaire

Un dermatologue est un médecin spécialisé dans le traitement des maladies, des affections et des blessures liées au système tégumentaire et à ses structures annexes. Il existe de nombreuses surspécialités en dermatologie, telles que la dermatologie esthétique, la dermatopathologie et la dermatologie pédiatrique. Pour en savoir plus, visitez la [section Dermatologie et surspécialités](#) du site Web de l'Association canadienne de dermatologie.

Les dermatologues peuvent être spécialement formés pour effectuer une procédure particulière, la chirurgie de Mohs. Elle permet d'exciser les cancers de la peau en fines couches jusqu'à ce qu'ils soient entièrement retirés du tissu (Mayo Clinic Staff, 2017).

# Vocabulaire du système tégumentaire

## **Adipocytes**

Cellules adipeuses.

## **Tissu adipeux**

Tissu contenant des cellules de réserve de graisses.

## **Fibres nerveuses autonomes**

Régule inconsciemment la communication avec le cerveau.

## **Avasculaire**

Sans vaisseaux sanguins.

## **Bénin (bénigne)**

Non cancéreux, inoffensif.

## **Cancer**

Processus par lequel des cellules anormales de l'organisme se divisent de manière incontrôlée.

## **Cyanose**

État bleu anormal (couleur bleuâtre des lèvres et du lit des ongles) généralement causé par une faible oxygénation.

## **Débridement**

Excision d'un tissu endommagé ou d'un corps étranger.

## **Déshydratation**

Perte de liquides ou d'eau supérieure à l'absorption.

## **Dermatologique**

Relatif à la dermatologie.

## **Dermatopathologie**

Étude des maladies de la peau.

## **Derme**

Couche de la peau constituée d'un tissu conjonctif dense et irrégulier qui abrite les vaisseaux sanguins, les follicules pileux, les glandes sudoripares et d'autres structures.

## **Épiderme**

Couche externe de la peau, constituée de cellules épithéliales étroitement serrées.

## **Exciser**

Retirer en découpant.

## **Exocytose**

Transport actif de molécules hors de la cellule.

## **Fascia**

Tissu fibreux.

## **Gelure**

La conservation de la chaleur corporelle centrale entraîne le gel de la peau.

## **Hypoderme**

Signifie « sous le derme ». Couche de peau sous le derme composée principalement de tissus conjonctifs et graisseux lâches.

## **Infection**

Invasion par des organismes pathogènes.

## **Intraveineux**

Relatif à l'intérieur de la veine.

## **Jaunisse**

De couleur jaune.

## **Chéloïde**



Formation d'une cicatrice surélevée ou hypertrophique.

**Kératinocytes**

Cellules qui fabriquent et stockent la protéine kératine.

**Corpuscule de Meissner**

Corpuscule tactile qui réagit à la lumière et au toucher, récepteur du toucher.

**Corpuscules de Meissner**

Corpuscules tactiles qui réagissent à la lumière et au toucher, récepteurs du toucher.

**Mélanocytes**

Cellules spécialisées qui produisent de la mélanine, un pigment foncé responsable de la coloration de la peau et des cheveux.

**Métastases**

Production de cellules qui peuvent se mobiliser et établir des tumeurs dans d'autres organes du corps.

**Nécrose**

Mort des tissus.

**Ostéomalacie**

Ramollissement des os.

**Corpuscule de Pacini**

Corpuscule lamellé qui réagit aux vibrations.

**Pathogènes**

Agents qui peuvent provoquer une maladie.

**Phagocytes**

Cellules qui englobent et absorbent les bactéries et les particules cellulaires.

**Réticulé**

En filet.

**Rachitisme**

Affection douloureuse chez l'enfant dont les os des jambes sont arqués en raison d'un manque de calcium.

**Cicatrice**

Peau riche en collagène qui se forme après le processus de cicatrisation et qui diffère de la peau normale.

**Couche basale**

Couche la plus profonde de l'épiderme.

**Fibres nerveuses sympathiques**

La réaction de fuite ou de combat détermine la communication avec le cerveau.

**Système nerveux sympathique**

Responsable des réactions de lutte ou de fuite.

**Vascularisé**

Qui possède de nombreux vaisseaux sanguins.

## Mettez vos connaissances à l'épreuve!

Un élément interactif ou multimédia a été exclu de cette version du texte. Vous pouvez y accéder en ligne

à l'adresse suivante :

<https://ecampusontario.pressbooks.pub/medicalterminology/?p=245>

## Références

Centers for Disease Control and Prevention. (25 octobre 2018). Psoriasis. Centers for Disease Control and Prevention : Mycoses. [www.cdc.gov/psoriasis/](http://www.cdc.gov/psoriasis/)

Centers for Disease Control and Prevention. (6 août 2018). Teigne. Centers for Disease Control and Prevention : Mycoses. [www.cdc.gov/fungal/diseases/ringworm/definition.html](http://www.cdc.gov/fungal/diseases/ringworm/definition.html)

CrashCourse. (6 janvier 2015). *The Integumentary system, part 1 – skin deep: Crash Course A&P #6* (Système tégumentaire, partie 1 – En surface : cours accéléré en anatomie et physiologie no 6)[Vidéo]. YouTube. [youtu.be/Orumw-PyNjw](https://youtu.be/Orumw-PyNjw)

CrashCourse. (16 février 2015). *The Integumentary system, part 2 – skin deeper: Crash Course A&P #7* (Système tégumentaire, partie 1 – En surface : cours accéléré en anatomie et physiologie no 6)[Vidéo]. YouTube. [youtu.be/EN-x-zXXVwQ](https://youtu.be/EN-x-zXXVwQ)

Mayo Clinic Staff. (6 septembre 2017). *Chirurgie de Mohs*. Mayo Clinic. [www.mayoclinic.org/tests-procedures/mohs-surgery/about/pac-20385222#:~:text=Mohs%20surgery%20is%20a%20precise,known%20as%20Mohs%20micrographic%20surgery](http://www.mayoclinic.org/tests-procedures/mohs-surgery/about/pac-20385222#:~:text=Mohs%20surgery%20is%20a%20precise,known%20as%20Mohs%20micrographic%20surgery).

## Description des images

**Description de la figure 6.1 :** Cette illustration montre une coupe transversale du tissu cutané. La couche la plus externe, l'épiderme, occupe un cinquième de la coupe transversale. Plusieurs poils émergent de la surface. L'épiderme plonge autour d'un des poils, formant un follicule. La couche intermédiaire, le derme, occupe les quatre cinquièmes de la coupe transversale. Le derme contient un muscle arrecteur relié à l'un des follicules. Le derme contient également une glande sudoripare eccrine, composée d'un ensemble de tubules. Un tubule remonte de cet ensemble à travers l'épiderme et débouche sur la surface par un pore. Deux nerfs en forme de corde traversent verticalement le derme. Le nerf droit est attaché à un corpuscule de Pacini, une structure jaune constituée d'ovales concentriques semblables à un oignon. Le niveau le plus bas de la peau, l'hypoderme, contient du tissu adipeux, des artères et des veines. Les vaisseaux sanguins partent de l'hypoderme et se connectent aux follicules pileux et au muscle arrecteur dans le derme. [\[Retourner à la figure 6.1\]](#).

**Description de la figure 6.2 :** La partie A est une photomicrographie montrant une coupe transversale de peau fine. La couche supérieure est une couche mince et translucide avec une texture irrégulière et des zones où les cellules se détachent. La couche la plus profonde est violet foncé et se prolonge dans la troisième couche par des projections ressemblant à des doigts. La troisième couche violet clair contient de fines bandes de fibres et de petites cellules sombres. La quatrième couche, la plus profonde, est plus foncée que la troisième, mais demeure violet clair. Elle contient des bandes de fibres épaisses qui sont peu serrées. La partie B est une vue agrandie de l'épiderme de la peau épaisse. Elle montre que sa couche supérieure est cinq fois plus épaisse que la couche supérieure d'une peau fine. La couche supérieure de la peau épaisse est également plus dense et moins translucide que la couche supérieure de la peau fine. [\[Retourner à la figure 6.2\]](#).

**Description de la figure 6.3 :** Sur cette photomicrographie, la couche externe de cellules est la plus fine et est colorée

en violet foncé en raison de la kératinisation complète des cellules mortes. La couche suivante occupe un quart de la photomicrographie, est légèrement colorée et constitue un ensemble dense de cellules. La troisième couche en partant du haut est essentiellement blanche, avec des brins légèrement tachés et peu serrés qui rayonnent dans des directions aléatoires. La couche inférieure est très dense, avec d'épaisses bandes de tissu musculaire très organisé, qui sont colorées en foncé. [\[Retourner à la figure 6.3\].](#)

**Description de la figure 6.4 :** Cette photomicrographie montre les couches de la peau en coupe transversale. La couche papillaire du derme s'étend entre les doigts descendants de l'épiderme coloré en foncé. La couche papillaire apparaît plus fine que la couche réticulaire, constituée de fibres plus petites et densément empilées. La couche réticulaire est trois fois plus épaisse que la couche papillaire et contient des fibres plus grandes et plus épaisses. Les fibres semblent plus lâches que celles de la couche papillaire, certaines étant séparées par des espaces vides. Les deux couches du derme contiennent des cellules dont le noyau est coloré en foncé. [\[Retourner à la figure 6.4\].](#)

**Description de la figure 6.5 :** La partie A est une photo d'un homme en train de skier avec plusieurs arbres enneigés en arrière-plan. La partie B est un diagramme avec une moitié droite et une moitié gauche. La moitié gauche est intitulée « Conservation de la chaleur par le corps », tandis que la moitié droite est intitulée « Perte de chaleur par rayonnement et convection ». Les deux montrent le sang s'écoulant d'une artère à travers trois lits capillaires à l'intérieur de la peau. Les lits sont disposés verticalement, le lit supérieur étant situé à la limite du derme et de l'épiderme. Le lit le plus bas est situé profondément dans l'hypoderme. Le lit du milieu est régulièrement espacé entre les lits du haut et du bas. Dans chaque lit, le sang oxygéné (rouge) entre dans le lit à gauche et le sang désoxygéné (bleu) sort du lit à droite. Le diagramme de gauche montre une image de flocons de neige au-dessus des lits capillaires, ce qui indique qu'il fait froid. Le sang ne circule que dans le plus profond des trois lits capillaires, les lits supérieurs étant fermés pour réduire la perte de chaleur des couches externes de la peau. Le diagramme de droite montre une image du soleil au-dessus des lits capillaires, ce qui indique qu'il fait chaud. Le sang circule dans les trois lits capillaires, ce qui permet à la chaleur de s'échapper du sang, augmentant ainsi la perte de chaleur. La partie C est une photo d'un homme courant sur un sentier forestier par une journée d'été. [\[Retourner à la figure 6.5\].](#)

**Description de la figure 6.6 :** Coupe transversale de la peau contenant un follicule pileux. Le follicule est en forme de goutte d'eau. Sa base élargie, appelée bulbe, est enfouie dans l'hypoderme. La couche la plus externe du follicule est l'épiderme, qui s'invagine à partir de la surface de la peau pour envelopper le follicule. À l'intérieur de l'épiderme se trouve la gaine externe de la racine, qui n'est présente que sur le bulbe. Il ne remonte pas le long de la tige du cheveu. À l'intérieur de la gaine externe de la racine se trouve sa gaine interne. La gaine interne de la racine s'étend sur environ la moitié de la tige du cheveu et se termine à mi-chemin dans le derme. La matrice du cheveu est la couche la plus interne. Elle entoure la partie inférieure de la tige du cheveu, où elle est intégrée au bulbe. La tige du cheveu contient trois couches : une couche externe, la cuticule, une couche intermédiaire, le cortex, et une couche interne, la moelle. [\[Retourner à la figure 6.6\].](#)

**Description de la figure 6.7 :** L'anatomie de la région de l'ongle. L'image du haut montre une vue dorsale d'un doigt. Le sillon proximal est la partie inférieure où la peau du doigt est reliée au bord de l'ongle. L'éponychium est une fine couche rose située entre le bord proximal blanc de l'ongle (la lunule) et le bord de la peau du doigt. La lunule apparaît comme une zone blanche en forme de croissant sur le bord proximal de l'ongle rosé. Les sillons latéraux se situent à l'endroit où les côtés de l'ongle sont en contact avec la peau du doigt. Le bord distal de l'ongle, le bord libre, est blanc. Une flèche indique que l'ongle pousse distalement à partir de son sillon proximal. L'image du bas montre une vue latérale de l'anatomie du lit de l'ongle. Sur cette vue, le bord de l'ongle est situé juste à côté de son sillon. Cette extrémité de l'ongle, à partir de laquelle celui-ci pousse, est sa racine. [\[Retourner à la figure 6.7\].](#)

**Description de la figure 6.8 :** Illustration d'une glande sudoripare eccrine intégrée dans une coupe transversale de tissu cutané. La glande sudoripare eccrine est un faisceau de tubes blancs enfouis dans le derme. Un tube blanc unique remonte du faisceau et s'ouvre à la surface de l'épiderme. Cette ouverture est un pore. Il y a plusieurs pores sur le petit bloc de peau représenté dans ce diagramme. [\[Retourner à la figure 6.8\].](#)

**Description de la figure 6.9 :** Cette figure se compose de deux photos. Une photo montre une jeune femme au téléphone. Sa peau est lisse et sans rides. L'autre photo montre une femme âgée dans la même posture au téléphone. La peau de ses mains et de ses avant-bras est ridée. [\[Retourner à la figure 6.9\].](#)

**Description de la figure 16.10 :** Cinq photos de grains de beauté. Les trois photos du haut montrent des grains de beauté petits, plats et brun foncé. La photo en bas à gauche montre un grain de beauté noir foncé qui dépasse de la peau. La photo en bas à droite montre un gros grain de beauté rougeâtre et surélevé avec des poils saillants. [\[Retourner à la figure 6.10\].](#)

**Description de la figure 16.17 :** Ce diagramme représente le pourcentage de la surface corporelle totale brûlée lorsqu'une victime subit des brûlures complètes sur certaines parties du corps. Les brûlures complètes du visage, de la tête et du cou représentent 19 % de la surface corporelle totale. Les brûlures de la poitrine, de l'abdomen et de l'ensemble du dos au-dessus de la taille représentent 36 % de la surface corporelle totale. Les surfaces antérieures et postérieures des bras et des mains représentent 18 % de la surface corporelle totale (9 % pour chaque bras). La surface antérieure et postérieure des deux jambes, ainsi que les fesses, représente 36 % de la surface totale du corps (18 % pour chaque jambe). Enfin, les surfaces antérieures et postérieures des organes génitaux représentent 1 % de la surface totale du corps. [\[Retourner à la figure 6.17\].](#)

Sauf indication contraire, le chapitre présente du contenu adapté du manuel [Anatomy and Physiology](#) (sur [OpenStax](#)), de Betts et coll. et est utilisé [sous-licence internationale CC BY 4.0](#). Téléchargez ou consultez gratuitement le manuel à l'adresse <https://openstax.org/books/anatomy-and-physiology/pages/1-introduction>.

# 7. Appareil respiratoire

## *Objectifs d'apprentissage*

- Connaître l'anatomie de l'appareil respiratoire
- Décrire les principales fonctions de l'appareil respiratoire
- Épeler les termes médicaux relatifs à l'appareil respiratoire et utiliser les bonnes abréviations
- Nommer les spécialités médicales associées à l'appareil respiratoire
- Explorer les maladies, les troubles et les interventions couramment associés à l'appareil respiratoire

## **Affixes et radicaux de l'appareil respiratoire**

Cliquez sur les préfixes, les radicaux et les suffixes pour afficher une liste de composantes de termes à mémoriser pour l'appareil respiratoire.

Un élément interactif ou multimédia a été exclu de cette version du texte. Vous pouvez y accéder en ligne à l'adresse suivante :

<https://ecampusontario.pressbooks.pub/medicalterminology/?p=247>.

## **Introduction à l'appareil respiratoire**

### *Le saviez-vous?*

Si vous retenez votre respiration pendant plus de 3 minutes, le système nerveux autonome prendra le contrôle.

Retenez votre souffle et voyez combien de temps vous tenez tout en poursuivant la lecture. Vous vous sentez probablement déjà mal à l'aise. L'être humain normal ne peut pas survivre sans respirer pendant plus de trois minutes. Même si vous vouliez retenir votre souffle plus longtemps, le système nerveux autonome prendrait le contrôle. Bien que l'oxygène soit essentiel pour les cellules, c'est l'accumulation de dioxyde de carbone qui est à l'origine du besoin de respirer.

Les principales structures de l'appareil respiratoire ont comme principale fonction de fournir de l'oxygène aux tissus de l'organisme pour la respiration cellulaire, d'éliminer le dioxyde de carbone et de favoriser le maintien de l'équilibre acido-basique. Certaines parties de l'appareil respiratoire servent également à assurer des fonctions non essentielles, telles que la perception des odeurs, la phonation et certains efforts, notamment pour tousser.

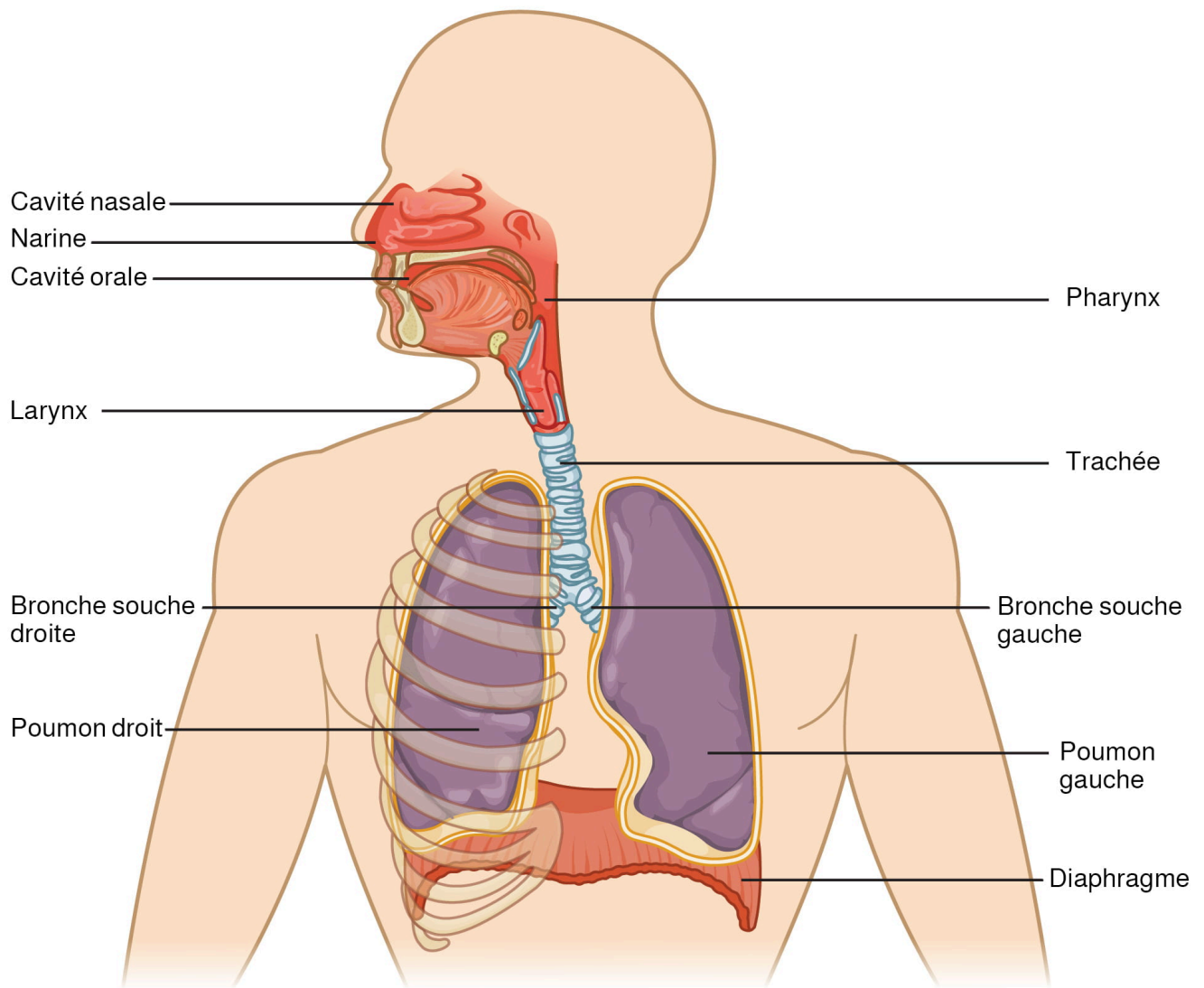
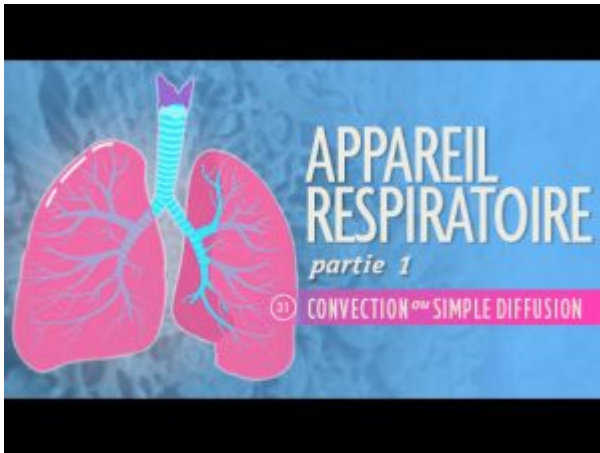

Figure 7.1 Principales structures respiratoires. Les principales structures respiratoires s'étendent de la cavité nasale au diaphragme. D'après Betts et coll., 2013. Sous licence [CC BY 4.0](https://creativecommons.org/licenses/by/4.0/). [\[Description de l'image\]](#)

Regardez la vidéo :



Un ou plusieurs éléments interactifs ont été exclus de cette version du texte. Vous pouvez les visualiser en ligne ici : <https://ecampusontario.pressbooks.pub/acquerirlesbasesdelaterminologiemedicale/?p=340#oembed-1>

Vidéo 7.1. [Respiratory System, Part 1: Crash Course A&P #31](#) (Appareil respiratoire, partie 1 : cours accéléré en anatomie et physiologie n° 31) [Vidéo en ligne]. © [CrashCourse](#), 2015.

## Termes médicaux relatifs à l'appareil respiratoire

Un élément interactif ou multimédia a été exclu de cette version du texte. Vous pouvez y accéder en ligne à l'adresse suivante :

<https://ecampusontario.pressbooks.pub/medicalterminology/?p=247>.

## Anatomie (structures) de l'appareil respiratoire

## Le nez et ses structures adjacentes

La principale entrée et sortie de l'appareil respiratoire est le **nez**. Il est utile de diviser le nez en deux grandes parties pour en expliquer la structure :

- le nez externe
- le nez interne

Les **narines** s'ouvrent dans la cavité nasale, qui est séparée en deux parties par le septum nasal ([figure 7.2](#)). Le **septum nasal** est formé en avant par une partie du cartilage septal et en arrière par la lame perpendiculaire de l'os ethmoïde et les fins os du vomer.

Chaque paroi latérale de la cavité nasale présente trois saillies osseuses. Le cornet nasal inférieur est composé d'os distincts et les cornets supérieurs et moyens sont des parties de l'os ethmoïde. Les **cornets** augmentent la surface de la cavité nasale, perturbent le flux d'air à l'entrée du nez et font rebondir l'air le long de l'épithélium, où il est nettoyé et réchauffé. Les cornets et les méats retiennent l'eau pendant l'expiration pour éviter la déshydratation.

Le plancher de la cavité nasale est composé du palais dur et du palais mou. L'air sort de la cavité nasale par les narines internes et se dirige vers le pharynx.

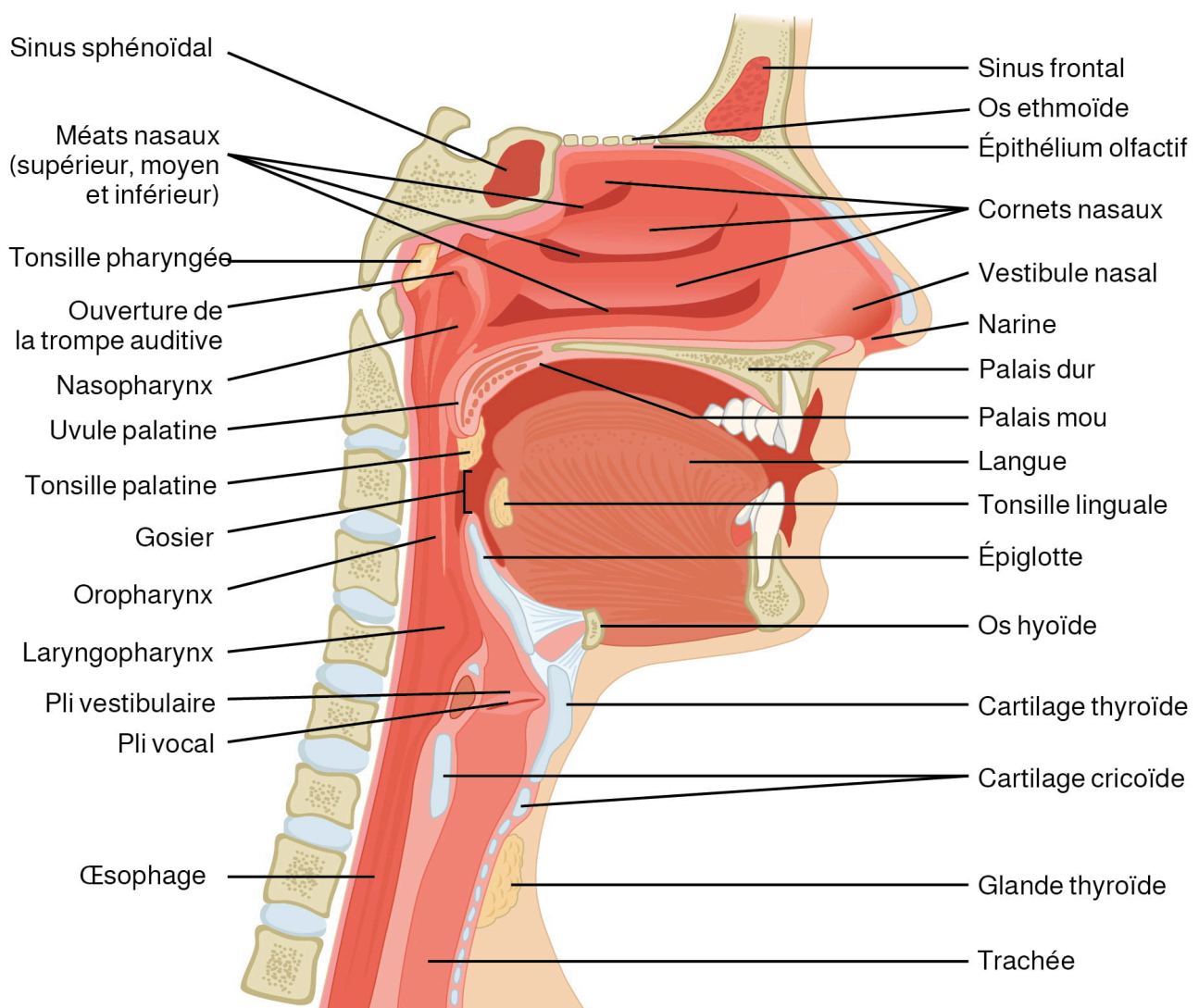




Figure 7.2 Voies aériennes supérieures. D'après Betts et coll., 2013. Sous licence [CC BY 4.0](https://creativecommons.org/licenses/by/4.0/). [\[Description de l'image\]](#)

Les **sinus paranasaux** servent à réchauffer et à humidifier l'air entrant et sont tapissés d'une muqueuse qui produit du mucus. Ils sont nommés d'après l'os qui leur est associé :

- sinus frontal
- sinus maxillaire
- sinus sphénoïdal
- sinus ethmoïdal

Les narines et la partie antérieure de la cavité nasale sont tapissées de muqueuses contenant des glandes sébacées et des follicules pileux qui empêchent les gros débris, comme la saleté, de pénétrer dans la cavité nasale. L'épithélium olfactif, qui détecte les odeurs, est situé plus profondément dans la cavité nasale.

### *Le saviez-vous?*

L'air froid ralentit le mouvement des cils, ce qui peut entraîner une accumulation de mucus qui à l'origine d'une rhinorrhée par temps froid.

Les cornets, les méats et les sinus paranasaux sont tapissés par un épithélium respiratoire composé d'un épithélium pseudostratifié cylindrique cilié ([figure 7.3](#)). L'épithélium contient des cellules épithéliales spécialisées qui produisent du mucus pour retenir les débris. Les cils de l'épithélium respiratoire aident à éliminer le mucus et les débris grâce à un mouvement de battement constant, balayant les particules vers la gorge pour qu'elles soient avalées.

Cet épithélium humide a pour fonction de réchauffer et d'humidifier l'air entrant. Les capillaires situés sous l'épithélium réchauffent l'air par convection. Les cellules séreuses et productrices de mucus sécrètent également des défensines, des cellules immunitaires qui parcourent le tissu conjonctif pour apporter une protection supplémentaire.

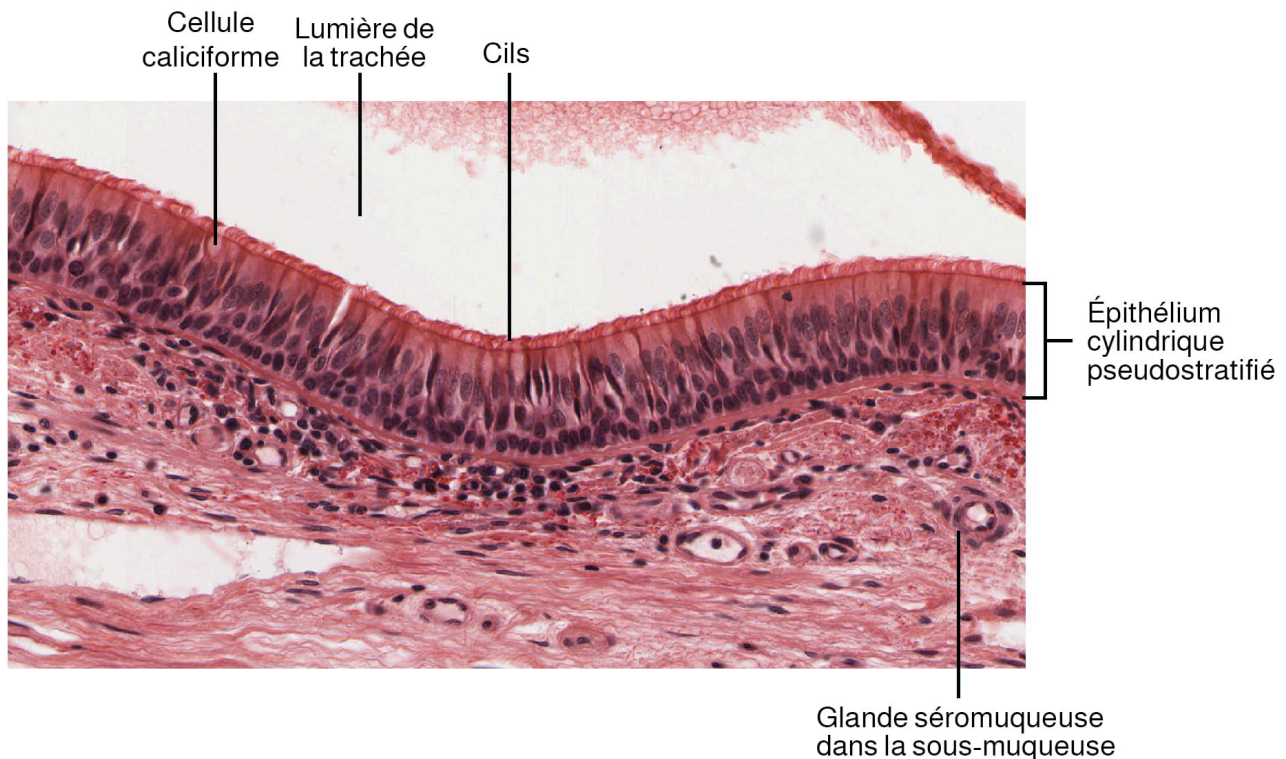


Figure 7.3 Épithélium pseudostratifié cylindrique cilié L'épithélium respiratoire est un épithélium pseudostratifié cylindrique cilié. Les glandes séromuqueuses fournissent du mucus lubrifiant. LM × 680. (Photomicrographie fournie par les administrateur.trice.s de l'École de médecine de l'Université du Michigan, 2012) D'après Betts et coll., 2013. Sous licence [CC BY 4.0](#). [\[Description de l'image\]](#)

## Pharynx

Le pharynx se divise en trois régions : le **nasopharynx**, l'**oropharynx** et le **laryngopharynx** (voir [figure 7.4](#)).

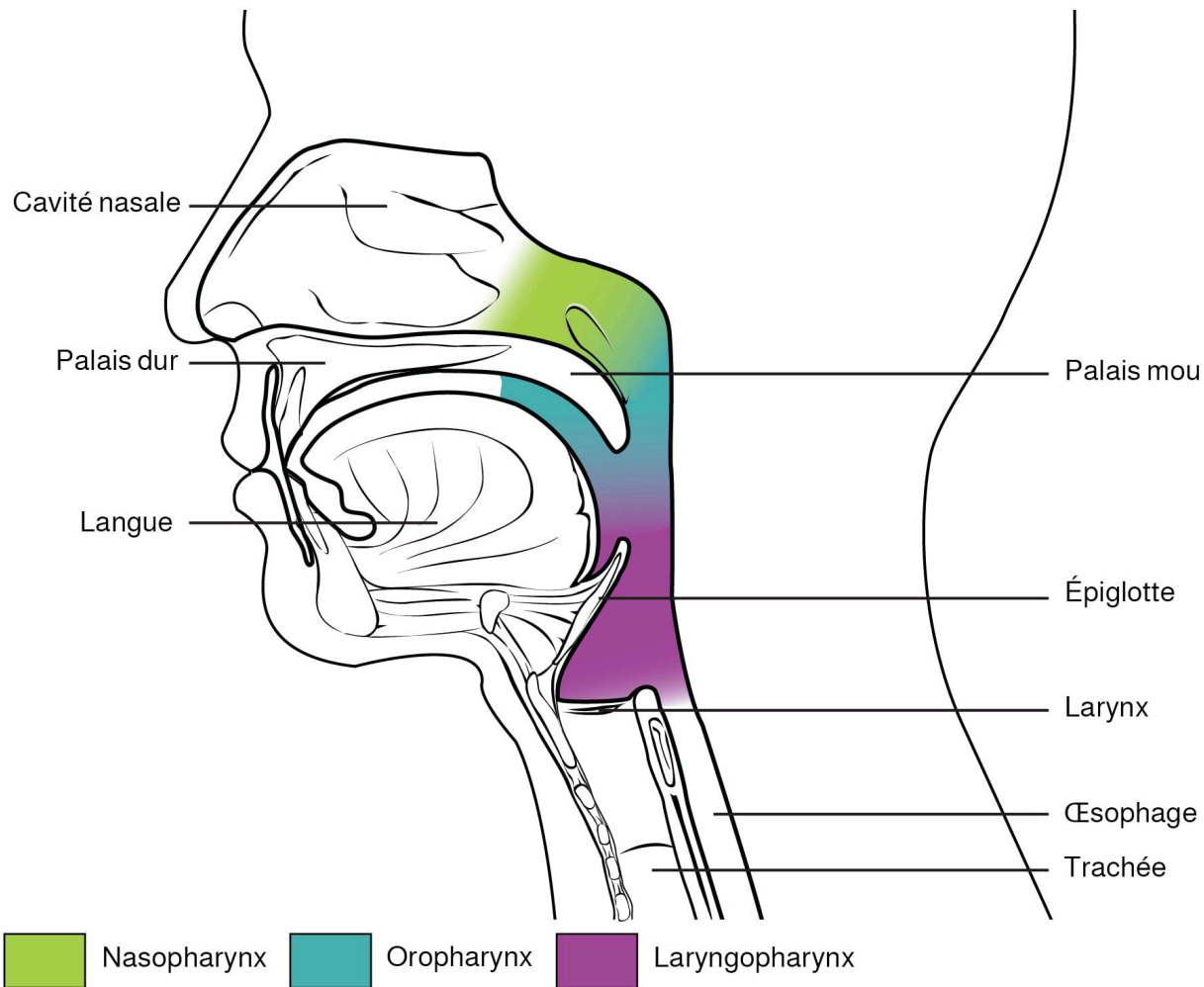


Figure 7.4 Divisions du pharynx. Le pharynx se divise en trois régions : le nasopharynx, l'oropharynx et le laryngopharynx. D'après Betts et coll., 2013. Sous licence [CC BY 4.0](#). [\[Description de l'image\]](#)

Au sommet du **nasopharynx** se trouvent les tonsilles pharyngées. La fonction de la tonsille pharyngée reste un peu incomprise. Elle contient une grande quantité de lymphocytes et est couverte d'un épithélium cilié qui retient et détruit les agents pathogènes qui pénètrent dans l'organisme par inhalation. Les tonsilles pharyngées sont grosses chez les enfants, mais elles ont tendance à régresser avec l'âge et peuvent même disparaître. L'uvule palatine et le palais mou se déplacent comme un pendule pendant la déglutition, se balançant vers le haut pour fermer le nasopharynx et empêcher les aliments ingérés de pénétrer dans la cavité nasale. Les trompes auditives (trompes d'Eustache) reliées à chaque cavité de l'oreille moyenne s'ouvrent dans le nasopharynx. C'est cette connexion qui explique pourquoi un rhume peut entraîner une infection des oreilles.

L'**oropharynx** est sous le nasopharynx et derrière la cavité buccale. L'oropharynx contient deux séries distinctes de tonsilles :

- Les tonsilles palatines.
  - La tonsille palatine est l'une des paires de structures situées latéralement dans l'oropharynx, dans le gosier.
- Les tonsilles linguales.
  - La tonsille linguale se trouve à la base de la langue.

Tout comme la tonsille pharyngée, les amygdales palatine et linguale sont constituées de tissu lymphoïde. Elles retiennent et détruisent les agents pathogènes qui pénètrent dans l'organisme par les cavités buccales ou nasales.

Le **laryngopharynx** est inférieur à l'oropharynx et postérieur au larynx. Il continue de tracer le trajet des matières ingérées et de l'air jusqu'à son extrémité inférieure, où les appareils digestif et respiratoire divergent. L'épithélium pavimenteux stratifié de l'oropharynx continue dans le laryngopharynx. La partie antérieure du laryngopharynx s'ouvre sur le larynx, tandis que la partie postérieure pénètre dans l'œsophage.

## Larynx

La structure du larynx est formée de plusieurs morceaux de cartilage. La structure principale du larynx est formée de trois grandes pièces de cartilage.

- Cartilage thyroïde (antérieur) :
  - Le cartilage thyroïde est le plus grand des cartilages du larynx. Il est constitué de la proéminence laryngée, ou « pomme d'Adam », qui est souvent plus proéminente chez les hommes.
- Cartilage épiglottique (supérieur) :
  - Trois cartilages plus petits et appariés – le cartilage aryténoïde, cartilage corniculé et le cartilage cunéiforme – sont attachés à l'épiglotte, aux cordes vocales et aux muscles qui aident à déplacer les cordes vocales pour produire la parole.
- Cartilage cricoïde (inférieur) :
  - Le cartilage cricoïde est épais et forme un anneau ayant une large région postérieure et une région antérieure plus mince.

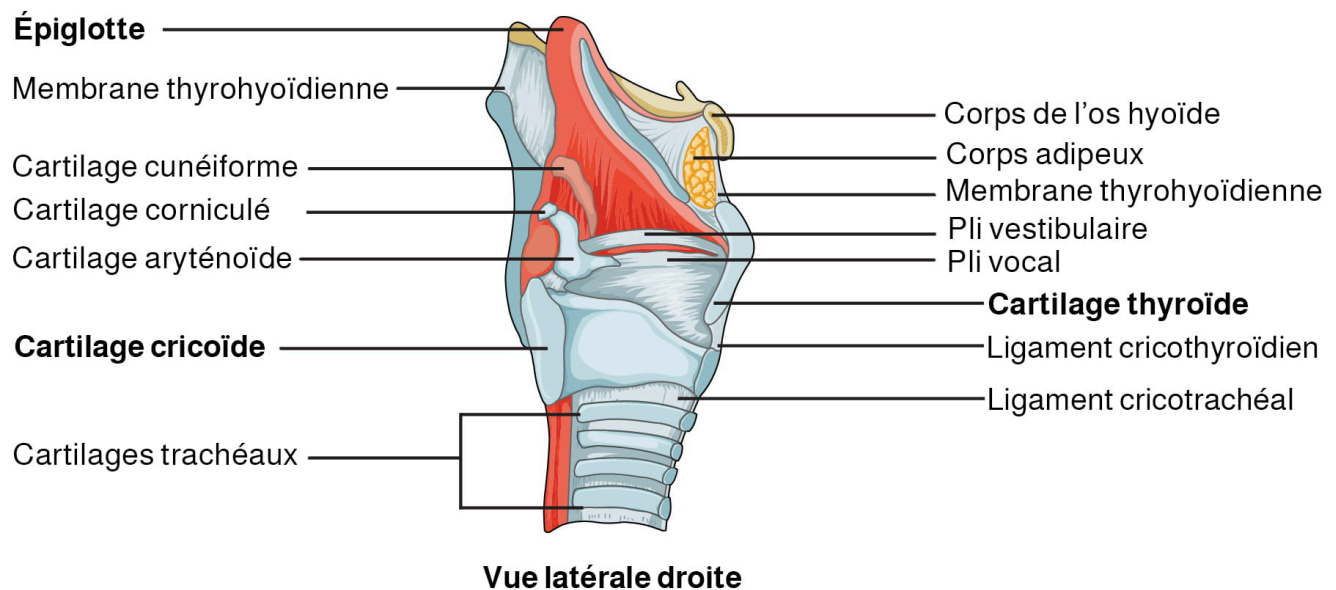
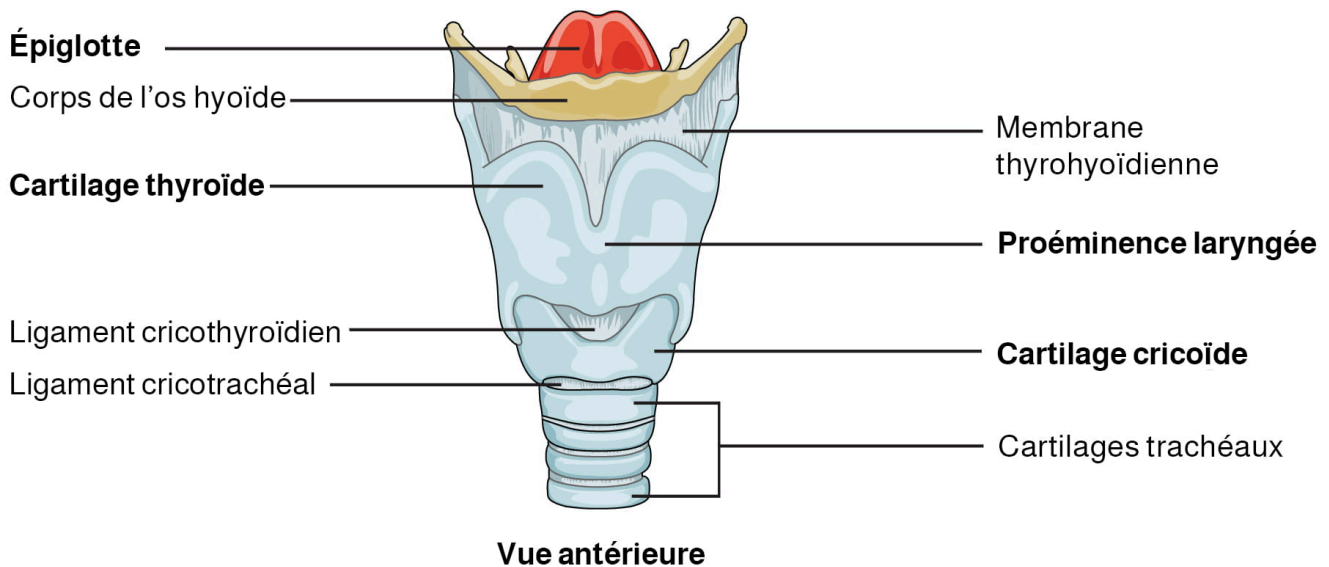


Figure 7.5 Larynx. Le larynx s'étend du laryngopharynx jusqu'à l'os hyoïde de la trachée. D'après Betts et coll., 2013. Sous licence [CC BY 4.0](https://creativecommons.org/licenses/by/4.0/). [\[Description de l'image\]](#)

### Le saviez-vous?

Les plis des cordes vocales inférieures diffèrent d'une personne à l'autre et donnent des voix de hauteurs différentes.

Lorsque l'épiglotte est en position « fermée », l'extrémité non attachée repose sur la glotte. Le pli vestibulaire, ou cordes vocales supérieures, est l'une des deux sections repliées de la muqueuse. Les plis vocaux sont l'un des plis membraneux blancs attachés par des muscles aux cartilages thyroïde et aryténoïde du larynx par leurs parois extérieures. Les parois intérieures des plis vocaux sont libres, ce qui permet la production par oscillation.

La déglutition entraîne le soulèvement du pharynx et du larynx, ce qui permet au pharynx de se dilater et à l'épiglotte du larynx de basculer vers le bas, fermant ainsi l'ouverture de la trachée. Ces mouvements créent plus d'espace pour le passage des aliments, tout en empêchant les aliments et les boissons de pénétrer dans la trachée.

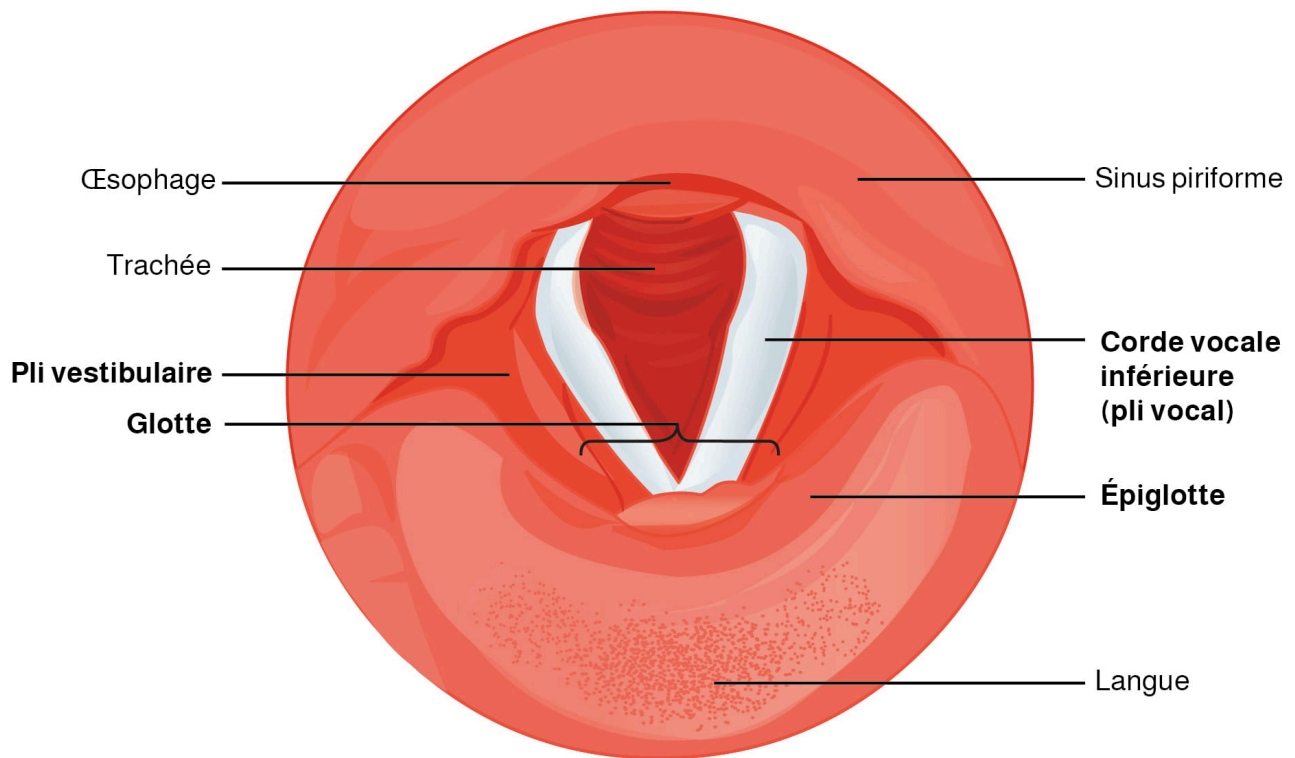


Figure 7.6 Cordes vocales. Les plis vocaux et vestibulaires du larynx se situent sous le laryngopharynx. D'après Betts et coll., 2013. Sous licence [CC BY 4.0](https://creativecommons.org/licenses/by/4.0/). [\[Description de l'image\]](#)

Comme c'est le cas dans les fosses nasales et le nasopharynx, cet épithélium spécialisé produit du mucus pour bloquer les débris et les agents pathogènes lorsqu'ils pénètrent dans la trachée. Les cils font remonter le mucus vers le laryngopharynx, où il peut être avalé par l'œsophage.

## Trachée

La trachée est formée de 16 à 20 morceaux de cartilage hyalin empilés et en forme de C, reliés par un tissu conjonctif dense. Le muscle trachéal et le tissu conjonctif élastique forment la membrane fibroélastique. Cette membrane permet à la trachée de s'étirer et de se dilater légèrement pendant l'inspiration et l'expiration, tandis que les anneaux de cartilage fournissent un soutien structurel et empêchent un collapsus trachéal. Le muscle trachéal peut être contracté pour forcer l'air à passer par la trachée pendant l'expiration. La trachée est tapissée d'un épithélium cylindrique cilié pseudostratifié, qui est en continuité avec le larynx. L'œsophage borde l'arrière de la trachée.



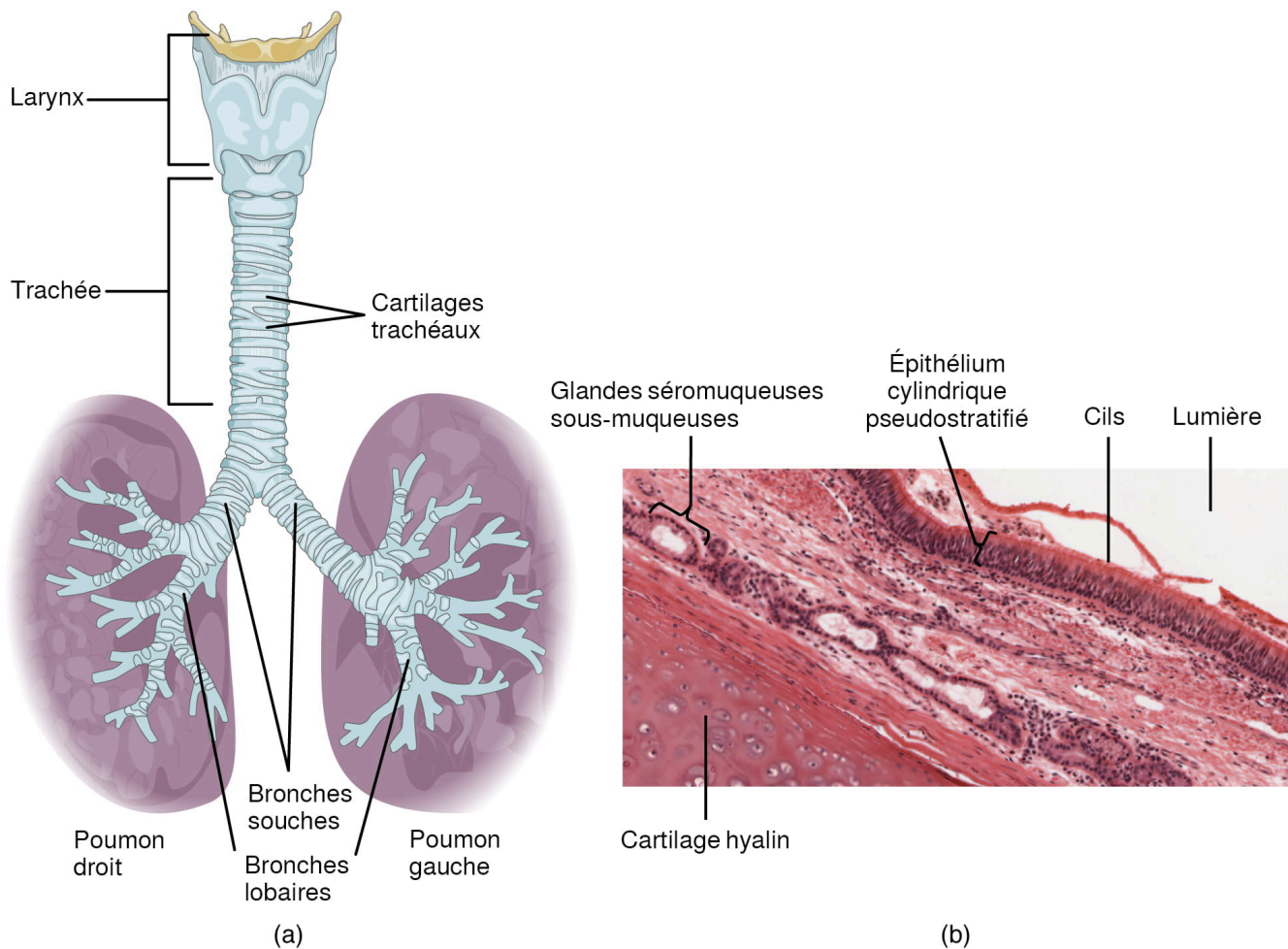


Figure 7.7 Trachée. (a) Le tube trachéal est formé par des morceaux de cartilage hyalin empilés, en forme de C. (b) La couche visible sur cette coupe transversale du tissu de la paroi trachéale entre le cartilage hyalin et la lumière de la trachée est la muqueuse, qui est composée d'un épithélium pseudostratifié cylindrique cilié contenant des cellules caliciformes. LM  $\times$  1220. (Photomicrographie fournie par les administrateur.trice.s de l'École de médecine de l'Université du Michigan, 2012) D'après Betts et coll., 2013. Sous licence [CC BY 4.0](https://creativecommons.org/licenses/by/4.0/). [\[Description de l'image\]](#)

## Arbre bronchique

La trachée se ramifie en bronches souches droite et gauche au niveau de la carène. Ces bronches sont également tapissées d'un épithélium pseudostratifié cylindrique cilié contenant des cellules caliciformes productrices de mucus ([figure 7.7b](#)). La carène est une structure surélevée contenant un tissu nerveux spécialisé qui induit une toux violente en présence d'un corps étranger, comme un aliment. Des anneaux de cartilage, semblables à ceux de la trachée, soutiennent la structure des bronches et empêchent leur affaissement. Les bronches souches pénètrent dans les poumons au niveau du hile. Les bronches continuent de se ramifier pour former l'arbre bronchique. L'arbre bronchique est le terme générique utilisé pour désigner ces bronches aux multiples ramifications. La fonction principale des bronches, comme d'autres structures de la zone de conduction, est de fournir un passage à l'air pour qu'il entre et sorte de chaque poumon. La muqueuse retient les débris et les agents pathogènes.

Une bronchiole se ramifie à partir des bronches tertiaires. Les bronchioles ont un diamètre d'environ 1 mm et se ramifient jusqu'à devenir les minuscules bronchioles terminales, qui mènent aux structures d'échange gazeux. Chaque poumon compte plus de 1 000 bronchioles terminales. Les parois musculaires des bronchioles ne contiennent pas de

cartilage comme celles des bronches. Cette paroi musculaire permet de modifier la taille du tube pour augmenter ou réduire le débit d'air.

## Zone respiratoire

Contrairement à la zone de conduction, la zone respiratoire comprend des structures directement impliquées dans les échanges gazeux. La zone respiratoire commence là où les bronchioles terminales rejoignent une bronchiole respiratoire, le plus petit type de bronchiole (voir [figure 7.8](#)), laquelle mène ensuite à un conduit alvéolaire, s'ouvrant dans un groupe d'alvéoles.

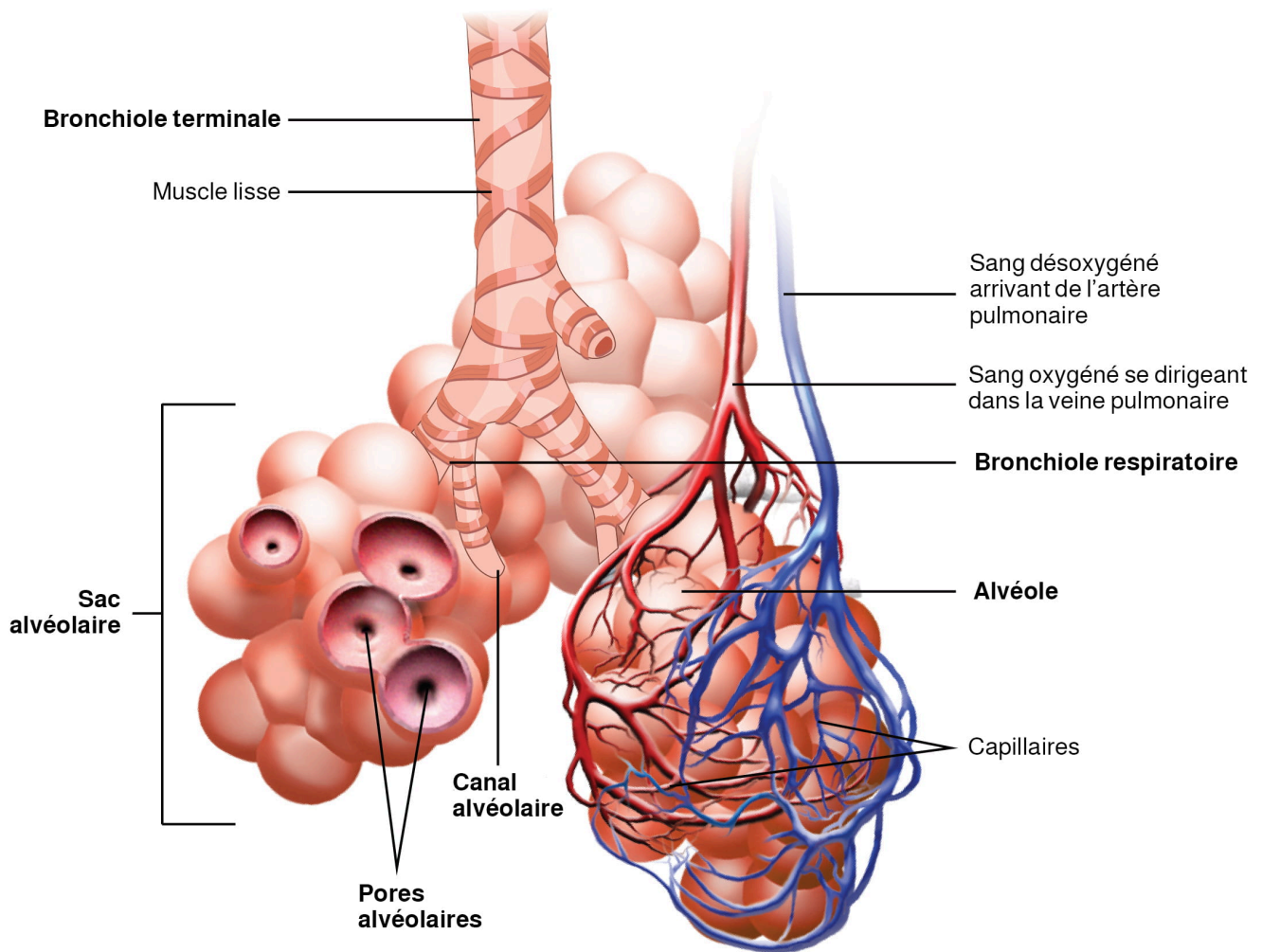


Figure 7.8 Zone respiratoire. Les bronchioles mènent aux sacs alvéolaires dans la zone respiratoire, où se produisent les échanges gazeux. D'après Betts et coll., 2013. Sous licence [CC BY 4.0](#). [\[Description de l'image\]](#)

## Alvéoles

Un canal alvéolaire mène à un ensemble d'alvéoles. Un alvéole est l'un des nombreux petits sacs en forme de raisin qui sont attachés aux canaux alvéolaires. Un sac alvéolaire est un groupe de plusieurs alvéoles individuels responsables des

échanges gazeux. Un alvéole mesure environ 200  $\mu\text{m}$  de diamètre et possède des parois élastiques qui lui permettent de s'étirer lors de l'admission d'air, ce qui augmente considérablement la surface disponible pour les échanges gazeux. Les alvéoles sont reliés les uns aux autres par des pores alvéolaires, lesquels contribuent à maintenir une pression d'air égale dans les alvéoles et les poumons (voir [figure 7.9](#)).

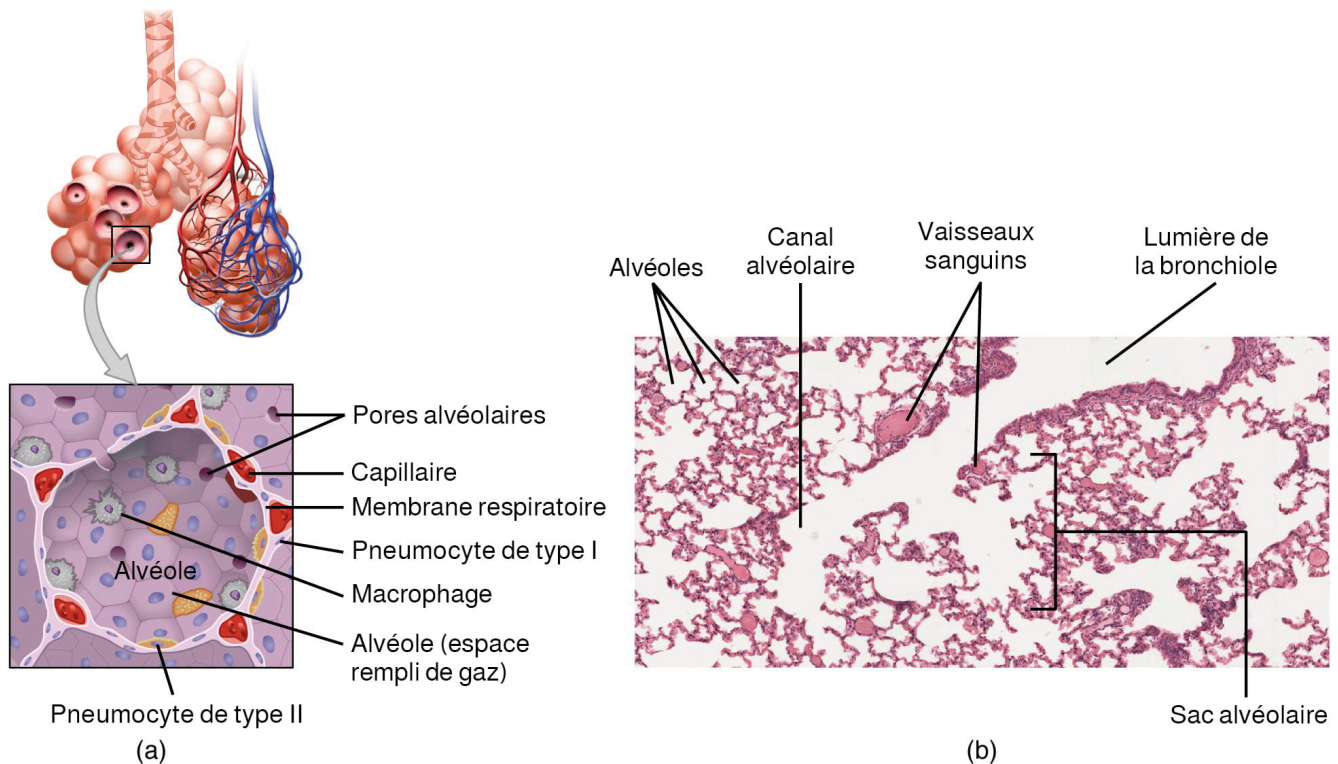


Figure 7.9 Structures de la zone respiratoire (a) L'alvéole est responsable des échanges gazeux. (b) Une photomicrographie montre les structures alvéolaires dans le tissu pulmonaire. LM  $\times$  178. (Photomicrographie fournie par les administrateur.trice.s de l'École de médecine de l'Université du Michigan, 2012) D'après Betts et coll., 2013. Sous licence [CC BY 4.0](#). [\[Description de l'image\]](#)

## Vérification des connaissances

- Quelles sont les composantes de l'arbre **bronchique**?
- Quelle est la fonction des **cils**?
- Où observe-t-on les échanges **gazeux**?

## Anatomie macroscopique des poumons

Les poumons sont deux organes en forme de pyramide, reliés à la trachée par les bronches droite et gauche. Sur la surface inférieure, les poumons sont bordés par le diaphragme. Les poumons sont entourés des plèvres, lesquelles sont attachées au médiastin. Le poumon droit est plus court et plus large que le poumon gauche et ce dernier occupe moins de place que le droit. L'incisure cardiaque laisse de la place pour le cœur (voir [figure 7.10](#)). L'apex pulmonaire est la région supérieure, tandis que la base du poumon est la région opposée, près du diaphragme. La surface costale du poumon borde les côtes et la surface médiastinale fait face à la ligne médiane.



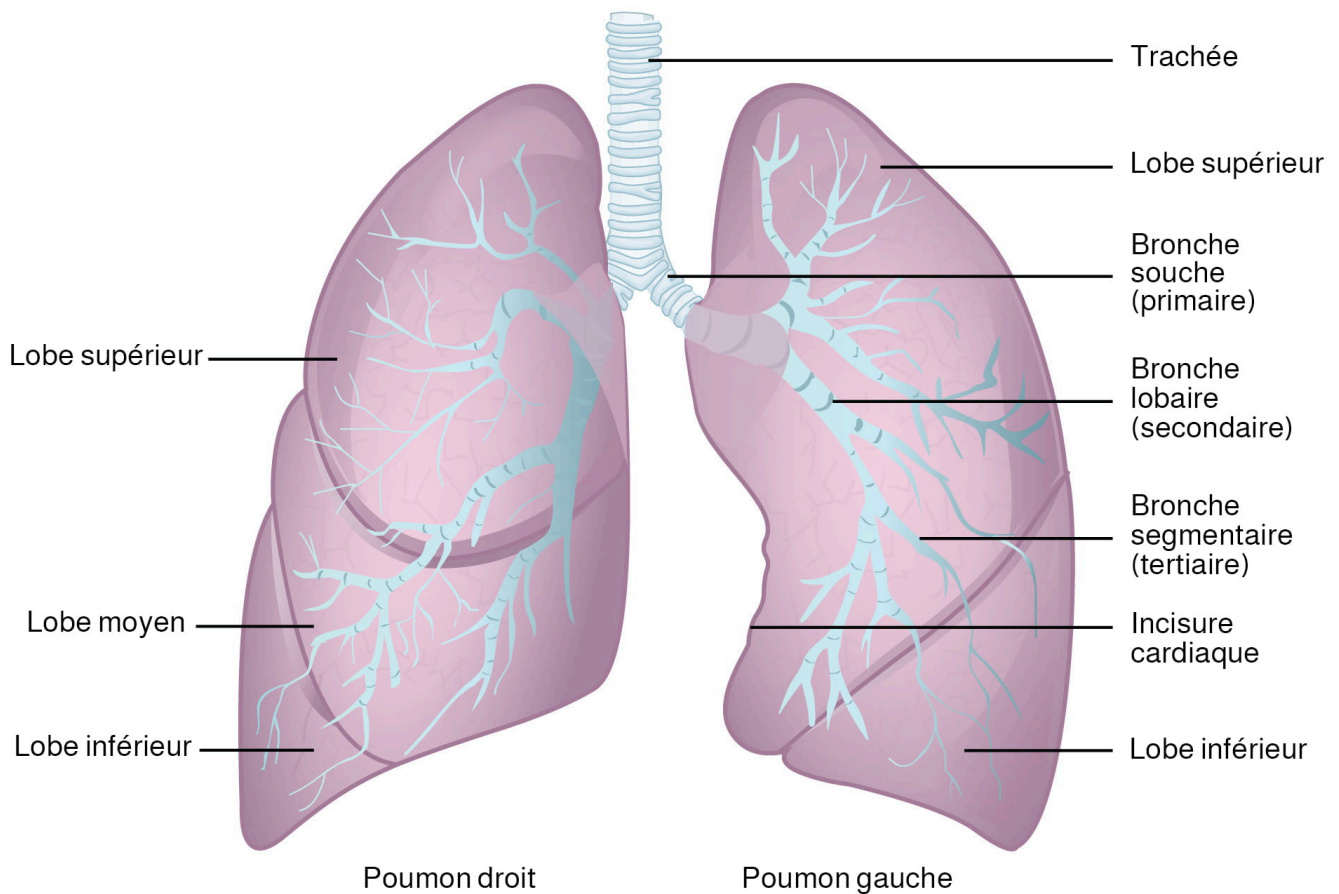


Figure 7.10 Anatomie macroscopique des poumons. D'après Betts et coll., 2013. Sous licence [CC BY 4.0](https://creativecommons.org/licenses/by/4.0/). [\[Description de l'image\]](#)

Chaque poumon est composé de plus petites parties appelées lobes, qui sont séparés les uns des autres par des scissures. Le poumon droit se compose de trois lobes : les lobes supérieur, moyen et inférieur. Le poumon gauche a uniquement un lobe supérieur et un lobe inférieur. Un lobule pulmonaire est une subdivision formée lorsque les bronches se ramifient en bronchioles. Chaque lobule reçoit sa propre bronchiole qui a elle-même de multiples ramifications. Le septum interlobulaire est une cloison conjonctive séparant les lobules les uns des autres.

Pouvez-vous identifier correctement les structures de l'appareil respiratoire?

Un élément interactif ou multimédia a été exclu de cette version du texte. Vous pouvez y accéder en ligne à l'adresse suivante :

<https://ecampusontario.pressbooks.pub/medicalterminology/?p=247>.

# Physiologie (fonction) de l'appareil respiratoire

## Apport sanguin

La principale fonction des poumons est d'effectuer des échanges gazeux, ce qui nécessite du sang provenant de la circulation pulmonaire.

- L'apport sanguin contient du sang désoxygéné et se dirige vers les poumons où les érythrocytes captent l'oxygène pour le transporter vers les tissus de l'ensemble de l'organisme.
- L'artère pulmonaire transporte le sang artériel désoxygéné vers les alvéoles.
- Cette artère se ramifie plusieurs fois en suivant les bronches, et chaque branche devient progressivement plus petite en diamètre.
- Une artériole et une veinule alimentent et drainent un lobule pulmonaire. Une fois près des alvéoles, les artères pulmonaires deviennent le réseau capillaire pulmonaire.
- Le réseau de capillaires pulmonaires est composé de petits vaisseaux aux parois très fines dépourvues de fibre musculaire lisse.
- Les capillaires se ramifient et suivent les bronchioles et la structure des alvéoles, jusqu'à ce que la paroi capillaire rencontre la paroi alvéolaire, créant ainsi la membrane respiratoire.
- Une fois oxygéné, le sang s'écoule des alvéoles par les multiples veines pulmonaires, qui sortent des poumons par le hile.

## Innervation pulmonaire

L'apport sanguin des poumons joue un rôle important dans les échanges gazeux et transporte les gaz dans l'ensemble de l'organisme. L'innervation par les systèmes nerveux parasympathique et sympathique permet un bon contrôle grâce à la dilatation et la constriction des voies aériennes.

- Le système parasympathique entraîne la bronchoconstriction alors que
- le système nerveux sympathique stimule la bronchodilatation.

Le système nerveux autonome contrôle également les réflexes comme la toux et la capacité des poumons à réguler les niveaux d'oxygène et de dioxyde de carbone. Les fibres nerveuses sensorielles proviennent du nerf vague et des ganglions thoraciques (du deuxième au cinquième). Le plexus pulmonaire est une zone à la base du poumon où pénètrent les nerfs par le hile. Les nerfs suivent ensuite les bronches vers les poumons et se ramifient pour innerver les fibres musculaires, les glandes et les vaisseaux sanguins.

## Plèvre des poumons

Chaque poumon est encastré dans une cavité entourée par la plèvre. La plèvre est une membrane séreuse qui entoure le poumon. Les plèvres droite et gauche, qui entourent respectivement les poumons droit et gauche, sont séparées par le médiastin.

Les plèvres sont composées de deux couches :

1. La **plèvre viscérale** est la couche superficielle des poumons, qui s'insère dans les fissures pulmonaires et les tapisse (voir [figure 7.11](#)).
2. La **plèvre pariétale** est la couche externe reliée à la paroi thoracique, au médiastin et au diaphragme.

Les plèvres viscérale et pariétale sont reliées au niveau du hile. La cavité pleurale est l'espace situé entre les couches viscérales et pariétales.

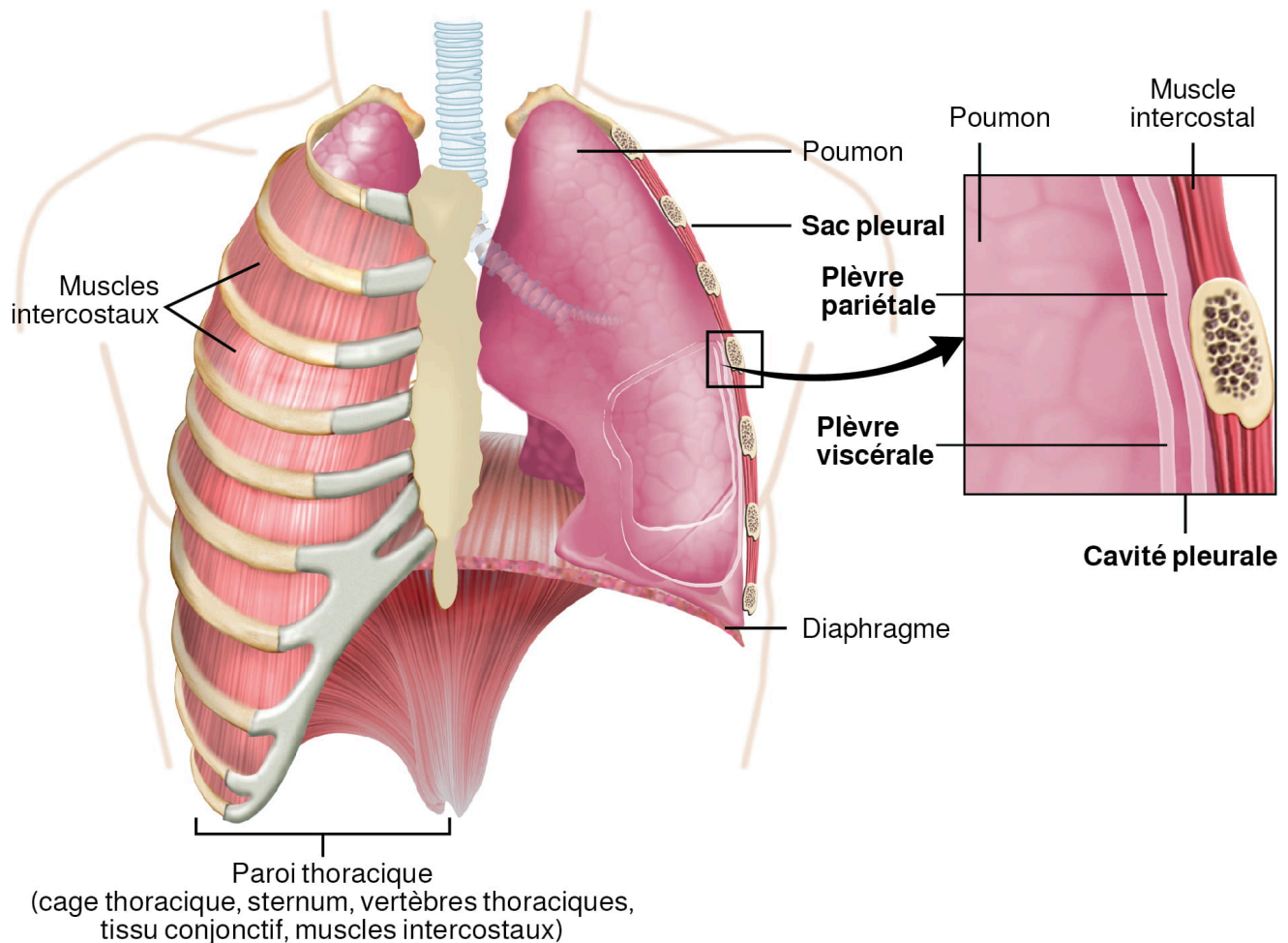


Figure 7.11 Plèvres pariétales et viscérales des poumons. D'après Betts et coll., 2013. Sous licence [CC BY 4.0](#). [[Description de l'image](#)]

Les plèvres remplissent deux fonctions principales :

1. **Produire le liquide pleural** qui lubrifie les surfaces, réduit les frottements pour éviter les traumatismes pendant la respiration et crée une tension superficielle qui aide à maintenir les poumons contre la paroi thoracique. Cette caractéristique adhésive du liquide pleural permet aux poumons de s'élargir lorsque la paroi thoracique se dilate pendant la ventilation, ce qui leur permet de se remplir d'air.
2. Les plèvres créent également **une division** entre les principaux organes pour empêcher les interférences causées par le mouvement des organes et la propagation des infections.

## Ventilation pulmonaire

La différence de pression entraîne la ventilation pulmonaire; l'air s'écoule selon un gradient de pression, c'est-à-dire que l'air s'écoule d'une zone de pression plus élevée vers une zone de pression plus basse.

- La circulation de l'air est causée principalement par la différence de pression : la pression atmosphérique est supérieure à la pression intra-alvéolaire, qui elle est supérieure à la pression intrapleurale.
- L'air sort des poumons pendant l'expiration selon le même principe : la pression à l'intérieur des poumons devient alors supérieure à la pression atmosphérique.

La ventilation pulmonaire comprend deux étapes principales : l'inspiration et l'expiration ([figure 7.12](#)). Un cycle respiratoire est une inspiration suivie d'une expiration.

Deux groupes musculaires sont utilisés lors d'**une inspiration normale** : le diaphragme et les muscles intercostaux externes. D'autres muscles peuvent être interpellés si une plus grande respiration est nécessaire.

- Le diaphragme se contracte et se déplace vers l'intérieur de la cavité abdominale, créant ainsi une cavité thoracique plus large et libérant de l'espace pour les poumons.
- Les muscles intercostaux externes se contractent et déplacent les côtes vers le haut et vers l'extérieur, ce qui provoque l'expansion de la cage thoracique et augmente le volume de la cavité thoracique.

En raison de la force adhésive du liquide pleural, l'expansion de la cavité thoracique oblige également les poumons à s'étirer et à se dilater. Cette augmentation du volume des poumons entraîne une diminution de la pression intra-alvéolaire, créant une pression inférieure à la pression atmosphérique, ce qui entraîne un gradient de pression qui pousse l'air dans les poumons.

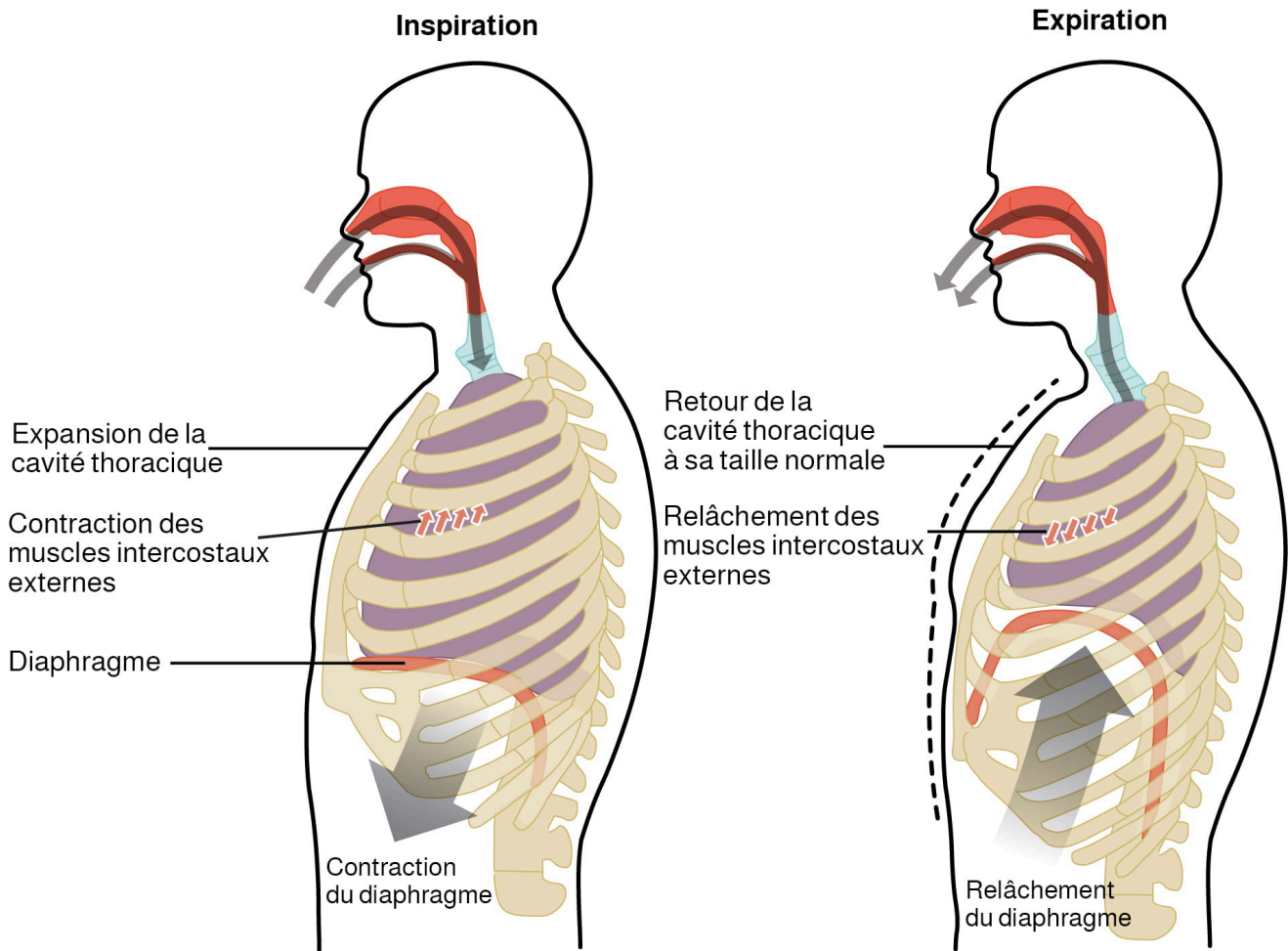


Figure 7.12 Inspiration et expiration. L'inspiration et l'expiration sont causées respectivement par l'expansion et la contraction de la cavité thoracique. D'après Betts et coll., 2013. Sous licence [CC BY 4.0](https://creativecommons.org/licenses/by/4.0/). [Description de l'image]

Le processus d'**expiration normale** est passif, ce qui signifie qu'aucune énergie n'est nécessaire pour expulser l'air des poumons.

- L'élasticité du tissu pulmonaire entraîne la rétraction du poumon tandis que le diaphragme et les muscles intercostaux se relâchent après l'inspiration.
- Le volume de la cavité thoracique et les poumons diminuent, ce qui entraîne une augmentation de la pression intrapulmonaire. La pression intrapulmonaire s'élève au-dessus de la pression atmosphérique, créant un gradient de pression qui fait sortir l'air des poumons.

Il existe différents types, ou modes, de respiration qui nécessitent un processus d'inspiration et expiration légèrement différent :

- L'eupnée se produit au repos et qui ne nécessite pas de réflexion cognitive de la part de la personne. Lors de cette respiration, le diaphragme et les muscles intercostaux externes doivent se contracter.
- La **respiration diaphragmatique**, également appelée respiration profonde, nécessite la contraction du diaphragme. Le diaphragme se relâche et l'air est expulsé des poumons de façon passive
- La **respiration costale**, ou respiration superficielle, nécessite la contraction des muscles intercostaux. L'air est expulsé des poumons de façon passive tandis que les muscles intercostaux se relâchent.
- La **respiration forcée**, ou hyperpnée, peut se produire pendant l'exercice ou lors d'actions qui nécessitent une incitation active de la respiration, comme le chant.

- Lors de ce type de respiration, l'inspiration et l'expiration sont causées par des contractions musculaires. En plus du diaphragme et des muscles intercostaux, d'autres muscles accessoires doivent également se contracter.
  - Pendant l'**inspiration forcée**, les muscles du cou se contractent et soulèvent la paroi thoracique, augmentant ainsi le volume pulmonaire.
  - Lors d'une **expiration forcée**, les muscles accessoires de l'abdomen se contractent, poussant les organes abdominaux vers le haut, contre le diaphragme, ce qui permet de pousser le diaphragme plus loin dans le thorax et de faire sortir plus d'air. Les muscles accessoires contribuent également à comprimer la cage thoracique, ce qui réduit le volume de la cavité thoracique.

### *Vérification des connaissances*

- En respirant normalement, placez votre main sur votre estomac et effectuez un cycle **respiratoire** complet.
  - Quel est ce type de respiration?
- En gardant la main sur le ventre, prenez une grande inspiration, puis expirez.
  - Quel est ce type de respiration?
- Effectuez 10 sauts papillons, puis placez votre main sur votre ventre et faites un cycle respiratoire complet.
  - Quel est ce type de respiration?

## Fréquence respiratoire et contrôle de la ventilation

### *Le saviez-vous?*

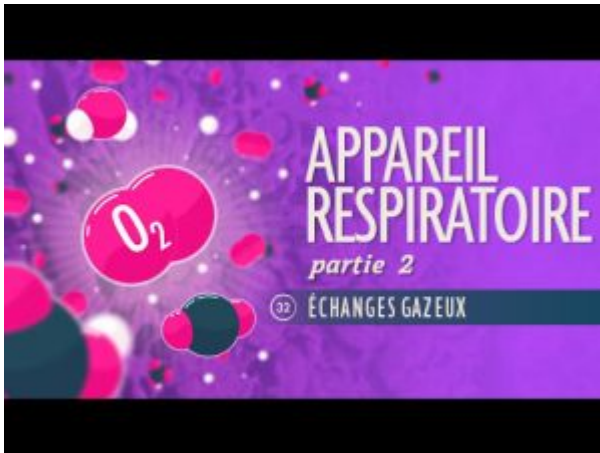La fréquence respiratoire est le nombre total de respirations par minute.

La respiration se produit généralement inconsciemment, bien que l'on puisse parfois la contrôler consciemment, par exemple sous l'eau, en chantant ou en faisant des bulles. La fréquence respiratoire est le nombre total de respirations par minute. Elle peut être un indicateur important de maladie; elle peut augmenter ou diminuer en cas de maladie ou de troubles. La fréquence respiratoire est contrôlée par le centre respiratoire situé dans le bulbe rachidien du cerveau, qui réagit principalement aux variations des niveaux de dioxyde de carbone, d'oxygène et de pH dans le sang.

La fréquence respiratoire normale d'un enfant diminue de la naissance à l'adolescence :

- Un enfant de moins d'un an a une fréquence respiratoire normale comprise entre 30 et 60 respirations par minute,
- alors que celle d'un enfant d'environ 10 ans est plutôt de 18 à 30 par minute.
- À l'adolescence, la fréquence respiratoire normale est similaire à celle des adultes, soit 12 à 18 respirations par minute.

Regardez la vidéo :



Un ou plusieurs éléments interactifs ont été exclus de cette version du texte. Vous pouvez les visualiser en ligne ici : <https://ecampusontario.pressbooks.pub/acquerirlesbasesdelaterminologiemedicale/?p=340#oembed-2>

Vidéo 7.1. [Respiratory System, Part 2: Crash Course A&P #32](#) (Appareil respiratoire, partie 2 : cours accéléré en anatomie et physiologie n° 32) [Vidéo en ligne]. © [CrashCourse](#), 2015.

## Termes médicaux difficiles à décomposer en radical et affixes

Un élément interactif ou multimédia a été exclu de cette version du texte. Vous pouvez y accéder en ligne à l'adresse suivante :

<https://ecampusontario.pressbooks.pub/medicalterminology/?p=247>.



## Abréviations courantes

Un élément interactif ou multimédia a été exclu de cette version du texte. Vous pouvez y accéder en ligne à l'adresse suivante :

<https://ecampusontario.pressbooks.pub/medicalterminology/?p=247>.

## Maladies et troubles

De nombreuses maladies peuvent affecter l'appareil respiratoire, telles que l'asthme, l'emphysème, la bronchopneumopathie chronique obstructive (BPCO) et le cancer du poumon. Tous ces troubles affectent le processus d'échange gazeux et entraînent une respiration laborieuse et d'autres difficultés. (Betts, et coll., 2013).

### Les effets de la fumée de tabac secondaire

La combustion d'une cigarette de tabac produit de nombreux composés chimiques qui sont libérés par la fumée principale, inhalée par le fumeur, et par la fumée secondaire, qui est la fumée dégagée par la cigarette en train de brûler. De nombreuses études scientifiques ont démontré que la **fumée secondaire**, qui est une combinaison de la fumée latérale et de la fumée principale expirée par le fumeur, est à l'origine de maladies. Selon les recherches, au moins **40 substances chimiques présentes dans la fumée latérale** auraient des conséquences sur la santé humaine, entraînant le développement de cancers ou d'autres pathologies, notamment un dysfonctionnement du système immunitaire, l'hépatotoxicité, l'arythmie cardiaque, les œdèmes pulmonaires et un dysfonctionnement neurologique. Le tabac et la fumée secondaire sont considérés comme carcinogènes. L'exposition à la fumée secondaire peut causer le cancer du poumon chez les personnes qui ne consomment pas de tabac.

- On estime que le risque de développer un cancer du poumon augmente de **30 % chez les non-fumeurs** qui vivent avec une personne qui fume à la maison, par rapport aux non-fumeurs qui ne sont pas régulièrement exposés à la fumée secondaire.
- Les **enfants qui vivent avec une personne qui fume** à l'intérieur de la maison ont un plus grand nombre d'infections des voies aériennes inférieures, qui sont associées à des hospitalisations, et un risque plus élevé de syndrome de mort subite du nourrisson (SMSN). La fumée secondaire à la maison est également associée à un plus grand nombre d'infections de l'oreille chez les enfants ainsi qu'à une aggravation des symptômes de l'asthme (Betts, et coll., 2013).

### Bronchopneumopathie chronique obstructive (BPCO)

La BPCO est un terme utilisé pour désigner plusieurs maladies respiratoires, notamment la bronchite chronique

et l'emphysème. La BPCO est une maladie chronique dont les symptômes apparaissent le plus souvent chez les personnes dans la cinquantaine. Les symptômes sont entre autres l'essoufflement, la toux et l'expectoration. Les symptômes pendant les crises ou les périodes d'exacerbation peuvent comprendre des mucosités vertes ou brunes, une augmentation de la viscosité ou de la quantité de mucus, des douleurs thoraciques, de la fièvre, de l'enflure au niveau des chevilles, des maux de tête, des vertiges et des lèvres ou des doigts bleus. Il n'existe pas de remède pour la BPCO. L'essoufflement peut être contrôlé par des bronchodilatateurs. La meilleure solution est d'éviter les déclencheurs et de tomber malade. Les personnes atteintes de BPCO devraient éviter les personnes malades, se faire vacciner contre la grippe et réduire leur exposition à la pollution et à la fumée de cigarette. Bien qu'il existe plusieurs facteurs de risque, 80 % des cas sont associés au tabagisme (gouvernement du Canada, 2018). Pour en savoir plus, consultez la [page de l'Agence de la santé publique du Canada sur la BPCO](#).

## Asthme

L'asthme est une maladie chronique courante qui touche les personnes de toutes les tranches d'âge. Selon le gouvernement du Canada (2018), environ 3,8 millions de Canadiens avaient reçu un diagnostic d'asthme en 2011-2012, dont un nombre disproportionné d'enfants et de jeunes d'enfants et de jeunes. Pour en savoir plus, visitez le [blogue de données sur l'asthme au Canada](#). L'asthme est une maladie chronique caractérisée par un œdème inflammatoire des voies respiratoires et des bronchospasmes qui peut empêcher l'air de pénétrer dans les poumons. Ces bronchospasmes peuvent entraîner une « crise d'asthme » Une crise peut être déclenchée par des facteurs environnementaux tels que la poussière, le pollen, les poils d'animaux ou les pellicules animales, les changements climatiques, les moisissures, la fumée de tabac et les infections respiratoires ou encore par l'exercice et le stress (Betts, et coll., 2013).

Les symptômes d'une crise d'asthme sont la toux, l'essoufflement, une respiration sifflante et un serrement de la poitrine. Les symptômes d'une crise d'asthme sévère nécessitent une attention médicale immédiate et peuvent comprendre la dyspnée entraînant une cyanose des lèvres ou du visage, de la confusion, de la somnolence, un pouls rapide, des sueurs et une anxiété sévère. La gravité de la maladie, la fréquence des crises et les déclencheurs responsables influencent le type de médicament dont une personne peut avoir besoin. Des traitements à plus long terme sont utilisés pour les personnes souffrant d'asthme plus sévère. Des médicaments à action rapide et de courte durée utilisés pour traiter une crise d'asthme sont généralement administrés au moyen d'un inhalateur. Pour les jeunes enfants ou les personnes qui ont des difficultés à utiliser un inhalateur, les médicaments peuvent être administrés au moyen d'un nébuliseur (Betts, et coll., 2013.)

## Cancer du poumon

Le cancer du poumon est l'une des principales causes de décès lié au cancer chez les hommes et les femmes au Canada, et 98 % des cas surviennent chez les adultes âgés de plus de 50 ans. Les symptômes apparaissent souvent à un stade avancé et 50 % des cas sont diagnostiqués au stade IV (gouvernement du Canada, 2019a). Les symptômes sont notamment l'essoufflement, une respiration sifflante, la présence de sang dans le mucus, des infections pulmonaires chroniques, la dysphagie, un épanchement pleural et un gonflement des ganglions lymphatiques. Il existe deux types de cancer du poumon : le **cancer du poumon à petites cellules (CPPC)**, lié au tabagisme, qui se développe rapidement et forme des métastases et le **cancer du poumon non à petites cellules (CPNPC)**, plus répandu, qui se développe lentement. Les modifications des cellules pulmonaires peuvent entraîner des tumeurs bénignes ou malignes. Les cancers qui se développent dans d'autres parties du corps peuvent métastaser dans les poumons. Les facteurs de risque comprennent le tabagisme, la pollution atmosphérique, les antécédents familiaux, l'exposition à la fumée secondaire, l'exposition au radon et l'exposition à des substances carcinogènes (gouvernement du Canada, 2019). Le traitement

dépendra du type de cancer du poumon et de son stade au moment du diagnostic. Les traitements sont notamment la chirurgie, la chimiothérapie, la thérapie ciblée, l'immunothérapie et la radiothérapie (gouvernement du Canada, 2019a).

## Apnée du sommeil

L'apnée du sommeil est un trouble chronique qui touche les enfants et les adultes. Elle se caractérise par l'arrêt de la respiration pendant le sommeil. Ces épisodes peuvent durer quelques secondes ou plusieurs minutes, et leur fréquence peut varier. L'apnée du sommeil mène à un sommeil de mauvaise qualité et les symptômes sont notamment la fatigue, les siestes en soirée, l'irritabilité, des problèmes de mémoire, des maux de tête matinaux et le ronflement excessif. Le diagnostic de l'apnée du sommeil est généralement posé pendant une étude du sommeil, au cours de laquelle le patient est surveillé dans un laboratoire du sommeil pendant plusieurs nuits. Le traitement de l'apnée du sommeil comprend généralement l'utilisation d'un appareil appelé **appareil de ventilation en pression positive continue (VPPC)** pendant le sommeil. L'appareil de VPPC est doté d'un masque qui couvre le nez, ou le nez et la bouche, et qui insuffle de l'air dans les voies respiratoires à intervalles réguliers. Cet air sous pression peut empêcher les voies aériennes de se fermer, permettant une ventilation plus normale (Betts, et coll., 2013).

## Termes médicaux en contexte

Un élément interactif ou multimédia a été exclu de cette version du texte. Vous pouvez y accéder en ligne à l'adresse suivante :

<https://ecampusontario.pressbooks.pub/medicalterminology/?p=247>.

Un élément interactif ou multimédia a été exclu de cette version du texte. Vous pouvez y accéder en ligne à l'adresse suivante :

<https://ecampusontario.pressbooks.pub/medicalterminology/?p=247>.

Un élément interactif ou multimédia a été exclu de cette version du texte. Vous pouvez y accéder en ligne

à l'adresse suivante :

<https://ecampusontario.pressbooks.pub/medicalterminology/?p=247>.

## Spécialités médicales et interventions associées à l'appareil respiratoire

### Médecine respiratoire (pneumologie)

La pneumologie s'intéresse au diagnostic et au traitement des maladies liées à l'appareil respiratoire. Elle requiert des connaissances approfondies en médecine interne. Un médecin spécialisé en pneumologie est appelé pneumologue. Les médecins se spécialisent pendant trois ans en pneumologie pédiatrique ou des adultes après avoir terminé une formation de base de trois ans en médecine interne ou en médecine pédiatrique (Association médicale canadienne, 2018) Pour obtenir de plus amples renseignements, consultez [le document PDF de l'Association médicale canadienne sur la pneumologie](#).

### Thérapie respiratoire (inhalothérapie)

Les thérapeutes respiratoires sont des professionnel.le.s de la santé qui surveillent, évaluent et traitent les personnes qui ont des problèmes respiratoires. Les thérapeutes respiratoires sont réglementés, ce qui signifie qu'ils doivent être membres de l'Ordre des thérapeutes respiratoires de l'Ontario pour travailler en Ontario. Ils sont formés dans plusieurs domaines, notamment la ventilation et la prise en charge des voies aérienne, la réanimation cardiorespiratoire et l'oxygénothérapie et l'aérosolthérapie. Ils fournissent des soins aux patients lors d'épreuves d'effort cardiaque, de l'exploration fonctionnelle pulmonaire, de la désaccoutumance au tabac, d'accouchements à risque élevé, de réadaptation et de chirurgie. Ils traitent les patients présentant divers troubles, comme l'asthme, la bronchite, la BPCO, l'emphysème, les maladies cardiaques et la pneumonie (Ordre des thérapeutes respiratoires de l'Ontario, n.d.). Pour obtenir de plus amples renseignements, consultez la page Web [Qu'est-ce qu'un thérapeute respiratoire?](#) de l'[Ordre des thérapeutes respiratoires de l'Ontario](#).

### Chirurgie thoracique

Il s'agit du chirurgien spécialisé en chirurgie thoracique (de la cage thoracique) ou cardiothoracique (du cœur et de la cage thoracique) et qui traite ou opère des patients souffrant d'affections graves de la cage thoracique (London Health Sciences Centre, 2020). Pour en savoir plus, visitez la [page Web « Welcome to Thoracic Surgery » du London Health Science Centre](#).

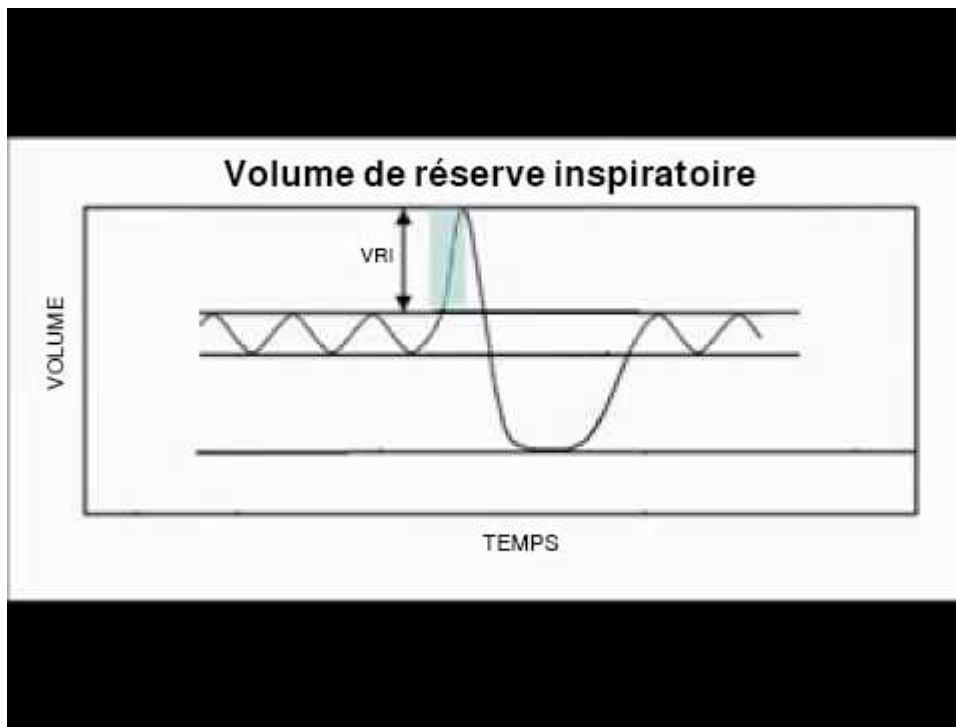
### Spirométrie

La spirométrie est un test utilisé pour déterminer le fonctionnement des poumons en mesurant le volume d'air.

- Le **volume respiratoire** décrit la quantité d'air dans un moment donné à l'intérieur des poumons, ou qui peut être déplacé par les poumons, et dépend d'une variété de facteurs.
- Le **volume courant** correspond à la quantité d'air qui entre dans les poumons lors d'une respiration calme, tandis que le volume de réserve inspiratoire correspond à la quantité d'air qui entre dans les poumons lorsqu'une personne inspire au-delà du volume courant.
- Le **volume de réserve expiratoire** est la quantité d'air qui peut être expulsée par une expiration forcée, après une expiration normale.
- Le **volume résiduel** est le volume d'air qui reste dans les poumons après l'expulsion du volume de réserve expiratoire.
- La **capacité pulmonaire** est la combinaison de deux ou plusieurs volumes.
- L'**espace mort anatomique** désigne l'air à l'intérieur des structures respiratoires qui ne participe jamais aux échanges gazeux, car il n'atteint pas les alvéoles fonctionnelles.
- La **fréquence respiratoire** est le nombre de respirations par minute, qui peut varier en fonction de certaines maladies ou troubles.

La fréquence respiratoire et la profondeur des respirations sont contrôlées par le centre respiratoire du cerveau, qui est stimulé par des facteurs tels que les changements chimiques et de pH dans le sang. Ces changements sont détectés par des chémorécepteurs centraux, situés dans le cerveau, et des chémorécepteurs périphériques, situés dans l'arc aortique et les artères carotides. Une augmentation du dioxyde de carbone ou une diminution des taux d'oxygène dans le sang stimule une augmentation de la fréquence et de la profondeur des respirations (Betts, et coll., 2013).

Regardez la vidéo :





Un ou plusieurs éléments interactifs ont été exclus de cette version du texte. Vous pouvez les visualiser en ligne ici : <https://ecampusontario.pressbooks.pub/acquerirlesbasesdelaterminologiemedicale/?p=340#oembed-3>

Média 7.3. [Spirometry \(Spirométrie\)](#) [Vidéo en ligne]. © [freshwaterl](#), 2009.

## Vocabulaire de l'appareil respiratoire

### **Canal alvéolaire**

Conduit composé de muscles lisses et de tissu conjonctif.

### **Antérieur**

À l'avant.

### **Autonome**

Qui se régule inconsciemment.

### **Bénigne**

Non cancéreuse.

### **Bronchodilatateurs**

Médicament qui dilate les bronches et les bronchioles.

### **Carcinogène**

Qui peut induire l'apparition d'un cancer.

### **Incisure cardiaque**

Incisure à la surface du poumon gauche.

### **Carène**

Crête de cartilage séparant les deux bronches principales.

### **Interruption**

Arrêt ou désaccoutumance

### **Maladie chronique**

Maladie de longue durée avec des périodes d'exacerbation et des périodes de rémission.

### **Zone de conduction**

Zones dont les principales fonctions sont d'assurer le passage de l'air entrant et sortant, d'éliminer les débris et les agents pathogènes de l'air entrant, et de réchauffer et d'humidifier l'air entrant. Plusieurs structures situées dans la zone de conduction remplissent également d'autres fonctions. L'épithélium de la cavité nasale, par exemple, est essentiel à la perception des odeurs, tandis que l'épithélium bronchique qui tapisse les poumons peut métaboliser certaines substances carcinogènes aériennes.

### **Cyanogène**

Associé à une teinte anormale de bleu (couleur bleutée des lèvres et des ongles) causée par la désoxygénation.

### **Défensines**

Enzyme lysozyme et protéines ayant des propriétés antibactériennes.

### **Diaphragme**

Muscle plat en forme de dôme situé à la base des poumons et de la cavité thoracique.

### **Dyspnée**

Difficulté à respirer.

### **Épiglotte**

Attachée au cartilage thyroïde, l'épiglotte est une pièce de cartilage élastique très souple qui recouvre l'ouverture de la trachée.

**Érythrocytes**

Globules rouges.

**Eupnée**

Respiration normale

**Expiration**

Processus d'expulsion de l'air des poumons.

**Nez externe**

Composé des structures superficielles et squelettiques qui donnent au nez son aspect extérieur et contribuent à ses nombreuses fonctions.

**Gosier**

Ouverture située à la jonction entre la cavité buccale et l'oropharynx.

**Membrane fibroélastique**

Membrane souple qui ferme la face postérieure de la trachée, reliant les cartilages en forme de C.

**Glotte**

Composé des plis vestibulaires, des plis vocaux et de l'espace entre ces plis.

**Palais dur**

Situé dans la partie antérieure de la cavité nasale et composé d'os.

**Hile**

Crête de cartilage séparant les deux bronches principales. Région concave où les vaisseaux sanguins, les vaisseaux lymphatiques et les nerfs pénètrent également dans les poumons.

**Hyperpnée**

Respiration forcée ou excessive.

**Inférieur**

Qui se situe en dessous.

**Inspiration**

Inhalation ou processus consistant à faire entrer de l'air dans les poumons.

**Laryngé**

Qui se rapporte au larynx

**Laryngopharynx**

Borde l'oropharynx, la trachée et l'œsophage.

**Larynx**

Structure cartilagineuse située sous le laryngopharynx qui relie le pharynx et la trachée et aide à réguler le volume d'air qui entre et sort des poumons.

**Lingual**

Qui se rapporte à la langue.

**Lymphocyte**

Cellules lymphatiques et un type de globules blancs.

**Maligne**

Cancéreuse.

**Nasopharynx**

Sert de voie respiratoire et est en continuité avec la cavité nasale.

**Oropharynx**

Passage pour l'air et les aliments qui relie le nasopharynx et la cavité buccale.

**Pharyngé**

Qui se rapporte au pharynx.

**Tonsilles pharyngées**



La tonsille pharyngée, également appelée adénoïde, est un amas de tissu lymphoïde réticulaire semblable à un nœud lymphatique situé dans la partie supérieure du nasopharynx.

**Pharynx**

Tube formé par les muscles squelettiques et tapissé d'une muqueuse en continuité avec celle des cavités nasales. Aussi appelé la gorge.

**Postérieur**

Qui se situe derrière.

**Artère pulmonaire**

Artère du tronc pulmonaire.

**Zone respiratoire**

Zone qui comprend les structures directement impliquées dans les échanges gazeux.

**Rhinorrhée**

Écoulement nasal excessif (nez qui coule).

**Cartilage septal**

Partie flexible que l'on peut toucher avec les doigts.

**Palais mou**

Situé dans la partie postérieure de la cavité nasale qui se compose de tissu musculaire.

**Réaction « sympathique »**

Réaction de lutte ou de fuite.

**Trachée**

S'étend du larynx vers les poumons.

**Uvule palatine**

Petite structure bulbeuse en forme de goutte d'eau située à l'apex du palais mou.

## Mettez vos connaissances à l'épreuve!

Un élément interactif ou multimédia a été exclu de cette version du texte. Vous pouvez y accéder en ligne à l'adresse suivante :

<https://ecampusontario.pressbooks.pub/medicalterminology/?p=247>.

## Références

Société canadienne du cancer. (2020). *Traitements du cancer du poumon non à petites cellules*. Information sur le cancer. <https://cancer.ca/fr/cancer-information/cancer-types/lung/treatment>

Association médicale canadienne (Août 2018). *Profil de pneumologie*. Profils des spécialités au Canada. <https://www.cma.ca/sites/default/files/2019-01/respirology-fr.pdf>

Ordre des thérapeutes respiratoires de l'Ontario. (s. d.). *Qu'est-ce qu'un thérapeute respiratoire?* <https://www.crto.on.ca/fr/public-2/quest-ce-quun-therapeute-respiratoire/>

CrashCourse. (24 août 2015) *Respiratory system, part 1: crash course A&P #31 (Appareil respiratoire, partie 1 : cours accéléré en anatomie et physiologie n° 31)* [Video]. YouTube. <https://youtu.be/bHZsvBdUC2I>

CrashCourse. (31 août 2015) *Respiratory system, part 2: crash course A&P #32 (Appareil respiratoire, partie 2 : cours accéléré en anatomie et physiologie n° 32)* [Video]. YouTube. <https://youtu.be/Cqt4LjHnMEA>

[freshwater]. (11 septembre 2009). Spirometry [Vidéo]. YouTube. <https://youtu.be/y9eiVqddVVo>

Gouvernement du Canada. (1<sup>er</sup> mai 2018) *L'asthme au Canada*. Blogue de donnée, gouvernement du Canada. <https://sante-infobase.canada.ca/labo-de-donnees/blogue-asthme.html>

Gouvernement du Canada. (21 octobre 2019) *Cancer du poumon*. Agence de la santé publique du Canada. <https://www.canada.ca/fr/sante-publique/services/maladies-chroniques/cancer/cancer-poumon.html>

Gouvernement du Canada. (21 octobre 2019a). *Cancer du poumon au Canada*. Agence de la santé publique du Canada. <https://www.canada.ca/fr/sante-publique/services/publications/maladies-et-affections/cancer-du-poumon.html>

Centre des sciences de la santé de London (2020). *Welcome to thoracic surgery*. <https://www.lhsc.on.ca/thoracic-surgery/welcome-to-thoracic-surgery>

## Description des images

**Description de la figure 7.1 :** Cette image montre la moitié supérieure du corps humain, où les principaux organes de l'appareil respiratoire sont identifiés [\[Retour à la figure 7.1\]](#).

**Description de la figure 7.2 :** Cette image montre une coupe transversale du nez et de la gorge et les principales parties sont identifiées. [\[Retour à la figure 7.2\]](#).

**Description de la figure 7.3 :** Cette figure montre une micrographie d'un épithélium pseudostratifié. [\[Retour à la figure 7.3\]](#).

**Description de la figure 7.4 :** Cette image montre une vue latérale du visage. Les différentes parties du pharynx suivent un code de couleurs et sont identifiées en partant du haut : cavité nasale, palais dur, palais mou, langue, épiglotte, larynx, œsophage, trachée. [\[Retour à la figure 7.4\]](#).

**Description de la figure 7.5 :** Le panneau du haut de l'image présente une vue antérieure du larynx, et celui du bas montre la vue latérale droite du larynx. [\[Retour à la figure 7.5\]](#).

**Description de la figure 7.6 :** Ce schéma montre la coupe transversale du larynx. Les différents types de cartilages sont identifiés (dans le sens des aiguilles d'une montre, à partir du haut) : fosse piriforme, pli vocal, épiglotte, langue, glotte, pli vestibulaire, trachée, œsophage. [\[Retour à la figure 7.6\]](#).

**Description de la figure 7.7 :** Le panneau supérieur de cette image montre la trachée et ses différents organes. Les parties principales, dont le larynx, la trachée, les bronches et les poumons, sont identifiées. [\[Retour à la figure 7.7\]](#).

**Description de la figure 7.8 :** Cette image montre les bronchioles et les sacs alvéolaires dans les poumons et illustre l'échange de sang oxygéné et désoxygéné dans les vaisseaux sanguins pulmonaires. [\[Retour à la figure 7.8\]](#).

**Description de la figure 7.9 :** La figure montre la structure de l'alvéole pulmonaire. Le panneau supérieur montre les sacs alvéolaires et les bronchioles, le panneau du milieu montre une vue agrandie de l'alvéole, et le panneau du bas montre une micrographie d'une coupe transversale d'une bronchiole. [\[Retour à la figure 7.9\]](#).

**Description de la figure 7.10 :** Schéma des poumons dont les principales parties sont identifiées (en partant du haut, dans le sens des aiguilles d'une montre) : trachée, lobe supérieur, bronche principale, bronche lobaire, bronche segmentaire, lobe inférieur, lobe moyen, lobe supérieur du poumon gauche. [\[Retour à la figure 7.10\]](#).

**Description de la figure 7.11 :** Le panneau gauche de l'image montre les poumons et la paroi thoracique, qui protège les poumons. Le panneau de droite montre une image agrandie de la cavité pleurale et d'un cul-de-sac pleural. [\[Retour à la figure 7.11\]](#).

**Description de la figure 7.12 :** Le panneau gauche de l'image montre une personne qui inspire et l'emplacement des muscles thoraciques. Le panneau de droite montre la personne qui expire et la contraction de la cavité thoracique. [\[Retour à la figure 7.12\]](#).

Sauf indication contraire, le chapitre présente du contenu adapté du manuel [Anatomy and Physiology](#) (sur [OpenStax](#)), de Betts et coll. et est utilisé sous [licence internationale CC BY 4.0](#). Téléchargez ou consultez le livre gratuitement à l'adresse <https://openstax.org/books/anatomy-and-physiology/pages/1-introduction>.

# 8. Appareil urinaire

## *Objectifs d'apprentissage*

- Connaître l'anatomie de l'appareil urinaire.
- Décrire les principales fonctions de l'appareil urinaire.
- Bien orthographier les termes médicaux de l'appareil urinaire et utiliser les bonnes abréviations.
- Nommer les spécialités médicales associées à l'appareil urinaire.
- Explorer les maladies, les troubles et les interventions couramment associés à l'appareil urinaire

## **Affixes et radicaux de l'appareil urinaire**

Cliquez sur les préfixes, les radicaux et les suffixes pour afficher une liste des affixes et radicaux à mémoriser pour l'appareil urinaire.

Un élément interactif ou multimédia a été exclu de cette version du texte. Vous pouvez y accéder en ligne à l'adresse suivante :

<https://ecampusontario.pressbooks.pub/medicalterminology/?p=249>

## **Introduction à l'appareil urinaire**

L'appareil urinaire joue un rôle que vous connaissez sans doute; vous songez probablement à la purification du sang et l'élimination des déchets dans l'organisme. Il assume toutefois d'autres fonctions, tout aussi importantes. Prenons par exemple la régulation du pH, une fonction partagée avec les poumons et les substances tampons dans le sang. De plus, l'appareil urinaire, le cœur et les vaisseaux sanguins régulent ensemble la pression artérielle. Qu'en est-il de la concentration de solutés dans le sang? Saviez-vous que les reins jouent un rôle important dans la détermination de la concentration des globules rouges? Les reins produisent quatre-vingt-cinq pour cent de l'érythropoïétine (EPO), laquelle stimule la production de globules rouges. Les reins effectuent également la dernière étape de la synthèse de la vitamine D, en convertissant le calcidiol en calcitriol, la forme active de la vitamine D. En cas d'insuffisance rénale, ces fonctions sont compromises ou complètement perdues, avec des effets dévastateurs sur l'homéostasie.

Regardez la vidéo :



Un ou plusieurs éléments interactifs ont été exclus de cette version du texte. Vous pouvez les visualiser en ligne ici : <https://ecampusontario.pressbooks.pub/acquerirlesbasesdelaterminologimedicale/?p=352#oembed-1>

Vidéo 8.1. [Urinary System, Part 1: Crash Course A&P #38](#) (Appareil urinaire, partie 1: cours accéléré en anatomie et physiologie n° 38) [Vidéo en ligne]. © [CrashCourse](#), 2015.

## Termes médicaux relatifs à l'appareil urinaire

Un élément interactif ou multimédia a été exclu de cette version du texte. Vous pouvez y accéder en ligne à l'adresse suivante :

<https://ecampusontario.pressbooks.pub/medicalterminology/?p=249>

## Anatomie (structures) de l'appareil urinaire

### Reins

Les reins se trouvent de chaque côté de la colonne vertébrale, dans le rétropéritoine, entre le péritoine pariétal et la

paroi abdominale postérieure, bien protégés par les muscles, le gras et les côtes. Ils ont à peu près la taille d'un poing. Les reins sont généralement un peu plus gros chez les hommes que les femmes. Ils sont bien vascularisés et reçoivent environ vingt-cinq pour cent du débit cardiaque au repos. La [figure 8.1](#) montre l'emplacement des reins.

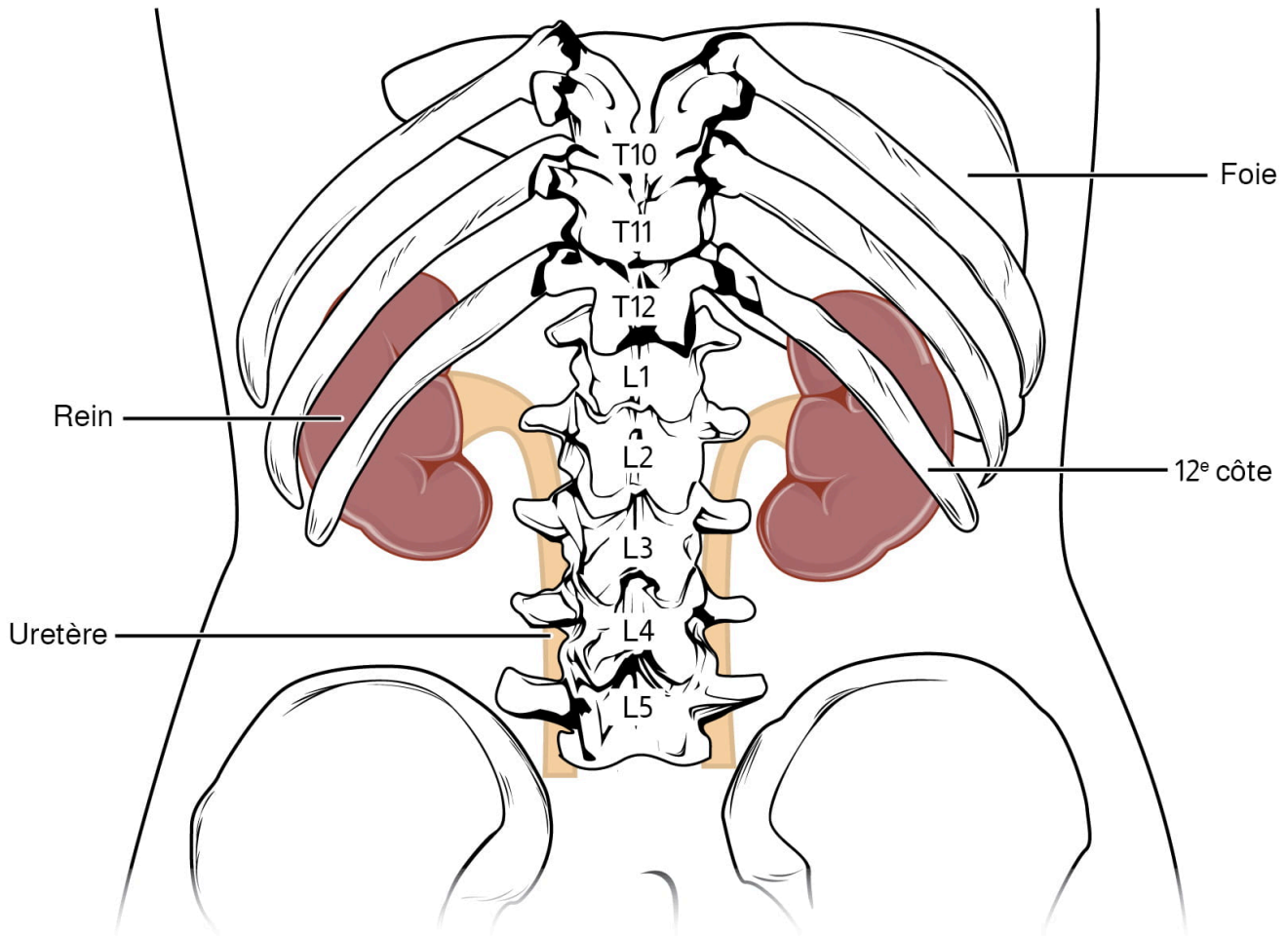


Figure 8.1 Reins. Les reins sont légèrement protégés par les côtes et sont entourés de gras (non illustrée). D'après Betts et coll. 2013. Sous licence [CC BY 4.0](#).

*Le saviez-vous?*

Le rein droit est plus petit que le rein gauche et est situé légèrement plus bas pour faire de la place au foie, qui est aussi sur le côté droit du corps.

*Structure interne des reins*

Une coupe frontale du rein montre une région externe appelée **cortex rénal** et une région interne appelée **substance médullaire** (voir la [figure 8.2](#)). Les **colonnes de Bertin** sont des extensions de tissu conjonctif qui s'étendent vers le bas à partir du cortex en traversant la substance médullaire pour séparer ses éléments les plus caractéristiques, les **pyramides rénales** et **papilles rénales**. Les papilles sont des faisceaux de canaux collecteurs qui transportent l'urine produite par les néphrons vers les **calices rénaux** pour être éliminés. Les colonnes de Bertin divisent également le rein en 6 à 8 lobes et

fournissent un cadre de soutien pour les vaisseaux qui entrent et sortent du cortex rénal. Les pyramides et les colonnes constituent les lobes rénaux.

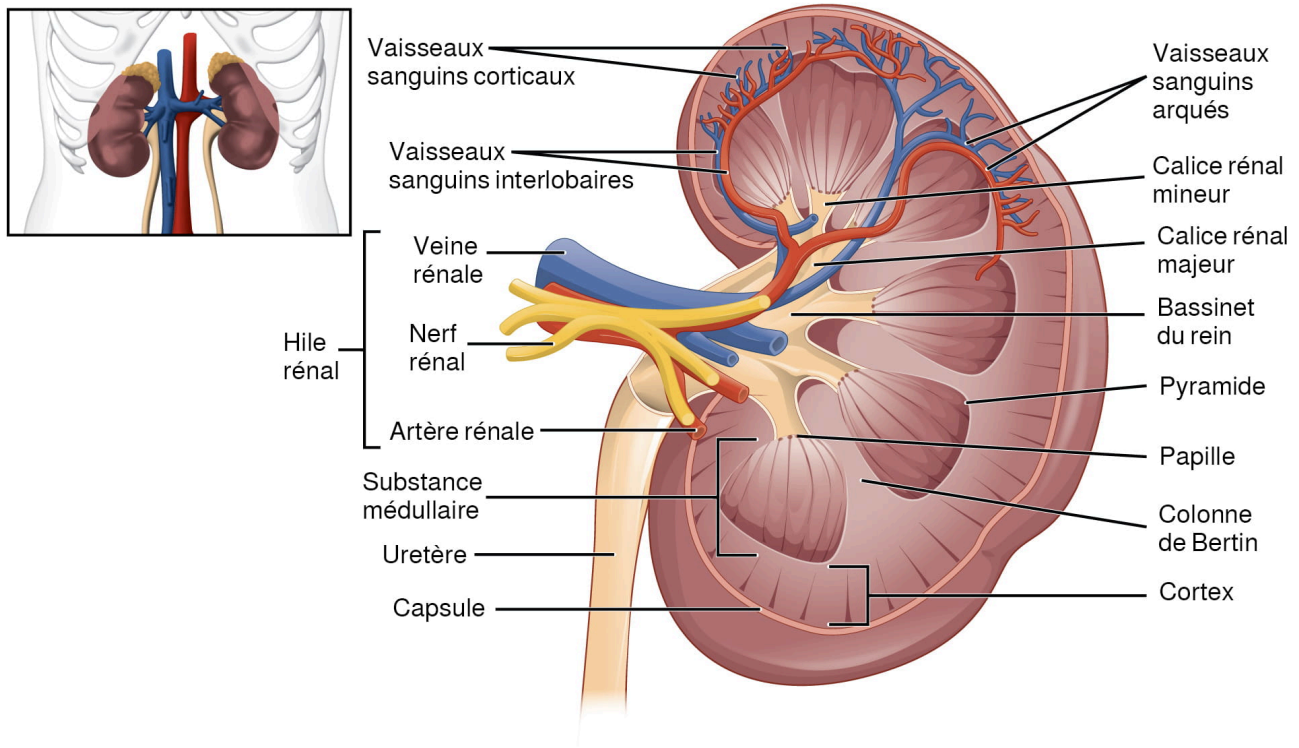


Figure 8.2 Rein gauche. D'après Betts et coll. 2013. Sous licence [CC BY 4.0](https://creativecommons.org/licenses/by/4.0/). [Description de l'image].

### Hile rénal

Le **hile rénal** est le site d'entrée et de sortie des structures desservant les reins, soit les vaisseaux sanguins, les nerfs, les vaisseaux lymphatiques et les urètres. Les hiles orientés vers le milieu sont repliés sur le pourtour convexe du cortex. Le bassinet du rein, formé des **calices** majeur et mineur du rein, émerge du hile. Le muscle lisse du bassinet du rein achemine l'urine dans l'uretère par **péristaltisme**. Les artères rénales se forment directement à partir de l'aorte descendante; quant aux veines rénales, elles renvoient le sang purifié directement à la veine cave inférieure. L'artère, la veine et le bassinet du rein sont agencés dans un ordre antérieur-postérieur.

### Néphrons et vaisseaux

L'artère rénale se divise d'abord en artères segmentaires, puis se ramifie pour former des artères interlobaires qui traversent les colonnes de Bertin pour atteindre le cortex (voir la [figure 8.3](#)). Les artères **interlobaires** se ramifient à leur tour en artères **arquées**, en artères corticales **rayonnantes**, puis en artérioles afférentes. Les artérioles afférentes alimentent environ 1,3 million de néphrons dans chaque rein.



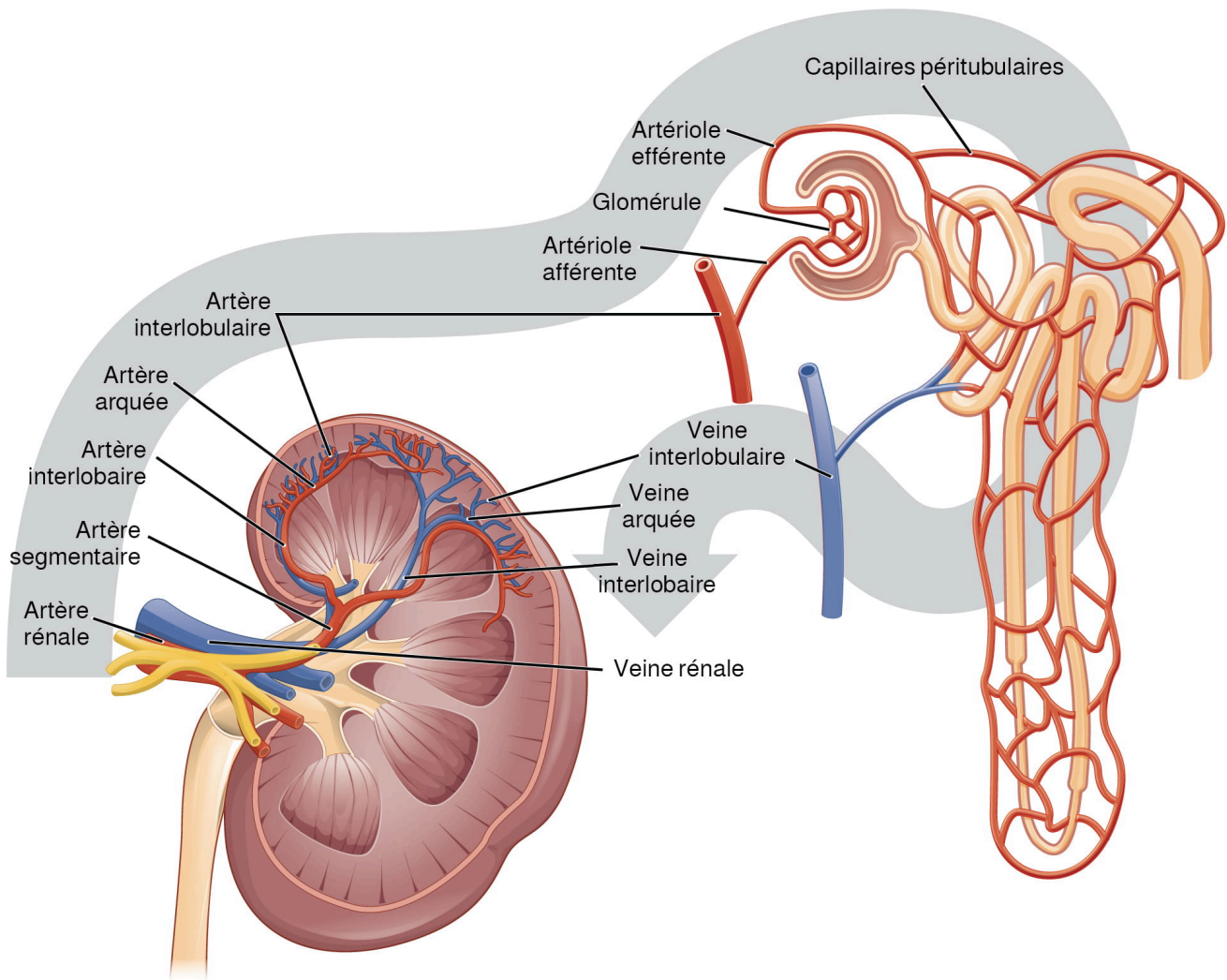
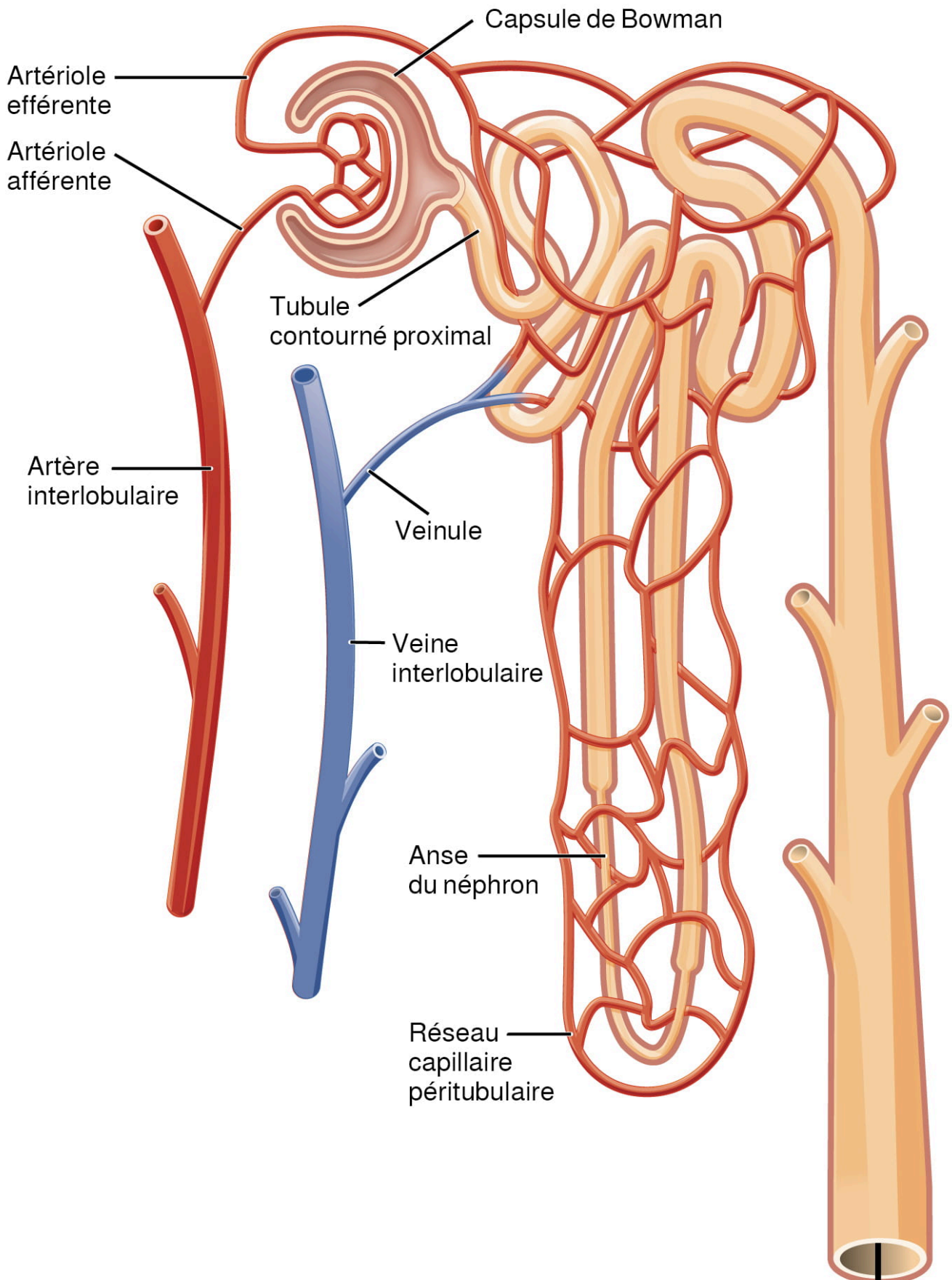


Figure 8.3 Débit sanguin dans le rein. D'après Betts et coll. 2013. Sous licence [CC BY 4.0](https://creativecommons.org/licenses/by/4.0/).

Les **néphrons** sont les « unités fonctionnelles » du rein qui nettoient le sang et équilibrent les constituants sanguins. Les artérioles afférentes forment le **glomérule** rénal, une touffe de capillaires à haute pression d'environ 200 µm de diamètre. Le reste du néphron est constitué d'un tubule sophistiqué continu dont l'extrémité proximale entoure étroitement le glomérule : c'est la **capsule de Bowman**. Ensemble, le glomérule et la capsule de Bowman forment le **corpuscule rénal**. Comme indiqué précédemment, ces capillaires des glomérules filtrent le sang en fonction de la taille des particules. Après avoir traversé le corpuscule rénal, les capillaires forment une deuxième artériole, l'**artériole efférente** (voir la [figure 8.4](#)), puis un réseau capillaire autour des parties les plus distales du tubule du néphron, soit les **capillaires péri-tubulaires** et le **vasa recta**, avant de retourner dans le système veineux. Au fur et à mesure que le filtrat glomérulaire progresse dans le néphron, ces réseaux capillaires récupèrent la majeure partie des solutés et de l'eau pour les renvoyer dans la circulation. Puisqu'un lit capillaire (le glomérule) se draine dans un vaisseau qui forme à son tour un second lit capillaire, la définition d'un système porte est respectée même s'il s'agit du seul système porte dans lequel on retrouve une artériole entre le premier et le deuxième lit capillaire. (Des systèmes portes relient également l'hypothalamus à l'hypophyse antérieure et les vaisseaux sanguins des viscères digestifs au foie.)



L'urine s'écoule dans la papille rénale

Figure 8.4. Débit sanguin dans le néphron. Les deux lits capillaires sont illustrés clairement sur cette figure. L'artériole efférente est le vaisseau qui relie le glomérule aux capillaires péri-tubulaires et au vasa recta. D'après Betts et coll. 2013. Sous licence [CC BY 4.0](https://creativecommons.org/licenses/by/4.0/).

## Uretères

Les reins et les uretères sont entièrement dans le **rétropéritoine** et seul le dôme de la vessie est couvert par le **péritoine**. Lorsque l'urine est formée, elle s'écoule dans les calices des reins, qui fusionnent pour former le bassinnet du rein en forme d'entonnoir au niveau du hile de chaque rein. Le hile se rétrécit pour devenir l'**uretère** de chaque rein. Lorsque l'urine passe dans l'uretère, elle ne s'écoule pas passivement dans la vessie; elle est propulsée par des vagues de contractions appelées **péristaltisme**. Les uretères mesurent environ 30 cm. La muqueuse interne est tapissée par l'urothélium et des cellules en **gobelet** éparses qui sécrètent un mucus protecteur. La couche musculaire de l'uretère est constituée de muscles lisses longitudinaux et circulaires qui créent les contractions péristaltiques pour acheminer l'urine dans la vessie sans l'aide de la gravité. Enfin, une couche adventitielle lâche composée de **collagène** et de graisse fixe les uretères entre le péritoine pariétal et la paroi abdominale postérieure.

## Vessie

La vessie urinaire recueille l'urine des deux uretères (voir la [figure 8.5](#)). Chez la femme, la vessie se trouve en avant de l'utérus, en arrière de l'os pubien et en avant du rectum. En fin de grossesse, elle contient un volume moindre en raison de la pression de l'utérus qui grossit, ce qui entraîne des mictions plus fréquentes. Chez l'homme, l'anatomie est similaire, mais sans utérus et avec l'ajout de la prostate sous la vessie. La vessie est partiellement rétropéritonéale (en dehors de la cavité péritonéale), son « dôme » recouvert par le péritoine faisant saillie dans l'abdomen lorsque la vessie est distendue par de l'urine.

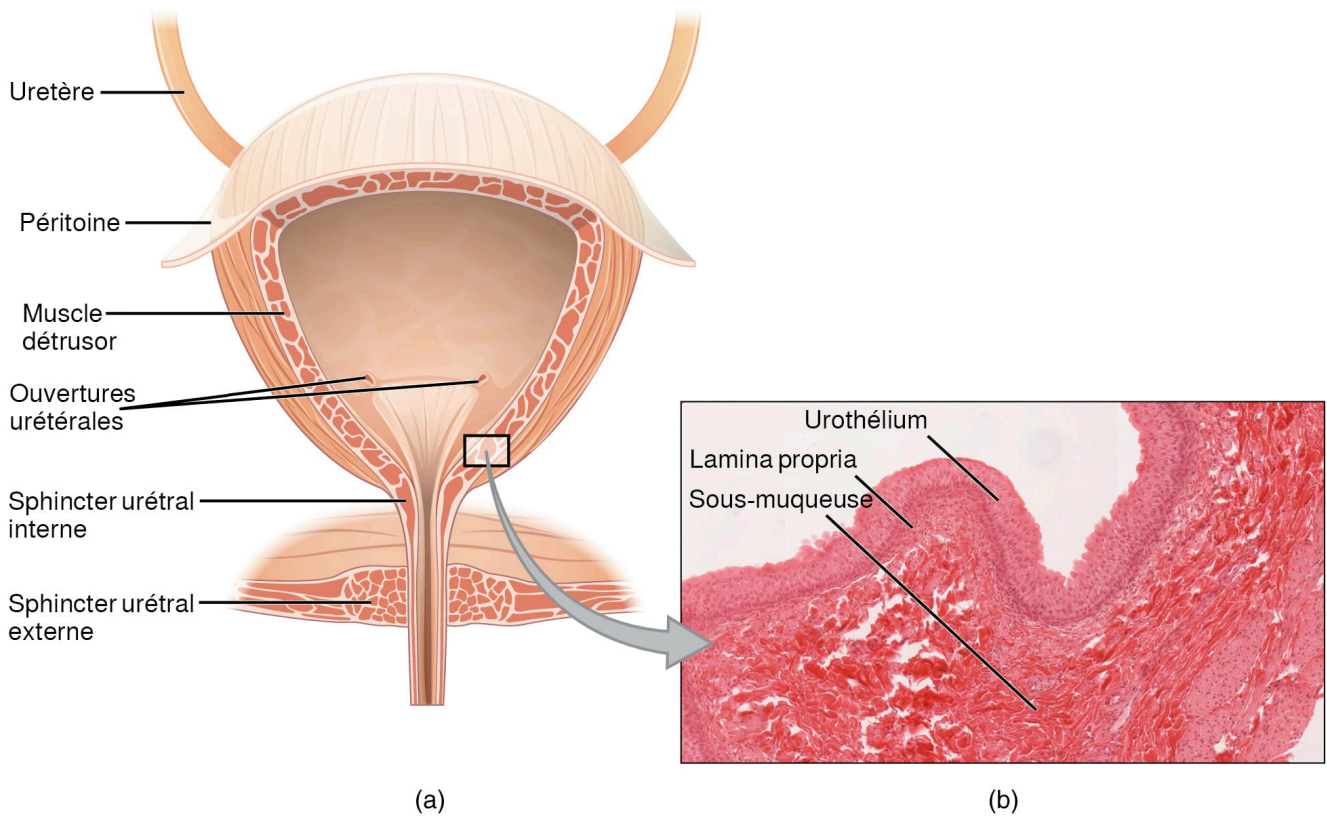


Figure 8.5 Vessie. (a) Coupe transversale antérieure de la vessie. (b) Le muscle détrusor de la vessie (source : monkey tissue). Grossissement : 1 332 X (microscope optique). (Photomicrographie fournie par les administrateur.trice.s de l'École de médecine de l'Université du Michigan, 2012.) D'après Betts et coll. 2013. Sous licence [CC BY 4.0](https://creativecommons.org/licenses/by/4.0/). [\[Description de l'image\]](#).

## Urètre

L'urètre élimine l'urine de la vessie en l'acheminant vers l'extérieur du corps. Il s'agit du seul organe de l'appareil urinaire qui présente une différence anatomique significative entre les hommes et les femmes; toutes les autres structures de l'appareil sont identiques (voir la [figure 8.6](#)).

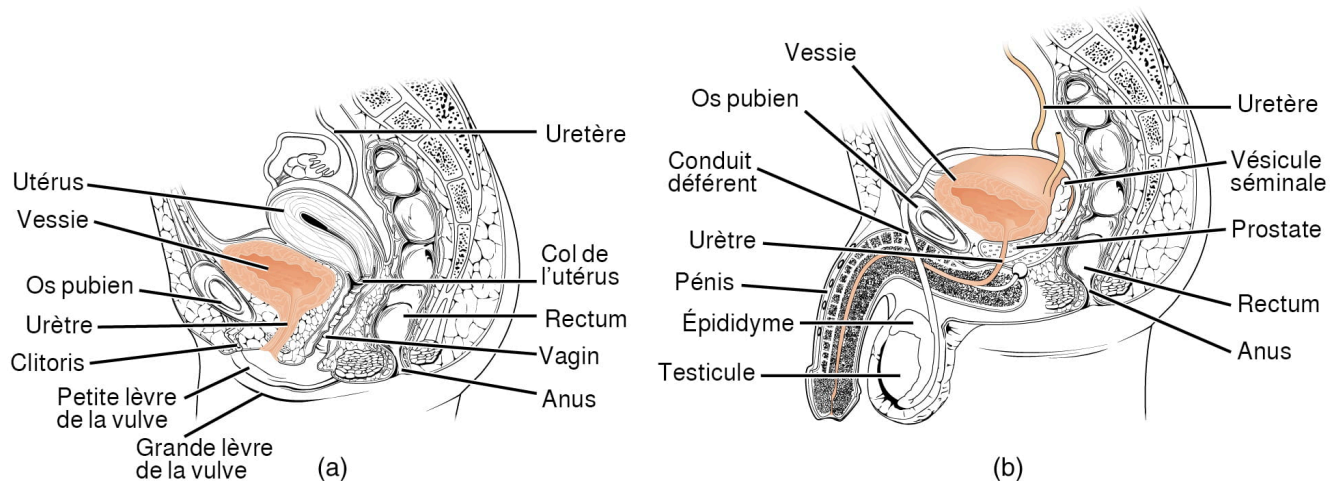


Figure 8.6. Urètres féminins et masculins. L'urètre transporte l'urine de la vessie vers l'extérieur du corps. Cette image montre (a) un urètre féminin et (b) un urètre masculin. D'après Betts et coll. 2013. Sous licence [CC BY 4.0](https://creativecommons.org/licenses/by/4.0/). [\[Description de l'image\]](#).



L'urètre masculin comme féminin commence à la partie inférieure et centrale des deux orifices urétéraux, formant les trois points d'une zone triangulaire à la base de la vessie, appelée trigone (du grec tri- = « triangle » et racine du mot « trigonométrie »). L'urètre est à la fois postérieur et inférieur à la symphyse pubienne (voir la [figure 8.6](#)). La portion proximale de l'urètre est tapissée par l'urothélium, tandis que la portion terminale est tapissée d'un épithélium pavimenteux stratifié non kératinisé. Chez l'homme, un épithélium pseudostratifié cylindrique tapisse l'urètre entre ces deux types de cellules. La miction est régulée par un sphincter urinaire interne involontaire contrôlé par le système nerveux autonome et composé de muscles lisses et de muscles squelettiques volontaires formant le sphincter urinaire externe situé en dessous.

### *Le saviez-vous?*

La vessie d'un adulte en bonne santé peut emmagasiner jusqu'à 455 millilitres d'urine pendant deux à cinq heures.

### *Réflexe de miction*

La miction est un terme moins couramment utilisé, mais plus approprié pour désigner l'**action d'uriner**. Elle résulte d'une interaction entre les actions involontaires et volontaires des sphincters internes et externes de l'urètre. Lorsque le volume de la vessie atteint environ 150 ml, une envie d'uriner se fait sentir, mais elle est facilement surmontée. Le contrôle volontaire de la miction repose sur le contrôle conscient du sphincter urétral externe afin de maintenir la continence urinaire. Au fur et à mesure que la vessie se remplit, il devient de plus en plus difficile d'ignorer le signal. Ultimement, la contrainte volontaire échoue invariablement et il en résulte une incontinence lorsque le volume de la vessie approche les 300 à 400 ml.

- La miction normale est le résultat de **récepteurs** de pression dans la paroi de la vessie qui transmettent des impulsions nerveuses à la région sacrée de la moelle épinière pour déclencher un réflexe spinal. Le signal nerveux parasympathique qui en résulte provoque la contraction du muscle détroisor et le relâchement du sphincter urétral interne involontaire.
- Dans le même temps, la moelle épinière inhibe les neurones moteurs somatiques, ce qui entraîne le relâchement du muscle squelettique du **sphincter** urétral externe.
- Le réflexe de miction est actif chez les nourrissons, mais en acquérant la maturité, les enfants apprennent à le surmonter en contrôlant le sphincter externe, retardant ainsi la miction (apprentissage de la propreté). Ce réflexe peut être préservé même en cas de paraplégie ou de quadriplégie causée par une lésion de la moelle épinière. Le relâchement du sphincter externe n'est toutefois pas possible dans tous les cas et, par conséquent, un cathéter peut être nécessaire pour vider la vessie.

Les nerfs hypogastriques, pelviens et le nerf honteux externe sont responsables du contrôle de la miction. Le contrôle volontaire de la miction nécessite une moelle épinière intacte et un nerf honteux externe fonctionnel relié au centre sacré de la miction. Le sphincter urinaire externe étant un muscle squelettique volontaire, les actions des neurones cholinergiques maintiennent la contraction (et donc la continence) en attendant que la vessie se remplisse. En même temps, l'activité nerveuse sympathique par les nerfs hypogastriques inhibe la contraction du muscle détroisor. Si la vessie est étirée encore davantage, les signaux afférents passant par les nerfs pelviens sacrés activent les neurones parasympathiques, ce qui active les neurones efférents qui libèrent de l'acétylcholine au niveau des jonctions neuromusculaires pour provoquer la contraction du détroisor et la vidange de la vessie.

## Vérification des connaissances

- Décrivez **deux** organes ou **structures** essentiels à l'appareil urinaire.
- Nommez la **structure** des reins qui filtre le sang.
- Citez un terme couramment utilisé pour désigner le **réflexe de miction**.

## Activité d'étiquetage de l'anatomie

Un élément interactif ou multimédia a été exclu de cette version du texte. Vous pouvez y accéder en ligne à l'adresse suivante :

<https://ecampusontario.pressbooks.pub/medicalterminology/?p=249>

## Physiologie (fonction) de l'appareil urinaire

- Éliminer les déchets et les médicaments de l'organisme.
- Équilibrer les fluides de l'organisme.
- Équilibrer une variété d'électrolytes.
- Libérer des hormones pour contrôler la pression artérielle.
- Libérer l'hormone de contrôle de la production de globules rouges.
- Contribuer à la santé des os en régulant le calcium et le phosphore.

Maintenant que vous connaissez l'anatomie de l'appareil urinaire, il est temps de se concentrer sur sa physiologie. Vous découvrirez que les différentes parties du **néphron** utilisent des processus spécifiques pour produire l'urine, soit la **filtration**, la **réabsorption** et la **sécrétion**. Vous apprendrez le fonctionnement de ces processus et où ils se produisent dans le néphron et les tubes collecteurs. L'objectif physiologique est de modifier la composition du plasma et d'éliminer les déchets par l'urine.

## Les néphrons : L'unité fonctionnelle

Les néphrons transforment le filtrat du sang en urine. Les différentes parties du néphron effectuent toute une gamme de traitements pour transformer le filtrat en urine. Le terme « formation d'urine » sera utilisé ci-après pour décrire le **filtrat** au fur et à mesure de sa transformation en véritable urine. La tâche principale des néphrons est d'équilibrer le **plasma** en fonction des points de consigne homéostatiques et d'excréter les toxines dans l'urine. Pour ce faire, ils accomplissent trois fonctions principales, soit la filtration, la réabsorption et la sécrétion. Ils ont également d'autres fonctions secondaires, dont le contrôle de la pression artérielle (par la production de rénine), la production de globules

rouges (par l'hormone EPO) et l'absorption du calcium (par la conversion du calcidiol en calcitriol, la forme active de la vitamine D).

## Anse de Henle

Les parties descendante et ascendante de l'anse de Henle (parfois appelée anse du **néphron**) ne sont que des prolongements du même tubule. Ils sont adjacents et parallèles l'un à l'autre après avoir effectué un virage en épingle à cheveux au point le plus bas de leur descente. L'anse descendante de Henle se compose d'une partie initiale courte et épaisse et d'une partie longue et fine, tandis que l'anse ascendante se compose d'une partie initiale courte et fine suivie d'une partie longue et épaisse. Les parties fines descendantes et ascendantes sont constituées d'un épithélium pavimenteux simple. Les différentes portions de la boucle ont des **perméabilités** différentes pour les solutés et l'eau.

## Tubes collecteurs

Les tubes collecteurs sont continus avec le néphron, mais n'en font pas techniquement partie. En fait, chaque tube recueille le filtrat de plusieurs néphrons en vue de son traitement final. Les tubes collecteurs se rejoignent en descendant plus profondément dans la substance médullaire pour former environ 30 tubes terminaux qui se jettent dans une papille.

## Débit de filtration glomérulaire (DFG)

Le volume de filtrat formé par les deux reins chaque minute est appelé **débit de filtration glomérulaire** (DFG). Le cœur pompe environ 5 litres de sang par minute au repos. De ceux-ci, environ un litre (20 %) passe par les reins aux fins de filtration. En moyenne, ce litre entraîne la production d'environ 125 ml/min de filtrat chez les hommes (plage de 90 à 140 ml/min) et 105 ml/min de filtrat chez les femmes (plage de 80 à 125 ml/min). Cette quantité équivaut à un volume d'environ 180 L/jour chez les hommes et 150 L/jour chez les femmes. Quatre-vingt-dix-neuf pour cent de ce filtrat est renvoyé dans la circulation par réabsorption, de sorte que seuls 1 à 2 litres d'urine sont produits par jour.

Le DFG est influencé par la pression hydrostatique et la pression oncotique colloïde de part et d'autre de la membrane capillaire du glomérule. Rappelons que le processus de filtration consiste à forcer par pression un fluide et des solutés à traverser une barrière **semi-perméable**, le mouvement des solutés étant limité par la taille des particules. La pression hydrostatique est la pression produite par un fluide contre une surface. Lorsque du fluide se trouve de part et d'autre d'une barrière, une pression est exercée dans des directions opposées. Le mouvement net du fluide se fera vers le côté à la pression la plus basse. L'osmose est le mouvement d'un solvant (eau) à travers une membrane **imperméable** à un soluté dans la solution, pour créer une pression osmotique qui perdurera jusqu'à ce que la concentration du soluté soit la même des deux côtés d'une membrane semi-perméable. L'eau se déplace donc tant que la concentration diffère. La filtration glomérulaire se produit lorsque la pression hydrostatique glomérulaire dépasse la pression **hydrostatique** de la lumière de la capsule de Bowman. Il existe également une force opposée, la pression osmotique, laquelle est généralement plus élevée dans le capillaire glomérulaire. Un examen plus approfondi du microenvironnement de part et d'autre de la membrane de filtration est nécessaire pour comprendre.

La pression osmotique est exercée par les solutés à la fois à l'intérieur de la lumière du capillaire et de la capsule de Bowman. Comme la membrane de filtration limite la taille des particules qui peuvent traverser, la pression osmotique à l'intérieur du **capillaire** glomérulaire est plus élevée que dans la capsule de Bowman. Rappelons que les cellules



et les protéines de taille moyenne à grande ne peuvent pas passer entre les processus podocytaires ou les cellules endothéliales des capillaires fenêtrés. Les globules rouges et blancs, les plaquettes, les **albumines** et les autres protéines trop grosses pour passer le filtre restent dans le capillaire, créant une pression oncotique **colloïde** moyenne de 30 mm Hg à l'intérieur du capillaire. L'absence de protéines dans l'espace de Bowman (la lumière de la capsule de Bowman) entraîne une pression osmotique proche de zéro. Ainsi, seule la pression hydrostatique déplace le fluide à travers la paroi capillaire dans la lumière de l'espace de Bowman; elle est suffisante pour pousser l'eau à travers la membrane malgré la pression osmotique qui s'y oppose. La somme des pressions osmotique et hydrostatique aboutit à une pression nette de filtration (PNF) d'environ 10 mm Hg (voir la [figure 8.7](#)).

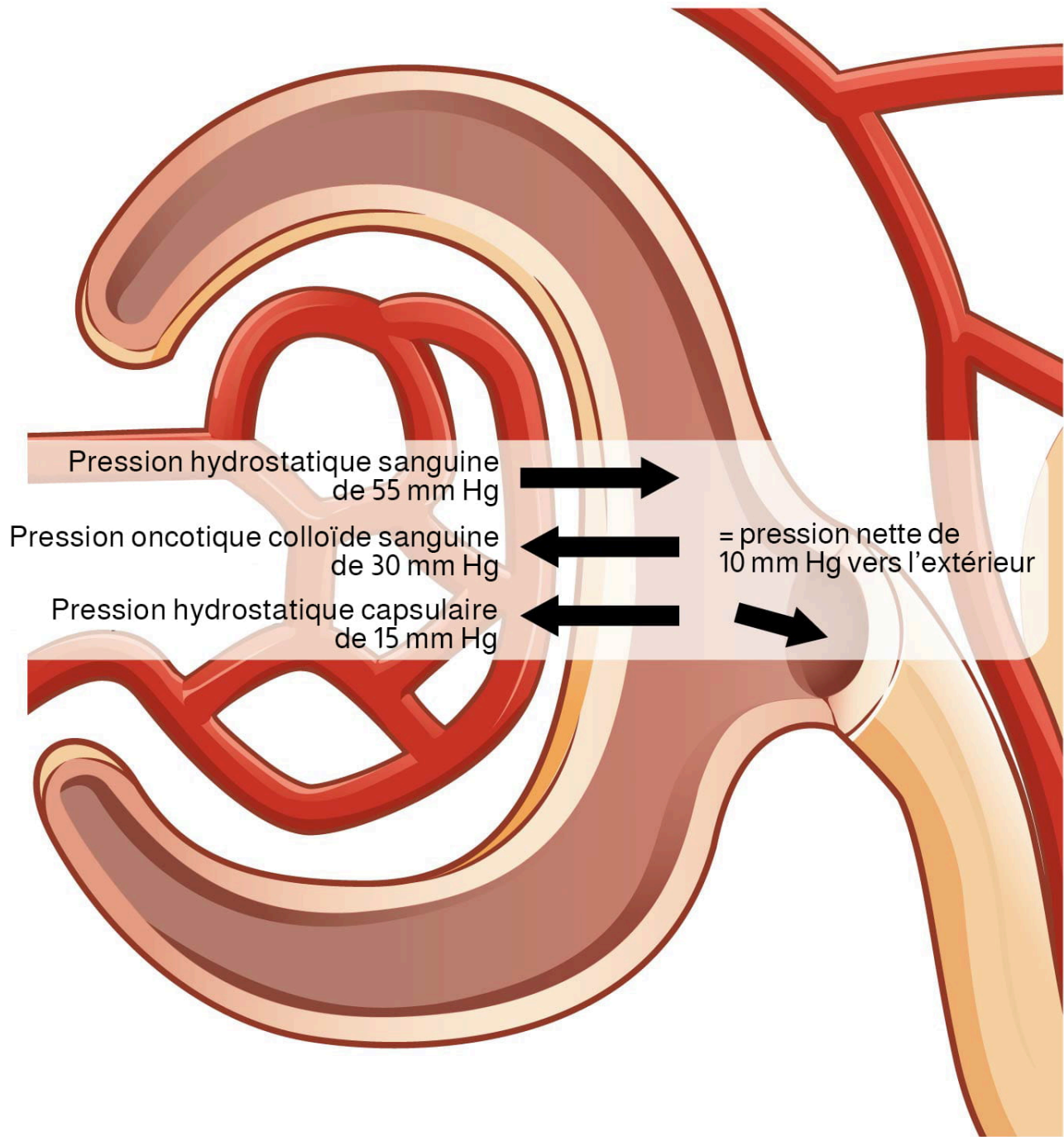


Figure 8.7 Pression nette de filtration. La PNF est la somme des pressions osmotique et hydrostatique. D'après Betts et coll. 2013. Sous licence [CC BY 4.0](#). [[Description de l'image](#)].

Il est crucial d'assurer une concentration adéquate de solutés dans le sang pour maintenir la pression osmotique à la fois dans le glomérule et dans l'ensemble de l'organisme. Certaines affections permettent à une trop grande quantité de protéines de passer entre les fentes de filtration et se retrouver dans le filtrat rénal, ce qui entraîne une carence en protéines **plasmatiques** circulantes. La présence de protéines dans l'urine augmente également son osmolarité, ce qui retient plus d'eau dans le filtrat et produit davantage d'urine. Puisqu'il y a moins de protéines en circulation, principalement de l'albumine, la pression osmotique sanguine diminue. Une pression osmotique moindre attirant l'eau dans les capillaires donne le dessus à la pression hydrostatique, qui tend à la pousser hors des capillaires. L'effet net est que l'eau passe de la circulation vers les tissus et les cellules interstitiels, ce qui les gonfle : c'est ce qu'on appelle l'œdème systémique.


## Réabsorption et sécrétion

Le corpuscule rénal filtre le sang pour créer un filtrat qui diffère du sang principalement par l'absence de cellules et de grosses protéines. De ce point jusqu'à l'extrémité des tubes collecteurs, le filtrat ou l'urine en formation subit des transformations par **sécrétion** et **réabsorption** pour produire l'urine. Certaines substances sont donc réabsorbées, tandis que d'autres sont sécrétées. Notez l'utilisation du terme « réabsorbé »; puisque toutes ces substances ont été « absorbées » dans le tube digestif, 99 % de l'eau et la plupart des solutés filtrés par le néphron doivent être réabsorbés. L'eau et les substances réabsorbées sont renvoyées dans la circulation par les capillaires péritubulaires et vasa recta.

Un débit sanguin suffisant dans les reins est essentiel à la filtration. Le débit détermine la quantité de soluté retenue ou rejetée, la quantité d'eau retenue ou rejetée et, en fin de compte, l'**osmolarité** du sang et la pression artérielle dans l'organisme.

## Analyse d'urine

L'analyse d'urine fournit souvent des indices sur les maladies rénales. Normalement, on devrait trouver seulement des traces de protéines dans l'urine; des quantités plus importantes indiquent qu'il est probable que les glomérules soient endommagés. Des quantités d'urine anormalement élevées peuvent indiquer des maladies telles que le diabète sucré ou des tumeurs hypothalamiques qui provoquent un diabète insipide. La couleur de l'urine est principalement déterminée par les produits issus de la dégradation des globules rouges (voir la [figure 8.8](#)). L'hème de l'**hémoglobine** est convertie par le foie en formes hydrosolubles qui peuvent être excrétées dans la **bile** et indirectement dans l'urine. Le pigment jaune est l'urochrome. La couleur de l'urine peut également être affectée par certains aliments, dont les betteraves, les baies et les fèves. Une urine rosée ou même rouge vif peut indiquer un calcul rénal, ou encore un cancer de l'appareil urinaire. Les maladies hépatiques, ou encore les obstructions de l'écoulement de la bile du foie donnent à l'urine une teinte foncée comme du thé ou du cola. La **déshydratation** produit aussi une urine plus foncée et concentrée qui peut de plus avoir une légère odeur d'**ammoniaque**. La majeure partie de l'ammoniac produit par la dégradation des protéines est convertie en **urée** par le foie, de sorte qu'on en retrouve rarement dans l'urine fraîche. La forte odeur d'ammoniac que vous pouvez sentir dans les salles de bains ou certaines allées est due à la décomposition de l'urée en ammoniac par les bactéries présentes dans l'environnement. Chez environ une personne sur cinq, une odeur particulière émane de l'urine après avoir consommé des asperges; d'autres aliments tels que les oignons, l'ail et le poisson peuvent aussi transmettre leurs propres arômes! Ces odeurs d'origine alimentaire sont sans danger.



Hydraté

Déshydraté

Figure 8.8 Couleur de l'urine. D'après Betts et coll. 2013. Sous licence [CC BY 4.0](https://creativecommons.org/licenses/by/4.0/). [\[Description de l'image\]](#).

Le volume d'urine peut varier considérablement. Le volume normal est de un à deux litres par jour. Les reins doivent produire un volume d'urine minimum d'environ 500 ml/jour pour éliminer les déchets de l'organisme. Une production inférieure à cette valeur peut être due à une déshydratation sévère ou à une maladie rénale appelée **oligurie**. La quasi-absence de production d'urine est appelée **anurie**. La production excessive d'urine est appelée **polyurie** et peut être due à un diabète sucré ou à un diabète insipide. Dans le cas du diabète sucré, la glycémie est trop élevée pour le nombre de transporteurs sodium-glucose dans les reins, qui laissent passer du glucose dans l'urine. La nature osmotique du glucose attire l'eau, de sorte qu'il est perdu dans l'urine. Dans le cas du diabète insipide, une libération insuffisante d'hormone antidiurétique (ADH) par l'hypophyse ou un nombre insuffisant de récepteurs de l'ADH signifie que trop peu d'aquaporines s'insèrent dans les membranes cellulaires qui tapissent les tubes collecteurs du rein. Un nombre insuffisant d'aquaporines réduit l'absorption d'eau, ce qui entraîne des volumes élevés d'urine très diluée.

### Vérification des connaissances

- Comparez les termes suivants : **oligurie**, **anurie** et **polyurie**. Quelles sont les différences entre ces termes lorsqu'ils décrivent le débit urinaire?
- Expliquez comment la **couleur** de l'urine varie en fonction des aliments consommés ou du niveau d'**hydratation**.

## Fonction urinaire endocrinienne

Bon nombre d'hormones jouent un rôle spécifique et important dans la régulation de la fonction rénale. Elles agissent en stimulant ou en inhibant la circulation sanguine. Certaines sont de nature endocrinienne et agissent à distance, tandis que d'autres sont paracrines et agissent localement.

### Rénine-angiotensine-aldostérone

La rénine est une **enzyme** produite par les cellules granulaires de l'artériole afférente. Par cascade enzymatique, elle convertit l'angiotensinogène (sécrétée par le foie, circulant librement) en angiotensine I. Sa libération est stimulée par les prostaglandines pour diminuer le volume du liquide extracellulaire.

L'angiotensine II est un puissant vasoconstricteur qui joue un rôle immédiat dans la régulation de la pression artérielle. Elle agit de manière systémique en provoquant une vasoconstriction et une constriction des artérioles **afférentes** et **efférentes** du glomérule. En cas de perte de sang ou de déshydratation, elle réduit à la fois le DFG et le flux sanguin rénal, limitant ainsi la perte de liquide et préservant le volume sanguin. Sa libération est généralement stimulée par des baisses de la pression artérielle; son rôle principal est de maintenir une pression artérielle adéquate.

L'aldostérone, souvent appelée « hormone de rétention du sodium », est libérée par la **corticosurrénale** en réponse à l'angiotensine II, ou directement en réponse à une augmentation du potassium plasmatique. Cette hormone favorise la réabsorption du sodium par le néphron, et par la même occasion la rétention d'eau.

## Hormone antidiurétique (ADH)

Les **diurétiques** sont des médicaments qui peuvent augmenter la perte d'eau en interférant avec la réabsorption des solutés et de l'eau dans l'urine en formation. Ils sont souvent prescrits pour abaisser la pression artérielle. Le café, le thé et les boissons alcoolisées sont des diurétiques bien connus. L'ADH, qui est libérée par l'hypophyse postérieure, a exactement l'effet inverse. Elle favorise la récupération de l'eau et diminue le volume des urines et maintient l'osmolarité plasmatique et la pression artérielle, en stimulant le mouvement des protéines **aquaporines** dans la membrane cellulaire apicale des principales cellules des tubes collecteurs pour former des canaux d'eau, permettant le mouvement transcellulaire de l'eau de la lumière du tube collecteur jusque dans l'espace interstitiel de la substance médullaire du rein par osmose. De là, elle pénètre dans les capillaires vasa recta pour retourner dans la circulation. L'eau est attirée par l'environnement osmotique élevé de la **substance médullaire** rénale profonde.

## Parathormone

La parathormone (hormone parathyroïdienne - PTH) est produite par les glandes **parathyroïdes** en réponse à une diminution du taux de calcium circulant.

## Maintien de l'homéostasie

L'homéostasie exige le maintien du volume et de l'**osmolarité**. Le volume sanguin est important pour maintenir une pression artérielle suffisante, et des mécanismes **non rénaux** interviennent dans son maintien, notamment la vasoconstriction, qui peut agir dans les secondes qui suivent une chute de pression. Les mécanismes de la soif sont également activés pour favoriser la consommation de l'eau perdue par la respiration, la sudation ou la miction. Les mécanismes hormonaux sont activés pour rétablir le volume tout en maintenant un environnement osmotique normal. Ces mécanismes agissent principalement sur les reins.

## Diurétiques et volume liquidien

Un diurétique est un composé qui augmente le volume d'urine. Trois boissons courantes contiennent des composés diurétiques, soit le café, le thé et l'alcool. La caféine contenue dans le café et le thé favorise la vasodilatation dans le néphron, ce qui augmente le DFG. L'alcool augmente le DFG en inhibant la libération d'ADH par l'hypophyse postérieure, ce qui réduit la récupération de l'eau par les tubes collecteurs. En cas d'hypertension artérielle, des diurétiques peuvent être prescrits pour réduire le volume sanguin, et donc la pression artérielle. Le diurétique antihypertenseur le plus fréquemment prescrit est l'**hydrochlorothiazide**.

## Régulation des déchets azotés

Les déchets **azotés** sont produits par la dégradation des protéines par le **métabolisme** normal. Elles sont décomposées en acides aminés, qui sont à leur tour désaminés par l'élimination de leurs groupes d'azote. La désamination convertit les groupes amino ( $\text{NH}_2$ ) en ammoniacque ( $\text{NH}_3$ ), en ion ammonium ( $\text{NH}_4^+$ ), en urée ou en acide urique ([figure 8.9](#)). Puisque

l'ammoniaque est extrêmement toxique, le foie en convertit très rapidement la majeure partie en urée. Les déchets dans l'urine humaine sont principalement l'urée, de petites quantités d'ammonium et très peu d'acide urique.

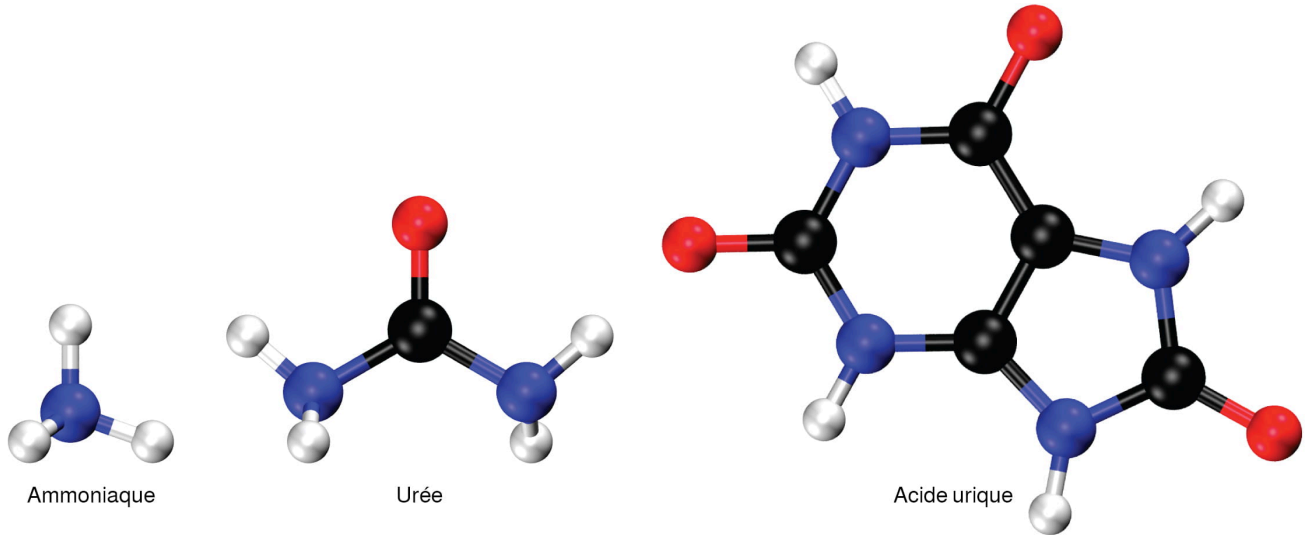
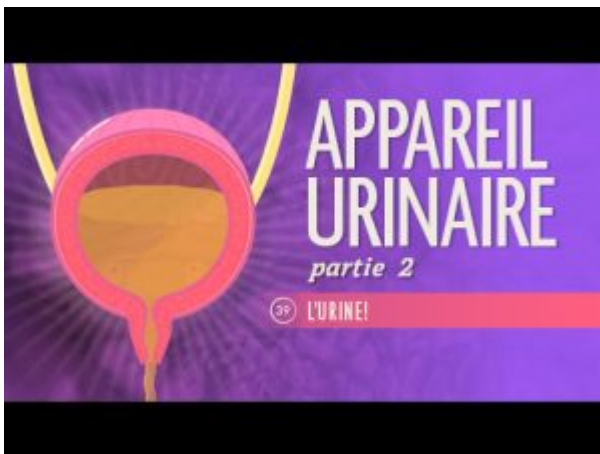

Figure 8.9 Déchets azotés. D'après Betts et coll. 2013. Sous licence [CC BY 4.0](https://creativecommons.org/licenses/by/4.0/).

## Élimination des substances médicamenteuses et des hormones

Les médicaments hydrosolubles peuvent être excrétés dans l'urine. Ils sont traités par l'un ou l'ensemble des processus suivants : filtration glomérulaire, sécrétion tubulaire et réabsorption tubulaire. Les médicaments à petites molécules peuvent être traités par le glomérule dans le filtrat. Les grosses molécules médicamenteuses telles que l'**héparine** ou celles liées aux protéines plasmatiques ne peuvent pas être filtrées et sont difficiles à éliminer. Certains médicaments peuvent être éliminés par des protéines porteuses qui permettent au médicament de pénétrer la lumière du tubule. Il existe des transporteurs qui éliminent spécifiquement soit les médicaments basiques (comme la dopamine ou l'histamine), soit ceux acides (comme la pénicilline ou l'indométacine). Comme d'autres substances, les médicaments peuvent être à la fois filtrés et réabsorbés passivement selon un gradient de concentration.

Regardez la vidéo :





Un ou plusieurs éléments interactifs ont été exclus de cette version du texte. Vous pouvez les visualiser en ligne ici : <https://ecampusontario.pressbooks.pub/acquerirlesbasesdelaterminologimedicale/?p=352#oembed-2>

Vidéo 8.2. [Urinary System, Part 2: Crash Course A&P #39](#) (Appareil urinaire, partie 2 : cours accéléré en anatomie et physiologie n° 39) [Vidéo en ligne]. © [CrashCourse](#), 2015.

## Termes de l'appareil urinaire difficiles à décomposer en radical et affixes

Un élément interactif ou multimédia a été exclu de cette version du texte. Vous pouvez y accéder en ligne à l'adresse suivante :

<https://ecampusontario.pressbooks.pub/medicalterminology/?p=249>

## Abréviations liées à l'appareil urinaire

Des abréviations existent pour de nombreux termes et expressions liés à l'appareil urinaire. Apprenez ces abréviations courantes en consultant la liste ci-dessous.

Un élément interactif ou multimédia a été exclu de cette version du texte. Vous pouvez y accéder en ligne à l'adresse suivante :

<https://ecampusontario.pressbooks.pub/medicalterminology/?p=249>



## Maladies et troubles

### Néphropathie diabétique

La néphropathie diabétique affecte les reins à la suite d'un diabète sucré de type 1 ou 2. Une glycémie élevée peut causer de l'hypertension artérielle. Cette pression supplémentaire exercée sur les reins détruit les petites structures de filtrage (Mayo Clinic, 2019). Pour en apprendre davantage, consultez la page Web de la [Mayo Clinic consacrée à la néphropathie diabétique](#).

### Glomérulonéphrite

La glomérulonéphrite est une néphrite aiguë ou chronique qui donne lieu à une inflammation des capillaires des glomérules rénaux. Les causes sont diverses et les symptômes comprennent notamment les œdèmes et la présence de sang ou de protéines dans les urines. En l'absence de traitement, elle peut mener à l'insuffisance rénale.

### Hydronéphrose

L'hydronéphrose est une affection dans laquelle la rétention d'urine fait gonfler les reins. Plusieurs pathologies peuvent être à l'origine de l'hydronéphrose, notamment un calcul rénal ou un caillot sanguin. Le traitement utilisé dépend de la cause (Cleveland Clinic, 2019). Pour en apprendre davantage, consultez la [page Web de la Cleveland Clinic sur l'hydronéphrose](#).

### Polykystose rénale

La polykystose rénale est une maladie génétique caractérisée par la formation de kystes dans les reins qui en causent un gonflement et peuvent endommager les structures de filtrage. La maladie peut évoluer en insuffisance rénale chronique (American Kidney Fund, 2020). Pour en apprendre davantage, consultez la [page Web du Kidney Fund consacrée à la PKD](#).

### Carcinome à cellules rénales

Le carcinome à cellules rénales est un cancer des tubes rénaux où l'urine est produite ou recueillie. Il s'agit de l'un des cancers des reins les plus fréquents. L'ablation des lésions cancéreuses est le traitement préconisé (Innovation for Patient Care, 2018). Pour en apprendre davantage, consultez la [page Web d'Innovation for Patient Care sur le carcinome rénal](#).

## Insuffisance rénale

L'insuffisance rénale signifie que les reins sont soudainement ou progressivement incapables de filtrer les déchets du sang, ce qui peut causer un niveau élevé de déchets par accumulation. Il existe deux types d'insuffisance rénale, soit l'insuffisance rénale aiguë et l'insuffisance rénale chronique (Mayo Clinic, 2019a). Pour en apprendre davantage, consultez la [page Web de la Mayo Clinic sur l'insuffisance rénale chronique](#).

## Cystite

La cystite est une inflammation vésicale, souvent causée par une infection. La forme chronique de cette affection est connue sous le nom de cystite interstitielle. Les symptômes de la cystite comprennent une sensation de pression dans la vessie, des mictions fréquentes et la douleur (Mayo Clinic, 2019b). Pour en apprendre davantage, [consultez la page de la Mayo Clinic sur la cystite interstitielle](#).

## Infection des voies urinaires

Les infections des voies urinaires (IVU) sont causées par des bactéries ou parfois des champignons. Le type exact de croissance bactérienne est déterminé en effectuant une culture d'urine et une épreuve de sensibilité. Dans de rares cas, un virus peut être la cause (Lights et Boskey, 2019). Pour en apprendre davantage, consultez [la page Web de Healthline sur les infections urinaires](#).

## Incontinence urinaire

L'incontinence urinaire est une perte de contrôle de la vessie. Les personnes qui en sont atteintes ont des fuites d'urine. Un des principaux facteurs de cette pathologie est la faiblesse des muscles de la vessie (Kim et O'Connell, 2017). Pour en apprendre davantage, [consultez la page Web Healthline consacrée aux maladies urologiques](#).

## Termes médicaux en contexte

Un élément interactif ou multimédia a été exclu de cette version du texte. Vous pouvez y accéder en ligne à l'adresse suivante :

<https://ecampusontario.pressbooks.pub/medicalterminology/?p=249>

Un élément interactif ou multimédia a été exclu de cette version du texte. Vous pouvez y accéder en ligne à l'adresse suivante :

<https://ecampusontario.pressbooks.pub/medicalterminology/?p=249>

## Spécialités médicales et procédures liées à l'appareil urinaire

L'urologie est « une surspécialité chirurgicale s'intéressant au traitement médical et chirurgical des maladies et des troubles des voies urinaires chez la femme et de l'appareil génito-urinaire chez l'homme » (Association médicale canadienne, 2018). Elle est axée sur le diagnostic, le traitement et la réparation chirurgicale. Les causes courantes de visite clinique sont les calculs rénaux, l'insuffisance rénale et le dysfonctionnement de la vessie. Pour en apprendre davantage, le [profil de l'urologie](#) (fichier PDF) rédigé par l'Association médicale canadienne.

### Urologie

Un urologue est un médecin spécialiste qui s'occupe du diagnostic et du traitement des affections, des troubles et des maladies de l'appareil urinaire et génito-urinaire masculin, notamment les maladies de la prostate, les dysfonctionnements rénaux et vésicaux, et autres (Association médicale canadienne, 2018).

## Procédures et analyses

### Analyse d'urine

Une analyse d'urine est un ensemble d'analyses d'urine au microscope pour détecter et mesurer plusieurs substances dans l'urine, telles que les bactéries et les produits du métabolisme normal et anormal (Lab Tests Online, 2020). Pour en apprendre davantage, visitez [la page Web de Lab Tests Online consacrée à l'analyse d'urine](#).

### Culture et épreuve de sensibilité d'urine

Culture et épreuve de sensibilité d'urine. L'urine produite par les reins est analysée par une culture d'urine qui permet de détecter et d'identifier les bactéries présentes qui peuvent être à l'origine d'une infection des voies urinaires (IVU). Si des bactéries nocives sont détectées, un rapport de sensibilité est généré et dresse la liste des antibiotiques sensibles au traitement des bactéries présentes (Lab Tests Online, 2020a). Pour en apprendre davantage, visitez [la page Web sur la culture d'urine de Lab Tests Online](#).

## Collecte d'urine sur 24 heures

Cette analyse nécessite de recueillir toutes les urines sur une période de 24 heures. L'analyse du débit urinaire sur cette période prolongée permet de savoir si la fonction rénale est normale ou anormale (Lab Tests Online, 2017). Pour en apprendre davantage, consultez [l'article sur l'analyse d'urine sur 24 heures de Lab Tests Online](#).

## Tomodensitogramme des reins

La tomodensitométrie est une procédure d'imagerie diagnostique qui utilise une combinaison de rayons X et de logiciels pour produire différents types d'images, par exemple des images détaillées du rein pour détecter des maladies, des cancers, des obstructions et d'autres affections rénales (Johns Hopkins Medicine, s.d.). Pour en apprendre davantage, consultez la [page de Johns Hopkins Medicine sur la tomodensitométrie \(TACO\) du rein](#).

## Cystoscopie

Une cystoscopie est une procédure permettant à un médecin d'examiner la vessie ou l'uretère pour détecter des anomalies, par exemple le cancer de la vessie, au moyen d'un endoscope, également connu sous le nom de cystoscope, contenant une caméra à son extrémité (Société canadienne du cancer, 2020). Pour en apprendre davantage, consultez la [page Web de la Société canadienne du cancer consacrée à la cystoscopie et à l'urétéroscopie](#).

## Dialyse

La dialyse est un traitement qui permet d'éliminer les déchets du sang lorsque les reins ne suffisent plus. Elle peut être effectuée à domicile, dans un hôpital ou une clinique. Il existe deux types principaux, soit la dialyse péritonéale et l'hémodialyse (Fondation du rein, 2020). Pour en apprendre davantage sur la [page Web de la Fondation du rein sur la dialyse](#).

## Urographie intraveineuse

Une urographie intraveineuse (UIV) est une radiographie spécialisée qui permet de visualiser l'ensemble des voies urinaires. Un colorant est utilisé pour faire ressortir l'imagerie améliorée. Les radiographies permettent également de s'assurer du bon fonctionnement des voies urinaires et repérer tout blocage (Société canadienne du cancer, 2020a). Pour en apprendre davantage, consultez la [page Web de la Société canadienne du cancer sur l'UIV](#).

## Scintigraphie rénale

Une scintigraphie rénale est un examen d'imagerie nucléaire qui permet de visualiser les reins au moyen de radiotraceurs pour repérer les points chauds ou froids. Ce type de variation est considéré comme anormal.

## Greffe rénale

En cas d'insuffisance rénale ou de maladie rénale chronique en phase terminale, une intervention chirurgicale appelée greffe rénale est pratiquée. Cette intervention consiste à prélever un rein d'un donneur pour le transplanter chez le receveur qui a besoin d'un rein fonctionnel pour assurer la fonction vitale de l'appareil urinaire.

## Lexique sur l'appareil urinaire

### **Adventitielle**

La couche la plus externe de la paroi d'un vaisseau sanguin.

### **Apicale**

Relatif à un sommet.

### **Autonome**

Involontaire ou inconscient.

### **Calices**

Une cavité ou une structure en forme de coupe.

### **Désamination**

Réaction chimique au cours de laquelle une substance aminée perd son groupe amine.

### **Détrusor**

Un muscle qui forme une couche de la paroi de la vessie.

### **Excrétion**

L'élimination des déchets d'un organisme. Chez les vertébrés, cette fonction est principalement assurée par les poumons, les reins et la peau.

### **Homéostasie**

Processus biologique pour maintenir un équilibre stable.

### **Hydrostatique**

Qui se rapporte à l'équilibre des liquides et à la pression exercée par un liquide au repos.

### **Hypothalamus**

Région antérieure du cerveau située sous le thalamus.

### **Léthargie**

Périodes de faiblesse.

### **Mitochondries**

Organite présent en grand nombre dans la plupart des cellules.

### **Osmose**

Processus où les molécules d'un solvant sont filtrées par une membrane pour passer d'une solution moins concentrée à une solution plus concentrée.

### **pH**

Le pH est une mesure de l'acidité ou de l'alcalinité d'une substance, déterminée par le nombre d'ions hydrogène libres dans la substance.

### **Prostaglandines**

Tout groupe de composés ayant des effets similaires à ceux des hormones.

### **Pseudostratifié**

Constitué de cellules très serrées disposées en couches.

### **Solutés**

Le composant mineur d'une solution.

## Miction

Excrétion de déchets.

## Mettez vos connaissances à l'épreuve!

Un élément interactif ou multimédia a été exclu de cette version du texte. Vous pouvez y accéder en ligne à l'adresse suivante :

<https://ecampusontario.pressbooks.pub/medicalterminology/?p=249>

## Références

American Kidney Fund. (17 juin 2020). *Polykystose rénale*. [www.kidneyfund.org/kidney-disease/other-kidney-conditions/polycystic-kidney-disease.html](http://www.kidneyfund.org/kidney-disease/other-kidney-conditions/polycystic-kidney-disease.html)

Association médicale canadienne. (août 2018). *Profil de l'urologie*. Profils des spécialités de l'Association médicale canadienne. [www.cma.ca/sites/default/files/2019-01/urology-fr.pdf](http://www.cma.ca/sites/default/files/2019-01/urology-fr.pdf)

Société canadienne du cancer. (2020). *Cystoscopie et urétéroscopie*. Société canadienne du cancer : Renseignements sur le cancer. [cancer.ca/fr/treatments/tests-and-procedures/cystoscopy-and-ureteroscopy](http://cancer.ca/fr/treatments/tests-and-procedures/cystoscopy-and-ureteroscopy)

Société canadienne du cancer. (2020a). *Urographie intraveineuse*. Société canadienne du cancer : Renseignements sur le cancer. [cancer.ca/fr/treatments/tests-and-procedures/intravenous-pyelogram-ivp](http://cancer.ca/fr/treatments/tests-and-procedures/intravenous-pyelogram-ivp)

Cleveland Clinic. (22 mai 2019). *Hydronéphrose*. [my.clevelandclinic.org/health/diseases/15417-hydronephrosis](http://my.clevelandclinic.org/health/diseases/15417-hydronephrosis)

[CrashCourse]. (12 octobre 2015). *Urinary system, part 1: Crash course A&P #38* [Vidéo]. YouTube. <https://www.youtube.com/watch?v=l128tW1H5a8>

[CrashCourse]. (22 juin 2015). *Urinary system, part 2: Crash course A&P #39* [Vidéo]. YouTube. <https://youtu.be/DlqyyvTI3k>

Innovation for Patient Care. (16 octobre 2020). *Renal cell carcinoma: The most common form of kidney cancer in adults*. [www.ipsen.com/canadafr/?noredirect=fr-FR](http://www.ipsen.com/canadafr/?noredirect=fr-FR)

Johns Hopkins Medicine. (s.d.). *Computed tomography (CT or CAT) scan of the kidney*. Johns Hopkins Medicine: Health. [www.hopkinsmedicine.org/health/treatment-tests-and-therapies/ct-scan-of-the-kidney](http://www.hopkinsmedicine.org/health/treatment-tests-and-therapies/ct-scan-of-the-kidney)

Fondation canadienne du rein. (2020). *Dialyse*. Fondation du rein. [https://rein.ca/La-sante-renale/Vivre-avec-l-  
insuffisance-renale-de-stade-avance/La-dialyse?](https://rein.ca/La-sante-renale/Vivre-avec-l-insuffisance-renale-de-stade-avance/La-dialyse?)

Lab Tests Online. (10 juillet 2017). *24-hour urine sample*. [labtestsonline.org/glossary/urine-24](http://labtestsonline.org/glossary/urine-24)

Lab Tests Online. (16 juin 2020). *Urinalysis*. [labtestsonline.org/tests/urinalysis](http://labtestsonline.org/tests/urinalysis)

Lab Tests Online. (30 janvier 2020a). *Urine culture*. [labtestsonline.org/tests/urinalysis](http://labtestsonline.org/tests/urinalysis)

Lights, V. et Boskey, E. (21 mars 2019). *Everything you need to know about urinary tract infection*. Healthline. [www.healthline.com/health/urinary-tract-infection-adults](http://www.healthline.com/health/urinary-tract-infection-adults)

Mayo Clinic. (15 août 2019a). *Chronic kidney disease*. Mayo Clinic. [www.mayoclinic.org/diseases-conditions/chronic-kidney-disease/symptoms-causes/syc-20354521](http://www.mayoclinic.org/diseases-conditions/chronic-kidney-disease/symptoms-causes/syc-20354521)

Mayo Clinic. (19 septembre 2019). *Diabetic nephropathy*. Mayo Clinic. [www.mayoclinic.org/diseases-conditions/diabetic-nephropathy/symptoms-causes/syc-20354556](http://www.mayoclinic.org/diseases-conditions/diabetic-nephropathy/symptoms-causes/syc-20354556)

Mayo Clinic. (14 septembre 2019b). *Interstitial cystitis*. Mayo Clinic. [www.mayoclinic.org/diseases-conditions/interstitial-cystitis/symptoms-causes/syc-20354357](http://www.mayoclinic.org/diseases-conditions/interstitial-cystitis/symptoms-causes/syc-20354357)

## Descriptions des images

**Description de la figure 8.2 :** La partie gauche de cette figure montre l'emplacement des reins dans l'abdomen. La partie droite montre la coupe transversale du rein. [Retourner à la [figure 8.2](#)].

**Description de la figure 8.5 :** La partie gauche de cette figure montre la coupe transversale de la vessie et les noms des principales parties. La partie droite montre une photomicrographie de la vessie. [Retourner à la [figure 8.5](#)].

**Description de la figure 8.6 :** Diagrammes des organes génitaux féminins (a) et masculins (b) mettant en évidence les urètres respectifs. [Retourner à la [figure 8.6](#)].

**Description de la figure 8.7 :** Cette figure montre les différentes pressions agissant dans le glomérule, notamment la pression hydrostatique sanguine, la pression oncotique colloïde sanguine et la pression hydrostatique capsulaire. [Retourner à la [figure 8.7](#)].

**Description de la figure 8.8 :** Ce nuancier présente 8 différentes teintes de jaune et les associe à des stades d'hydratation (3 teintes les plus claires) ou de déshydratation (5 autres teintes plus foncées). [Retourner à la [figure 8.8](#)].

Sauf indication contraire, le chapitre présente du contenu adapté du manuel [Anatomy and Physiology](#) (sur [OpenStax](#)), de Betts et coll. et est utilisé sous [licence internationale CC BY 4.0](#). Téléchargez ou consultez gratuitement le manuel à l'adresse <https://openstax.org/books/anatomy-and-physiology/pages/1-introduction>.



# 9. Appareil reproducteur masculin

## *Objectifs d'apprentissage*

- Connaître l'anatomie de l'appareil reproducteur masculin.
- Décrire les principales fonctions de l'appareil reproducteur masculin.
- Épeler les termes médicaux relatifs à l'appareil reproducteur masculin et utiliser les bonnes abréviations.
- Nommer les spécialités médicales associées à l'appareil reproducteur masculin.
- Explorer les maladies, les troubles et les interventions couramment associés à l'appareil reproducteur masculin.

## **Affixes et radicaux de l'appareil reproducteur masculin**

Cliquez sur les préfixes, les radicaux et les suffixes pour afficher une liste des affixes et radicaux à mémoriser pour l'appareil reproducteur masculin.

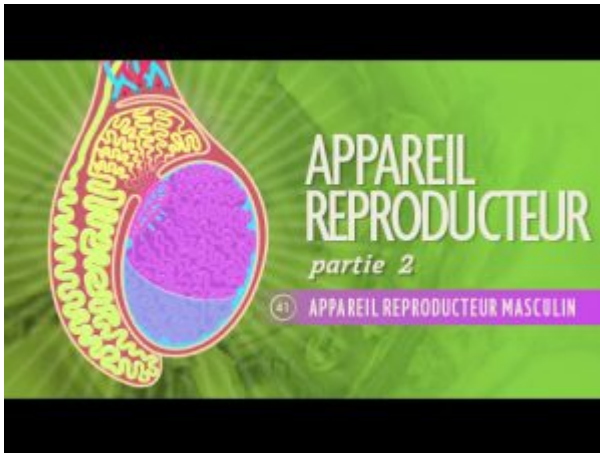Un élément interactif ou multimédia a été exclu de cette version du texte. Vous pouvez y accéder en ligne à l'adresse suivante :

<https://ecampusontario.pressbooks.pub/medicalterminology/?p=251>.

## **Introduction à l'appareil reproducteur masculin**

Les gamètes sont les cellules reproductrices qui se combinent pour former un fœtus. Les organes appelés gonades produisent les gamètes ainsi que les hormones qui régulent la reproduction humaine. Les gamètes mâles sont appelés spermatozoïdes. La spermatogenèse se produit dans les tubes séminifères qui constituent la majeure partie du testicule. Le scrotum est un sac qui contient les testicules et les garde à l'extérieur de la cavité corporelle.

Regardez la vidéo :



Un ou plusieurs éléments interactifs ont été exclus de cette version du texte. Vous pouvez les visualiser en ligne ici :  
<https://ecampusontario.pressbooks.pub/acquerirlesbasesdelaterminologiemedicale/?p=356#oembed-1>

Média 9.1. [Reproductive System, Part 2 – Male Reproductive System: Crash Course A&P 41](#) (Appareil reproducteur, partie 2 – appareil reproducteur masculin : cours accéléré en anatomie et physiologie n° 41) [Vidéo en ligne]. © [CrashCourse](#), 2015.

## Termes médicaux relatifs à l'appareil reproducteur masculin

Un élément interactif ou multimédia a été exclu de cette version du texte. Vous pouvez y accéder en ligne à l'adresse suivante :

<https://ecampusontario.pressbooks.pub/medicalterminology/?p=251>.

## Anatomie (structures) de l'appareil reproducteur masculin

Les structures de l'appareil reproducteur masculin sont les testicules, l'épididyme, le pénis ainsi que les conduits déférents et les glandes qui produisent et transportent le sperme. Les spermatozoïdes sortent du scrotum par le conduit déférent. Le cordon spermatique est une gaine qui enveloppe les conduits déférents, les artères, les veines et les nerfs. Les vésicules séminales et la prostate ajoutent des fluides aux spermatozoïdes pour former le sperme.

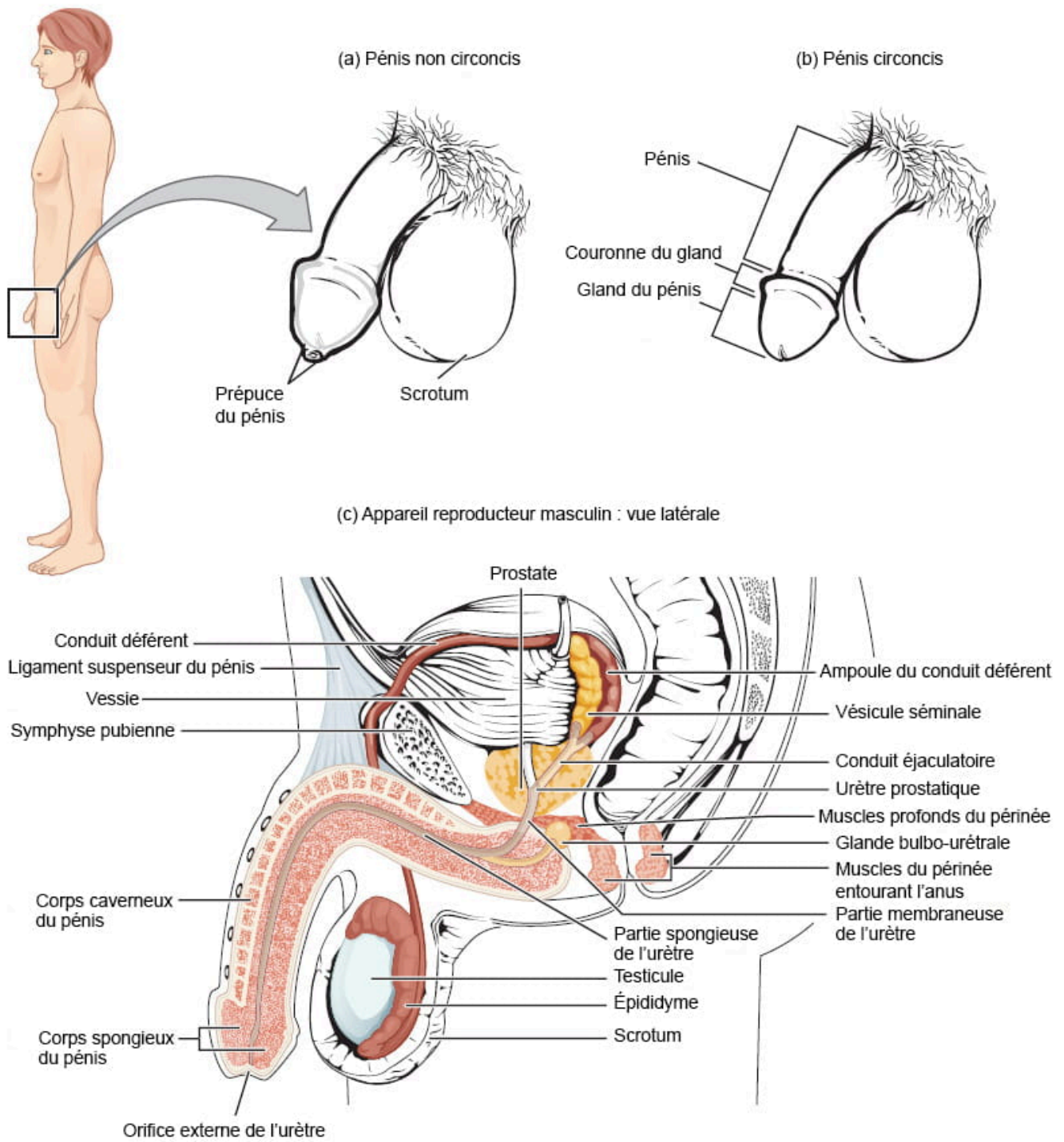


Figure 9.1 Appareil reproducteur masculin. D'après Betts et coll., 2013. Sous licence [CC BY 4.0](https://creativecommons.org/licenses/by/4.0/). [Description de l'image]

# Physiologie (fonction) de l'appareil reproducteur masculin

*Le saviez-vous?*

La production de spermatozoïdes diminue lentement après 35 ans, et certaines études indiquent que le tabagisme peut réduire la numération de spermatozoïdes indépendamment de l'âge.

## Spermatogenèse

La spermatogenèse se produit dans les **tubes séminifères**, lesquels forment l'essentiel de chaque testicule. Le processus commence à la puberté, après quoi les spermatozoïdes sont produits en permanence tout au long de la vie d'un homme. Un cycle de production dure environ 64 jours. Un cycle de production est considéré des spermatogonies aux spermatozoïdes formés. Bien qu'un nouveau cycle commence environ tous les 16 jours, le processus ne se fait pas simultanément dans l'ensemble des tubes séminifères.

## Spermatozoïdes

Les spermatozoïdes sont plus petits que la plupart des cellules de l'organisme; en fait, le volume d'un spermatozoïde est 85 000 fois inférieur à celui d'un gamète femelle. Les hommes produisent environ 100 à 300 millions de spermatozoïdes chaque jour, tandis que les femmes n'ovulent généralement qu'un seul ovocyte par mois. Comme c'est le cas pour la plupart des cellules de l'organisme, la structure des spermatozoïdes est révélatrice de leur fonction. Les spermatozoïdes ont une tête, une pièce intermédiaire et une queue (voir [figure 9.2](#)).

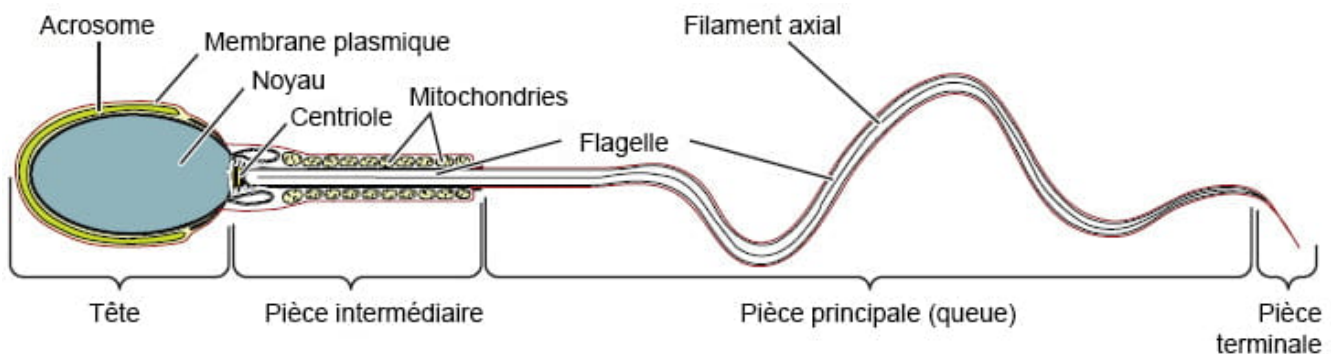


Figure 9.2 Structure du spermatozoïde. Les spermatozoïdes se divisent en trois grandes parties : la tête, qui contient l'ADN, la pièce intermédiaire, qui contient les mitochondries, et la queue, qui assure la mobilité. L'acrosome est ovale et légèrement aplati. D'après Betts et coll., 2013. Sous licence [CC BY 4.0](#). [\[Description de l'image\]](#)

## Déplacement des spermatozoïdes

Pour féconder un ovule, le spermatozoïde doit sortir du **tube séminifère** dans le testicule, passer par l'**épididyme** et, plus tard, lors de l'éjaculation, le pénis pour atteindre l'appareil reproducteur féminin. Il faut en moyenne 12 jours aux

spermatozoïdes pour se déplacer dans les spires de l'épididyme, le temps de transit le plus court enregistré étant d'une journée.

## Épididyme

Les spermatozoïdes entrent dans la tête de l'épididyme et se déplacent par la contraction des muscles lisses qui tapissent le canal épидидymaire. À mesure que les spermatozoïdes mûrissent, ils deviennent capables de se déplacer par leurs propres moyens. Une fois à l'intérieur de l'appareil reproducteur féminin, ils utilisent cette capacité pour se déplacer indépendamment vers l'ovule à féconder. Les spermatozoïdes les plus matures sont ensuite stockés dans la queue de l'épididyme jusqu'à l'éjaculation.

## Conduits déférents

Lors de l'éjaculation, les spermatozoïdes sortent de la queue de l'épididyme et sont poussés par les contractions des muscles lisses vers le **conduit déférent** (aussi appelé canal déférent). Le conduit déférent est un épais tube musculaire qui loge à l'intérieur du scrotum avec du tissu conjonctif, des vaisseaux sanguins et des nerfs dans le **cordonspermatique**. Un conduit déférent part de chaque épидидyme, passe jusqu'au canal inguinal dans la paroi abdominale et se poursuit jusqu'à une région appelée ampoule. Les spermatozoïdes se mélangent au liquide des vésicules séminales, puis se déplacent dans le conduit éjaculateur associé. Le liquide séminal se déplace dans les conduits éjaculateurs jusqu'à la prostate.

## Prostate

La prostate sécrète un liquide laiteux alcalin dans le liquide séminal (c'est-à-dire le sperme) afin de coaguler le sperme puis de le décoaguler après l'éjaculation. L'épaississement temporaire du sperme permet de le retenir dans l'appareil génital féminin. Une fois le sperme décoagulé, les spermatozoïdes peuvent passer plus loin dans l'appareil reproducteur féminin.

## Glandes bulbo-urétrales

Les glandes bulbo-urétrales libèrent un liquide épais et salé qui lubrifie l'extrémité de l'urètre et le vagin et aide à nettoyer les résidus d'urine de l'urètre pénien.

## Vérification des connaissances

- Écrivez ou dessinez les éléments du **chemin** que les spermatozoïdes empruntent du début à la fin.
- Réfléchissez aux problèmes de fertilité pouvant se manifester lorsqu'un grand nombre de spermatozoïdes anormaux sont produits.

## Activité d'identification de l'anatomie

Un élément interactif ou multimédia a été exclu de cette version du texte. Vous pouvez y accéder en ligne à l'adresse suivante :

<https://ecampusontario.pressbooks.pub/medicalterminology/?p=251>.

## Termes de l'appareil reproducteur masculin difficiles à décomposer en radical et affixes

Un élément interactif ou multimédia a été exclu de cette version du texte. Vous pouvez y accéder en ligne à l'adresse suivante :

<https://ecampusontario.pressbooks.pub/medicalterminology/?p=251>.

## Abréviations courantes de l'appareil reproducteur masculin

Un élément interactif ou multimédia a été exclu de cette version du texte. Vous pouvez y accéder en ligne à l'adresse suivante :

<https://ecampusontario.pressbooks.pub/medicalterminology/?p=251>.

## Maladies et troubles

### Dysfonction érectile

La **dysfonction érectile** désigne la difficulté à obtenir ou maintenir une érection. La prévalence combinée de la

dysfonction érectile légère, modérée ou complète est d'environ 40 % chez les hommes de 40 ans et atteint près de 70 % à l'âge de 70 ans. Outre le vieillissement, la dysfonction érectile est associée au diabète, aux maladies vasculaires, aux troubles psychiatriques, aux troubles de la prostate, à l'utilisation de certains médicaments, tels que certains antidépresseurs, et à des problèmes testiculaires entraînant une faible concentration de testostérone. Ces problèmes physiques et affectifs peuvent entraîner une perturbation de la voie de la vasodilatation et se traduire par une incapacité à obtenir une érection (Betts et coll., 2013).

## Cancer

### *Cancer de la prostate*

Selon les Centers for Disease Control and Prevention (CDC), le cancer de la prostate est le deuxième cancer chez les hommes en matière de fréquence. Cependant, certaines formes de cancer de la prostate évoluent très lentement et peuvent ne pas nécessiter de traitement. En revanche, les formes agressives du cancer de la prostate entraînent des métastases dans des organes tels que les poumons et le cerveau. Il n'y a pas de lien entre l'hypertrophie bénigne de la prostate et le cancer de la prostate, mais les symptômes sont similaires. Le cancer de la prostate est détectable par les antécédents médicaux, une analyse sanguine ou le toucher rectal, qui permet au médecin de palper la prostate pour détecter une masse inhabituelle. Si une masse est détectée, le diagnostic de cancer est confirmé par une biopsie de la prostate (Betts et coll., 2013).

### *Le saviez-vous?*

Les antécédents familiaux sont un facteur de risque courant pour le cancer du testicule.

### *Cancer du testicule*

Le cancer du testicule commence dans le testicule. Il se manifeste le plus souvent chez les hommes de 15 à 44 ans, bien qu'il puisse être diagnostiqué à tout âge (Société canadienne du cancer, 2020). Le cancer du testicule est une maladie rare, mais traitable lorsqu'il est diagnostiqué à un stade précoce. Parmi les symptômes les plus fréquents, on observe notamment une masse indolore dans le testicule, un gonflement, une sensation de lourdeur dans le scrotum ou l'abdomen. Parfois, le cancer du testicule est découvert lors d'un bilan de fertilité. L'orchidectomie est l'intervention la plus utilisée dans le diagnostic et le traitement du cancer du testicule (Société canadienne du cancer, 2020). Pour en savoir plus sur le cancer du testicule, le diagnostic et les traitements, consulter la [page de la Société canadienne du cancer sur le cancer du testicule](#).

## Infections transmissibles sexuellement

Les termes « infection transmissible sexuellement » (ITS) et « maladie transmise sexuellement » (MTS) sont souvent utilisés de manière interchangeable. Les MTS impliquent que la maladie a été contractée par transmission sexuelle. Une maladie est un trouble de la structure ou de la fonction d'un humain, qui se traduit par des signes ou symptômes spécifiques. Une maladie doit être prise en charge, comme dans le cas du virus de l'immunodéficience humaine (qui peut



aussi se transmettre par d'autres fluides corporels, et n'est donc pas toujours contracté par transmission sexuelle). Le traitement peut impliquer des antirétroviraux ou des antiviraux (Urology Care Foundation, 2019).

### *Chlamydia*

La chlamydia est l'une des ITS les plus fréquentes. Elle est causée par des bactéries qui infectent le col de l'utérus, l'urètre et les autres organes reproducteurs. La chlamydia est facilement traitable et guérissable. Bien des personnes atteintes de chlamydia ne présentent aucun symptôme et transmettent l'infection sexuellement à leurs partenaires sans le savoir. Si des symptômes apparaissent, ils se manifestent généralement deux à six semaines après un contact sexuel avec une personne infectée. Les hommes peuvent présenter un écoulement du pénis et des démangeaisons autour de l'urètre. L'urètre est l'orifice du pénis. Les hommes peuvent également souffrir de dysurie, de polyurie, de douleurs urétrales ou d'une urétrite (Agence ontarienne de protection et de promotion de la santé, 2019; Region of Peel, 2007).

La chlamydia se transmet lors de rapports sexuels oraux, anaux ou vaginaux non protégés avec une personne infectée. La chlamydia peut se transmettre aux yeux par les mains lors d'un contact direct avec des fluides infectés. Tant que le traitement n'est pas terminé, l'infection reste active et transmissible. La chlamydia se traite par comprimés antibiotiques. En cas d'épididymite, l'hospitalisation et le traitement antibiotique par voie intraveineuse peuvent s'avérer nécessaires. Tous les partenaires sexuels des 60 derniers jours doivent être examinés, traités et informés que l'absence de symptômes ne signifie pas qu'il n'y a pas d'infection (Agence ontarienne de protection et de promotion de la santé, 2019; Region of Peel, 2007).

### *Gonorrhée (gonocoque)*

La gonorrhée est une ITS causée par des bactéries qui infectent le col de l'utérus, l'urètre et les autres organes reproducteurs. Les infections peuvent aussi toucher la gorge et l'anus. La gonorrhée est traitable et guérissable. Bien des personnes atteintes de gonorrhée ne présentent aucun symptôme et peuvent sexuellement transmettre l'infection à leurs partenaires sans le savoir. Si des symptômes apparaissent, ils se manifestent généralement deux à sept jours après un contact sexuel avec une personne infectée. Les symptômes varient en fonction de la partie du corps infectée. Les hommes peuvent avoir des écoulements blanc jaunâtre au niveau du pénis. Ils peuvent aussi présenter une dysurie, une polyurie, des douleurs testiculaires et une orchite. La gonorrhée contractée lors de rapports sexuels oraux peut causer des maux de gorge et un gonflement des ganglions (nœuds lymphatiques). Lorsque contractée lors de rapports sexuels anaux, la gonorrhée peut provoquer des démangeaisons et des écoulements au niveau de l'anus. La gonorrhée se transmet lors de rapports sexuels oraux, vaginaux ou anaux non protégés avec une personne infectée. Tant que le traitement n'est pas terminé, l'infection reste active et transmissible (Agence ontarienne de protection et de promotion de la santé, 2019a; Region of Peel, 2007).

La gonorrhée se traite par antibiotiques oraux associés à une injection intramusculaire. Il est important de terminer le traitement et de s'abstenir de toute activité sexuelle non protégée pendant au moins sept jours après le traitement. En cas d'épididymite, l'hospitalisation et le traitement antibiotique par voie intraveineuse peuvent s'avérer nécessaires. Tous les partenaires sexuels des 60 derniers jours doivent être examinés, traités et informés que l'absence de symptômes ne signifie pas qu'il n'y a pas d'infection (Agence ontarienne de protection et de promotion de la santé, 2019a; Region of Peel, 2007).

### *Maladies à déclaration obligatoire*

La chlamydia et la gonorrhée sont des maladies à déclaration obligatoire auprès du ministère de la Santé et des Soins de

longue durée. Par conséquent, les services de santé locaux appelleront le cabinet du médecin ou le patient pour s'assurer que le bon traitement a été reçu et que les partenaires sexuels ont fait l'objet d'un suivi en matière de dépistage et de traitement (Agence ontarienne de protection et de promotion de la santé, 2019a; Region of Peel, 2007). Pour en savoir plus sur les ITS et MTS telles que la chlamydia et la gonorrhée, consultez le [site Web de Santé publique Ontario](#).

## Virus du papillome humain

Le virus du papillome humain (VPH) est une autre ITS fréquente. Ce virus infecte les hommes et les femmes. Environ trois quarts des personnes sexuellement actives ont été exposées au VPH au cours de leur vie. Il existe plus de 100 souches de VPH, dont certaines pouvant causer des condylomes visibles (aussi appelés verrues génitales). Les condylomes sont généralement indolores, mais ils peuvent provoquer des démangeaisons, une gêne et être difficiles à traiter. Certaines souches de VPH causent des cancers génitaux, de l'anus, de la gorge et du col de l'utérus. Le VPH se transmet par les activités sexuelles et le contact peau à peau dans la zone génitale avec une personne infectée. Comme certaines personnes sont asymptomatiques, elles ne savent pas qu'elles ont le virus et le transmettent donc à leurs partenaires sexuels. Il existe des traitements pour les condylomes, mais il n'y a pas de remède pour le VPH (York Region Health Connect, s. d.). Pour en savoir plus sur les symptômes, les traitements et le pronostic du VPH, consultez la [fiche d'information sur le VPH de la municipalité régionale de York \(fichier PDF en anglais\)](#).

### *Vaccin contre le VPH*

Un vaccin appelé Gardasil®9 est disponible pour 9 souches de VPH. Ce vaccin aide le système immunitaire à protéger l'organisme des infections et maladies causées par le VPH (York Region Health Connection, s. d.). Pour en savoir plus sur Gardasil®9, consultez le [site Web de Gardasil®9](#).

## Virus herpès simplex

L'herpès génital est une ITS causée par le virus herpès simplex. Il existe deux types de virus herpès simplex :

- Type 1 (HSV-1), qui cause l'herpès buccal ou labial (ou les feux sauvages)
- Type 2 (HSV-2), qui cause l'herpès génital.

Ces virus sont très similaires et peuvent tous les deux provoquer des éruptions génitales ou labiales. Les symptômes comprennent la dysurie, l'hypertrophie des nœuds lymphatiques (ganglions), la myalgie, l'arthralgie et la fièvre. Une fois l'organisme infecté au virus herpès simplex, le virus demeure même après la disparition des symptômes et peut provoquer des poussées récurrentes. Lorsque le virus redevient actif, les symptômes réapparaissent, mais sont généralement moins douloureux et se résorbent plus rapidement. Les poussées récurrentes varient d'une personne à l'autre, mais elles peuvent être déclenchées par un stress émotionnel ou physique, l'exposition au soleil, des changements hormonaux, une mauvaise alimentation, des rapports sexuels, un manque de sommeil ou un affaiblissement du système immunitaire.

L'herpès se transmet par contact direct avec les plaies ou les vésicules d'une personne infectée. Le contact (et la transmission du virus) peut se faire d'organes génitaux à organes génitaux, de bouche à organes génitaux ou de bouche à bouche. L'herpès peut aussi se transmettre à la région anale. L'herpès se transmet facilement lors de contacts sexuels en présence des symptômes ou juste avant une poussée d'herpès. Une personne infectée peut transmettre l'herpès même

si elle ne présente *aucun* symptôme; c'est ce qu'on appelle l'excrétion asymptomatique. Une personne peut transmettre le virus de l'herpès à d'autres parties de son corps après avoir touché une lésion; il s'agit de l'auto-inoculation. Les doigts, les yeux et d'autres parties du corps peuvent être infectés accidentellement de cette manière. Il est recommandé de se laver les mains après avoir touché les plaies et vésicules pour éviter de propager le virus.

L'herpès ne se guérit pas. Les comprimés antiviraux, prescrits par un médecin, aident à atténuer les symptômes et à accélérer la guérison des plaies ou vésicules. Les symptômes sont traitables par des médicaments contre la douleur, des sels de bain ou des compresses froides. Il est possible d'atténuer l'inconfort en urinant dans l'eau. La zone infectée doit rester propre et sèche. Il est recommandé de porter des sous-vêtements amples en coton pour limiter l'inconfort. Tous les partenaires sexuels doivent être informés. Le seul moyen de réduire le risque de transmission de l'herpès est d'éviter le contact direct avec les lésions et d'utiliser le condom. Le condom réduit les risques, mais ne les élimine pas, car le virus peut être présent et excrété par la peau dans la région génitale (ministère de la Santé et des Soins de longue durée de l'Ontario, 2015).

Pour en savoir plus sur les symptômes, les complications, les traitements et le pronostic du virus herpès simple, consultez la [page du ministère de la Santé et des Soins de longue durée de l'Ontario sur les maladies transmises sexuellement : herpès génital](#) ou l'[index des analyses de Santé publique Ontario](#).

## Abréviations médicales relatives aux ITS

Un élément interactif ou multimédia a été exclu de cette version du texte. Vous pouvez y accéder en ligne à l'adresse suivante :

<https://ecampusontario.pressbooks.pub/medicalterminology/?p=251>.

## Termes médicaux en contexte

Un élément interactif ou multimédia a été exclu de cette version du texte. Vous pouvez y accéder en ligne à l'adresse suivante :

<https://ecampusontario.pressbooks.pub/medicalterminology/?p=251>.

## Spécialités médicales et interventions associées à l'appareil reproducteur masculin

### Vasectomie

[Regardez l'animation médicale anatomique](#) (en anglais) pour en savoir plus sur la vasectomie. Comme décrit dans cette vidéo, la vasectomie est une intervention qui consiste à retirer du scrotum une petite section des conduits déférents. De cette façon, on empêche les spermatozoïdes d'emprunter le conduit déférent (d'après Betts et coll., 2013).

### Vasectomie sans bistouri

La vasectomie sans bistouri est une intervention de remplacement de la vasectomie traditionnelle. Il s'agit d'une intervention minimalement invasive qui a l'avantage de raccourcir le temps de convalescence. Toutes les vasectomies sont réalisées par un urologue (Gentle Procedures Clinic, s. d.). Pour en savoir plus sur la vasectomie sans bistouri, visitez la page [No-Scalpel Vasectomy Procedure Info](#) de la Gentle Procedures Clinic à Toronto, en Ontario.

### Urologie

L'urologie est une subspecialité chirurgicale qui implique une formation supplémentaire dans le traitement des maladies et troubles urogénitaux masculins et féminins (Association médicale canadienne, 2018). Pour en savoir plus sur l'urologie et la formation nécessaire pour devenir urologue, consultez le [profil de l'urologie de l'Association médicale canadienne](#).

## Vocabulaire de l'appareil reproducteur masculin

### **Arthralgie**

Douleurs articulaires.

### **Glande bulbo-urétrale**

Aussi appelée glande de Cowper. Glandes sécrétant un mucus lubrifiant qui nettoie et lubrifie l'urètre avant et pendant l'éjaculation.

### **Corps caverneux du pénis**

Chacune des deux colonnes de tissu érectile dans le pénis qui se remplissent de sang lors de l'érection.

### **Corps spongieux du pénis**

Colonne de tissu érectile dans le pénis qui se remplit de sang pendant l'érection et qui entoure l'urètre pénien sur la partie ventrale du pénis.

### **Conduit déférent**

Aussi appelé canal déférent. Conduit où circulent les spermatozoïdes, lequel part de l'épididyme, passe par le cordon spermatique et se termine au conduit éjaculateur.

### **Dysurie**

Évacuation douloureuse de l'urine.

### **Conduit éjaculatoire**

Conduit qui relie l'ampoule du conduit déférent au conduit de la vésicule séminale au niveau de l'urètre prostatique.

**Épididyme**

Structure tubulaire pelotonnée, où les spermatozoïdes commencent à mûrir et sont stockés jusqu'à l'éjaculation.

**Épididymite**

Inflammation, enflure de l'épididyme.

**Gamète**

Cellule reproductrice haploïde qui apporte le matériel génétique nécessaire à la formation d'une progéniture.

**Gland du pénis**

Extrémité bulbeuse du pénis qui contient un grand nombre de terminaisons nerveuses.

**Gonadolibérine (GnRH)**

Hormone libérée par l'hypothalamus qui régule la production de l'hormone folliculostimulante et de l'hormone lutéinisante dans l'hypophyse.

**Gonade**

Organe reproducteur (testicule chez l'homme et ovaire chez la femme) qui produit les gamètes et les hormones sexuelles.

**Canal inguinal**

Ouverture dans la paroi abdominale qui relie les testicules à la cavité abdominale.

**Cellule interstitielle du testicule**

Aussi appelée cellule de Leydig. Cellule située entre le tube séminifère et le testicule, laquelle élabore la testostérone, un type de cellule interstitielle.

**Myalgie**

Douleur musculaire.

**Pénis**

Organe de copulation chez l'homme.

**Polyurie**

Évacuations fréquentes de l'urine.

**Prépuce du pénis**

Repli de peau qui forme une collerette autour du gland du pénis pour le protéger et le lubrifier.

**Prostate**

Glande en forme de beigne qui entoure l'urètre à la base de la vessie et qui contribue au liquide du sperme lors de l'éjaculation.

**Scrotum**

Poche externe de peau et de muscle qui contient les testicules.

**Sperme**

Liquide éjaculatoire composé de spermatozoïdes et de sécrétions provenant des vésicules séminales, de la prostate et des glandes bulbo-urétrales.

**Vésicule séminale**

Glande produisant le liquide séminal, qui contribue au sperme.

**Tube séminifère**

Structure tubulaire à l'intérieur du testicule où se produit la spermatogenèse.

**Cellule de Sertoli**

Aussi appelé spermatophore. Cellule qui soutient les cellules germinales dans le processus de spermatogenèse; un type de cellule de soutien.

**Spermatozoïdes**

Gamète mâle.

**Cordon spermatique**

Collection de nerfs et de vaisseaux sanguins qui alimente le testicule et contient le conduit déférent.

**Spermatide**

Spermatozoïde immature issu de la méiose II d'un spermatocyte de deuxième ordre.

**Spermatocyte**

Cellule issue de la division d'une spermatogonie et qui subit la méiose I et la méiose II pour former les spermatides.

**Spermatogenèse**

Processus de formation de nouveaux spermatozoïdes, lequel se produit dans le tube séminifère du testicule.

**Spermatogonie**

Cellule précurseur diploïde à l'origine du spermatozoïde.

**Spermiogenèse**

Processus de transformation des spermatides en spermatozoïdes au cours de la spermatogenèse.

**Testicule**

Gonade mâle.

**Orchite**

Inflammation du testicule.

**Urétrite**

Inflammation de l'urètre.

## Mettez vos connaissances à l'épreuve!

Un élément interactif ou multimédia a été exclu de cette version du texte. Vous pouvez y accéder en ligne à l'adresse suivante :

<https://ecampusontario.pressbooks.pub/medicalterminology/?p=251>.

## Références

Société canadienne du cancer. (2020). *Symptômes du cancer du testicule*. <https://cancer.ca/fr/cancer-information/cancer-types/testicular/signs-and-symptoms>

Association médicale canadienne. (2018). *Urologie*. <https://www.cma.ca/sites/default/files/2019-01/urology-fr.pdf>

CrashCourse. (2015, 9 novembre). *Reproductive system, part 2 – Male reproductive system: Crash course A&P 41*. YouTube. [https://youtu.be/-XQcnO4iX\\_U](https://youtu.be/-XQcnO4iX_U)

Gentle Procedures Clinic. (s. d). *No-Scalpel vasectomy procedure info*. <https://gentleprocedurestoronto.ca/vasectomy/no-scalpel-no-needle/>

Agence ontarienne de protection et de promotion de la santé. (2019). *Chlamydia*. Santé publique Ontario. <https://www.publichealthontario.ca/fr/diseases-and-conditions/infectious-diseases/sexually-transmitted-infections/chlamydia>

Agence ontarienne de protection et de promotion de la santé. (2019a). *Gonorrhée*. Santé publique Ontario. <https://www.publichealthontario.ca/fr/diseases-and-conditions/infectious-diseases/sexually-transmitted-infections/gonorrhea>

Ministère de la Santé et des Soins de longue durée de l'Ontario. (2015). *Sexually transmitted diseases: Genital herpes (hur-peeze)*. Publications. <http://www.health.gov.on.ca/en/public/publications/std/herpes.aspx>

Region of Peel. (2007). *Chlamydia and Gonorrhoea*. <https://www.peelregion.ca/health/talk-to-me/download/lesson-plans/lesson6-pdf/lesson6i.pdf>

Fondation Urology Care. (2019). *What are sexually transmitted infections (STIs) or diseases (STDs)?*. [https://www.urologyhealth.org/urologic-conditions/sexually-transmitted-infections#Acquired\\_Immune\\_Deficiency\\_Syndrome\\_\(AIDS\)](https://www.urologyhealth.org/urologic-conditions/sexually-transmitted-infections#Acquired_Immune_Deficiency_Syndrome_(AIDS))

York Region Health Connection. (s. d.). *Human Papillomavirus*: <https://www.york.ca/wps/wcm/connect/yorkpublic/b5158069-a667-4f43-bb25-e0449ba22caa/6052+Human+Papilloma+Virus+Fact+Sheet.pdf?MOD=AJPERES&CACHEID=b5158069-a667-4f43-bb25-e0449ba22caa>

## Description des images

**Description de la figure 9.1 :** Cette figure montre les différents organes de l'appareil reproducteur masculin. La portion du haut montre la vue latérale d'un homme, d'un pénis non circoncis et d'un pénis circoncis. La portion du bas montre une vue latérale de l'appareil reproducteur masculin et les principales parties sont identifiées. [\[Retour à la figure 9.1\]](#)

**Description de la figure 9.2 :** Ce schéma montre la structure du spermatozoïde. Les structures suivantes sont identifiées (de gauche à droite) : tête (acrosome, membrane plasmique, noyau), pièce intermédiaire (centriole, mitochondries, flagelle), pièce principale (queue) (flagelle, filament axial), pièce terminale. [\[Retour à la figure 9.2\]](#)

Sauf indication contraire, le chapitre présente du contenu adapté du manuel [Anatomy and Physiology](#) (sur [OpenStax](#)), de Betts et coll. et est utilisé sous [licence internationale CC BY 4.0](#). Téléchargez ou consultez gratuitement ce manuel à l'adresse <https://openstax.org/books/anatomy-and-physiology/pages/1-introduction>.



# 10. Appareil reproducteur féminin

## *Objectifs d'apprentissage*

- Connaître l'anatomie de l'appareil reproducteur féminin.
- Décrire les principales fonctions de l'appareil reproducteur féminin.
- Bien orthographier les termes médicaux de l'appareil reproducteur féminin et utiliser les bonnes abréviations.
- Nommer les spécialités médicales associées à l'appareil reproducteur féminin.
- Explorer les maladies, les troubles et les interventions couramment associés à l'appareil reproducteur féminin.

## **Affixes et radicaux de l'appareil reproducteur féminin**

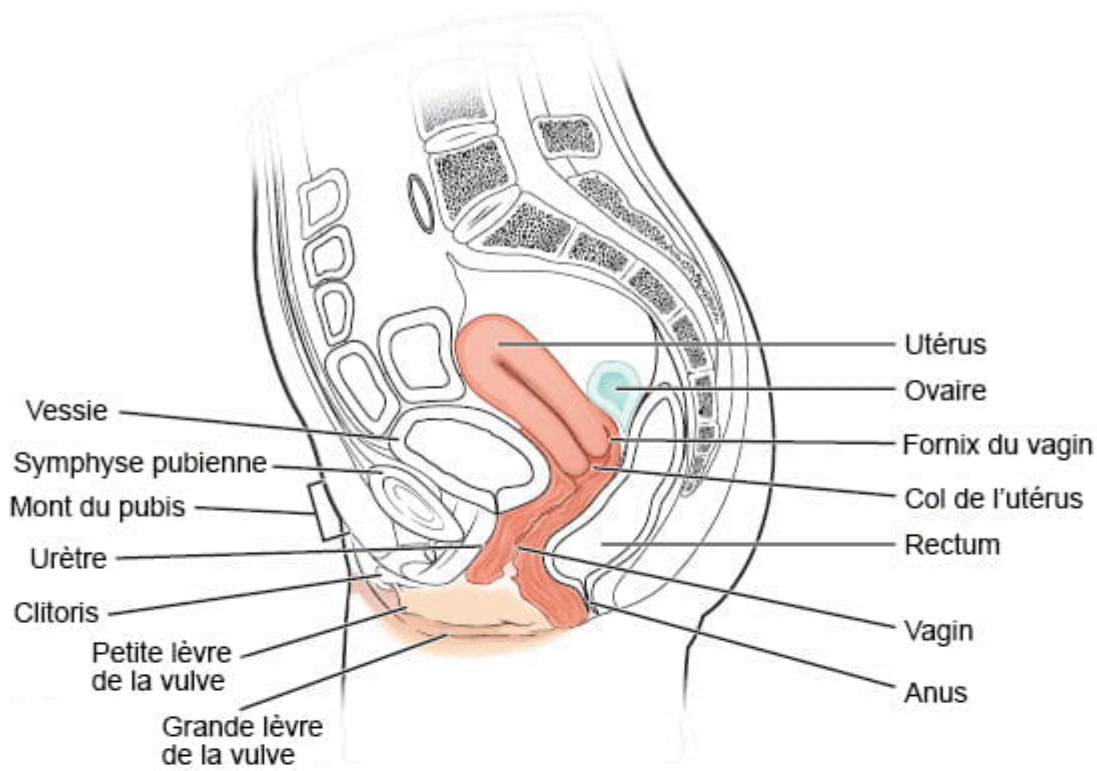
Cliquez sur les préfixes, les radicaux et les suffixes pour afficher une liste des affixes et radicaux à mémoriser pour l'appareil reproducteur féminin.

Un élément interactif ou multimédia a été exclu de cette version du texte. Vous pouvez y accéder en ligne à l'adresse suivante :

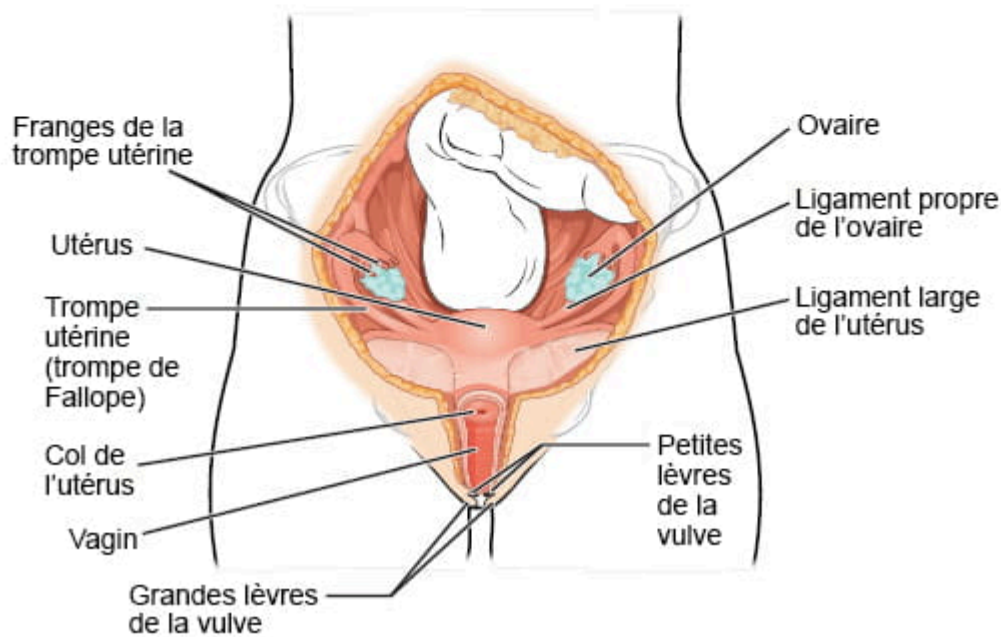
<https://ecampusontario.pressbooks.pub/medicalterminology/?p=253>.

## **Introduction à l'appareil reproducteur féminin**

L'appareil reproducteur féminin produit des gamètes et des hormones sexuelles. L'appareil reproducteur féminin assure le développement du fœtus et le présente au monde extérieur. L'appareil reproducteur féminin se trouve principalement dans la cavité pelvienne. Les ovaires sont les gonades femelles. L'ovocyte est le gamète qu'ils produisent.



(a) Appareil reproducteur féminin : vue latérale



(b) Appareil reproducteur féminin : vue antérieure

Figure 10.1 Appareil reproducteur féminin. Les principaux organes de l'appareil reproducteur féminin sont situés à l'intérieur de la cavité pelvienne. D'après Betts et coll., 2013. Sous licence [CC BY 4.0](https://creativecommons.org/licenses/by/4.0/). [\[Description de l'image\]](#)

Regardez la vidéo :



Un ou plusieurs éléments interactifs ont été exclus de cette version du texte. Vous pouvez les visualiser en ligne ici : <https://ecampusontario.pressbooks.pub/acquerirlesbasesdelaterminologiemedicale/?p=360#oembed-1>

Média 10.1. [Reproductive System, Part 1 – Female Reproductive System: Crash Course A&P #40](#) (Appareil reproducteur, partie 1 – appareil reproducteur féminin : cours accéléré en anatomie et physiologie no 40) [Vidéo en ligne]. © [CrashCourse](#), 2015.

Termes médicaux relatifs à l'appareil reproducteur féminin

Un élément interactif ou multimédia a été exclu de cette version du texte. Vous pouvez y accéder en ligne à l'adresse suivante :

<https://ecampusontario.pressbooks.pub/medicalterminology/?p=253>.

# Anatomie (structures) de l'appareil reproducteur féminin

## Organes sexuels féminins externes

Ensemble, les structures sexuelles externes de la femme forment la **vulve** :

- Le **mont du pubis** est une couche de tissu graisseux à l'avant, sur le pubis. Après la puberté, il se couvre de poils pubiens.
- Les **grandes lèvres** sont des plis de peau recouverts de poils qui commencent postérieurement au mont du pubis.
- Les **petites lèvres** sont moins charnues et plus pigmentées que les grandes lèvres, entre lesquelles elles se trouvent.
  - Bien que leur forme et leur taille varient naturellement d'une femme à l'autre, les petites lèvres servent à protéger l'urètre et l'entrée de la portion interne de l'appareil reproducteur féminin.
  - Les parties supérieures et antérieures des petites lèvres se rejoignent pour entourer le **clitoris**, un organe qui émane des mêmes cellules que le gland du pénis et est hautement innervé, ce qui le rend important pour les sensations sexuelles et l'orgasme. L'**hymen** est une fine membrane qui recouvre parfois partiellement l'orifice du **vagin**.
- L'orifice vaginal est situé entre l'orifice externe de l'urètre et l'anus. Les orifices des **glandes vestibulaires majeures** (ou glandes de Bartholin) se trouvent de part et d'autre.

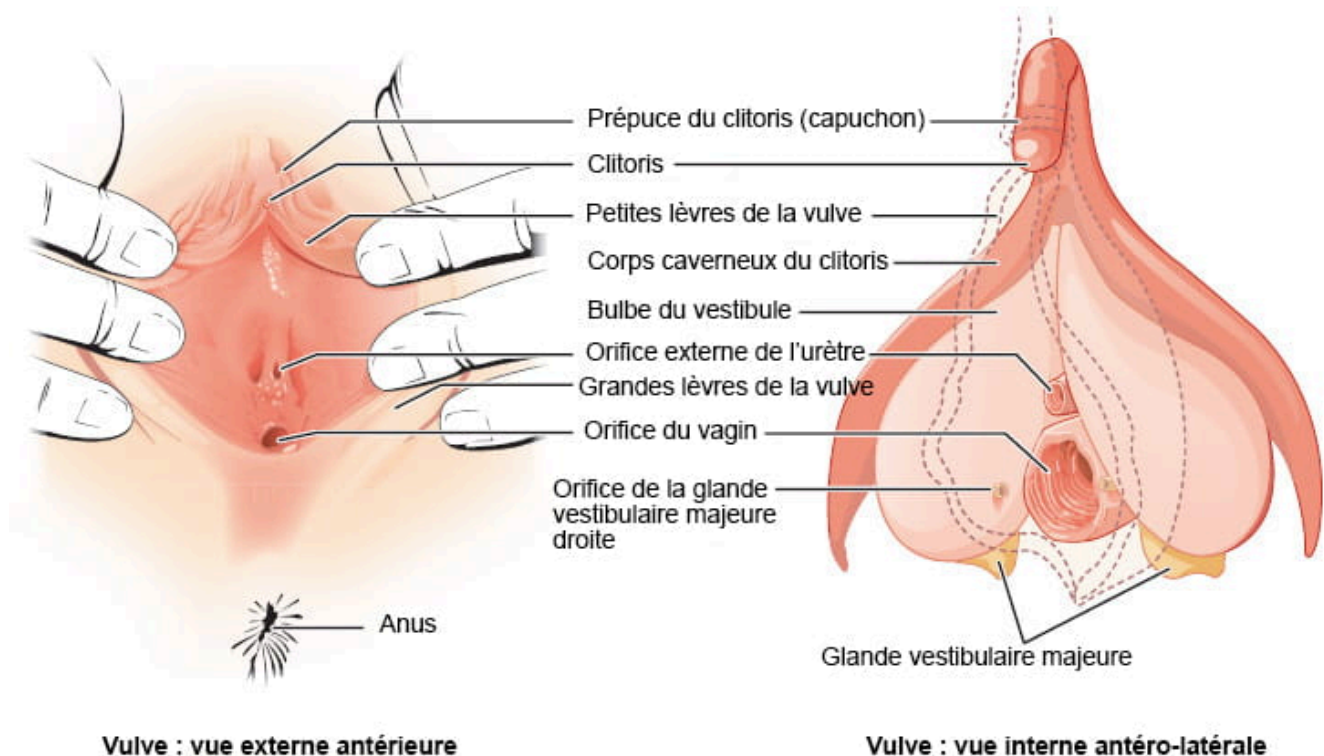


Figure 10.2 La vulve. Ensemble, les organes génitaux externes de la femme forment la vulve. D'après Betts et coll., 2013. Sous licence CC BY 4.0. [\[Description de l'image\]](#)

## Organes sexuels féminins internes

### Vagin

Le **vagin** est un canal musculaire (d'environ 10 cm de long) qui constitue l'entrée de l'appareil reproducteur interne. Le vagin est aussi la sortie de l'utérus lors des menstruations et de l'accouchement. Les parois antérieure et postérieure du vagin sont des colonnes avec des crêtes. Le fornix du vagin rejoint le col de l'utérus. Le col de l'utérus est l'ouverture de l'utérus.

Les parois du vagin comportent les couches suivantes :

- Une tunique externe fibreuse
- Une couche intermédiaire de tissu musculaire lisse
- Une muqueuse interne avec des plis transversaux, c'est-à-dire les **rides du vagin**.

Ensemble, les couches intermédiaire et interne permettent l'expansion du vagin pour permettre les rapports sexuels et l'accouchement. L'hymen, une membrane mince et perforée, peut partiellement entourer l'orifice vaginal. Les glandes vestibulaires majeures et les glandes vestibulaires mineures (situées près du clitoris) sécrètent du mucus, qui maintient la zone vestibulaire humide.

Le vagin contient une colonie normale de micro-organismes qui contribuent à la **protection** contre les infections. Il contient à la fois des bactéries pathogènes et des levures. Chez une femme en bonne santé, le type de bactéries vaginales prédominantes appartient au genre *Lactobacillus*, lesquelles sécrètent de l'acide lactique. L'acide lactique protège le vagin en maintenant un pH acide (inférieur à 4,5).

L'acide lactique, associé à d'autres sécrétions vaginales, fait du vagin un organe autonettoyant. En ce sens, les douches vaginales peuvent perturber l'équilibre normal de la flore vaginale et augmenter le risque d'infections et d'irritations chez la femme, c'est pourquoi les douches vaginales sont déconseillées. On recommande plutôt de laisser le vagin maintenir sa flore microbienne saine et normale afin de protéger l'environnement vaginal.

### Ovaires

Les **ovaires** sont les gonades femelles. Il y en a deux, un au bout de chaque trompe utérine. Un ovaire mesure 2 à 3 cm de long, soit environ la taille d'une amande. Les ovaires sont situés dans la cavité pelvienne. L'ovaire lui-même est attaché à l'utérus par le ligament propre de l'ovaire. Le stroma ovarien constitue l'essentiel de l'ovaire adulte. Les ovocytes se développent dans la couche externe de ce stroma, chacun étant entouré de cellules de soutien. Ensemble, l'ovocyte et ses cellules de soutien forment le **follicule**.

### Trompes utérines

*Le saviez-vous?*

La trompe utérine, ou trompe de Fallope, n'est pas rattachée à l'ovaire. Ce sont plutôt les franges de la trompe qui attrapent l'ovocyte, comme une balle dans un gant de baseball.

La trompe utérine est le conduit qu'emprunte l'ovocyte pour cheminer de l'ovaire à l'utérus. La trompe est très près de l'ovaire, mais n'y est pas directement rattachée.

- L'**isthme** désigne la portion étroite à l'extrémité médiane de la trompe utérine reliée à l'utérus.
- Dans sa portion distale, la trompe s'élargit pour former l'**infundibulum** et former les **franges**.
- La région centrale de la trompe, soit l'**ampoule**, est le lieu où survient souvent la fécondation.

La trompe utérine se compose de trois couches :

- Une couche externe séreuse
- Une couche moyenne de tissu musculaire lisse
- Une couche interne muqueuse.
  - En plus de ses cellules sécrétrices de mucus, la muqueuse interne contient des cellules ciliées qui battent en direction de l'utérus, ce qui produit un courant essentiel pour déplacer l'ovocyte.

## Utérus et col de l'utérus

L'**utérus** est l'organe musculaire qui nourrit et soutient le développement de l'embryon. En moyenne, il mesure environ 5 cm de large sur 7 cm de long et se divise en 3 sections.

- La partie de l'utérus supérieure par rapport à l'ouverture des trompes utérines est le **fond de l'utérus**.
- La partie centrale de l'utérus est le **corps de l'utérus**.
- Le **col de l'utérus** est la partie étroite et inférieure de l'utérus. Il fait saillie dans le vagin.
  - Le col de l'utérus produit des sécrétions de mucus qui deviennent visqueuses sous l'effet d'une concentration plasmique élevée d'œstrogène, et ces sécrétions peuvent faciliter le déplacement des spermatozoïdes dans l'appareil reproducteur.

La paroi de l'utérus se constitue de trois couches :

- **Périmètre** : couche la plus superficielle et membrane séreuse (aussi appelée périmétrium ou tunique séreuse de l'utérus).
- **Myomètre** : couche épaisse de muscle lisse responsable des contractions utérines (aussi appelée myométrium).
- **Endomètre** : couche la plus interne contenant un tissu conjonctif recouvert de tissu épithélial qui tapisse la cavité utérine. L'endomètre est le site d'implantation de l'ovule fécondé et se détache pendant la menstruation si l'ovule n'est pas fécondé.

## Vérification des connaissances

- Écrivez ou dessinez les éléments du chemin que l'**ovocyte** emprunte du début à la fin.
- Pourquoi pensez-vous que la **trompe utérine** n'est pas rattachée à l'**ovaire**?

## Physiologie (fonction) de l'appareil reproducteur féminin – Ovulation

Après l'ovulation, la trompe utérine reçoit l'ovocyte. Comme les ovocytes sont dépourvus de flagelle, ils ne peuvent pas se déplacer par eux-mêmes.

- L'élévation de la concentration d'œstrogène, qui survient au moment de l'ovulation, induit des contractions du muscle lisse sur la longueur de la trompe utérine.
- Ces contractions se produisent toutes les 4 à 8 secondes, ce qui attire l'ovocyte vers l'utérus. Grâce aux battements coordonnés des cils qui tapissent l'extérieur et la lumière de la trompe utérine, l'ovocyte est attiré à l'intérieur de la trompe.
- Une fois à l'intérieur, les contractions musculaires et le battement des cils font progresser l'ovocyte lentement vers l'utérus.
- Lorsque la fécondation a lieu, les spermatozoïdes rencontrent généralement l'ovule alors qu'il se déplace encore dans l'ampoule.

Regardez la vidéo :

Regardez cette [vidéo de MedLine Plus sur l'ovulation](#) pour observer l'ovulation et son déclenchement en réponse à la libération de FSH et de LH par l'hypophyse.

Média 10.2. L'ovulation. D'après Betts et coll., 2013. Sous licence [CC BY 4.0](#).

## Cycle menstruel

Le cycle menstruel se divise en trois phases :

1. La **phase menstruelle** est la phase où les taux d'hormones sexuelles sont bas. C'est pendant cette période que s'écoulent les saignements menstruels. La phase menstruelle dure de 2 à 7 jours, pour une durée moyenne de 5 jours.
2. La **phase proliférative** se caractérise par l'arrêt du flux menstruel et le début de la prolifération de l'endomètre. Au cours de cette phase, les hormones sexuelles fonctionnent en homéostasie pour déclencher l'ovulation vers le 14<sup>e</sup> jour d'un cycle menstruel typique de 28 jours. L'ovulation marque la fin de la phase proliférative.
3. Pendant la **phase sécrétoire**, la muqueuse endométriale se prépare à l'implantation d'un ovule fécondé. Si aucune grossesse ne survient dans un délai d'environ 10 à 12 jours, l'endomètre s'amincit pour ensuite se détacher et s'évacuer à partir du premier jour du cycle suivant.



## Activité d'identification de l'anatomie

Un élément interactif ou multimédia a été exclu de cette version du texte. Vous pouvez y accéder en ligne à l'adresse suivante :

[https://ecampusontario.pressbooks.pub/medicalterminology/?p=253.](https://ecampusontario.pressbooks.pub/medicalterminology/?p=253)

## Termes de l'appareil reproducteur féminin difficiles à décomposer en radical et affixes

Un élément interactif ou multimédia a été exclu de cette version du texte. Vous pouvez y accéder en ligne à l'adresse suivante :

[https://ecampusontario.pressbooks.pub/medicalterminology/?p=253.](https://ecampusontario.pressbooks.pub/medicalterminology/?p=253)

## Abréviations relatives à l'appareil reproducteur féminin

Un élément interactif ou multimédia a été exclu de cette version du texte. Vous pouvez y accéder en ligne à l'adresse suivante :

[https://ecampusontario.pressbooks.pub/medicalterminology/?p=253.](https://ecampusontario.pressbooks.pub/medicalterminology/?p=253)

## Maladies et troubles de l'appareil reproducteur féminin

### Cancer

#### *Cancer du sein*

Le cancer du sein se développe dans les cellules qui tapissent les conduits lactifères ou les lobules de la glande mammaire. Les signes et symptômes suivants sont certains des signes d'alerte d'un cancer du sein : nouvelle bosse dans le sein ou l'aisselle; changement de grosseur du sein; et, n'importe où sur le sein ou le mamelon, épaissement ou enflure, irritation ou creux de la peau du sein, rougeur ou peau squameuse, douleur, écoulement. Les facteurs de risque sont les antécédents familiaux de cancer du sein, l'obésité, les traitements hormonaux et les mutations des gènes liés au cancer du sein (BRCA1 ou BRCA2) (Centers for Disease Control and Prevention, s. d.; Action Cancer Ontario, s. d.).

Les options thérapeutiques sont la chimiothérapie, la radiothérapie et les interventions chirurgicales telles que la mastectomie, la biopsie, le drainage chirurgical et la mammoplastie (Centers for Disease Control and Prevention, s. d.; Action Cancer Ontario, s. d.). Pour en savoir plus sur le cancer du sein, consultez la page d'[Action Cancer Ontario sur le cancer du sein](#).

#### Cancer du col de l'utérus

Le cancer du col de l'utérus est un cancer qui évolue lentement et qui est facilement curable lorsqu'il est détecté et traité à un stade précoce. Un cancer du col de l'utérus à un stade avancé peut provoquer des saignements ou des écoulements vaginaux anormaux, tels que des saignements après les rapports sexuels. Le diagnostic se fait au moyen d'un test de Papanicolaou (ou test Pap), lequel permet de détecter les lésions précancéreuses, c'est-à-dire les changements cellulaires présents sur le col de l'utérus. Le test Pap permet de détecter le cancer du col de l'utérus à un stade précoce, soit lorsque le traitement est le plus efficace. Ce test permet seulement de dépister le cancer du col de l'utérus (Centers for Disease Control and Prevention, 2019).

Le test de détection du virus du papillome humain (VPH) recherche diverses souches du VPH, virus pouvant causer des modifications cellulaires précancéreuses. Presque tous les cancers du col de l'utérus sont causés par le VPH. Le VPH est un virus commun qui se transmet d'une personne à l'autre par contact sexuel. Au Canada, il existe le vaccin contre le VPH. L'âge de l'administration est propre à chaque province et territoire. Voir la section sur le VPH pour plus d'informations sur le vaccin contre le VPH (York Region Health Connect, s. d.). Pour en savoir plus sur le cancer du col de l'utérus, consultez la [fiche d'information sur le cancer du col de l'utérus des Centers for Disease Control and Prevention \(fichier PDF\)](#).

#### Endométriose

L'endométriose est un état anormal de l'endomètre. L'endométriose survient lorsque ce tissu se développe et s'implante en dehors de l'utérus. L'œstrogène, une hormone sexuelle féminine, provoque la croissance, le saignement et la rupture de ces lésions. Comme ces lésions sont à l'extérieur de l'utérus, elles n'ont aucun moyen de sortir de l'organisme. Elles deviennent douloureuses, enflammées et gonflées. L'inflammation provoque la formation de tissus cicatriciels autour

des organes avoisinants, ce qui peut nuire à leur fonctionnement normal et causer de la douleur (Canadian Women's Health Network, 2012).

L'endométriose apparaît généralement entre 15 et 50 ans. Parmi les signes et symptômes, notons la dysménorrhée, la lombalgie, la dyspareunie, l'irrégularité menstruelle et l'infertilité. Un tiers des femmes recevant un diagnostic d'endométriose ne présentent aucun symptôme. Le diagnostic peut impliquer une laparoscopie ou une biopsie de l'endomètre. Le traitement peut se faire par médicaments ou intervention chirurgicale, telle l'hystérectomie ou l'ovariectomie. La cause de l'endométriose est inconnue (Canadian Women's Health Network, 2012). Pour en savoir plus sur l'endométriose, consultez la [FAQ sur l'endométriose](#) sur le site du [Canadian Women's Health Network](#).

## SOPK

Le syndrome des ovaires polykystiques (ou SOPK) n'a pas d'étiologie connue, mais les chercheurs l'ont associé à une surproduction d'insuline. L'excès d'insuline dans l'organisme peut augmenter la sécrétion d'hormones mâles chez la femme. Les ovaires produisant un taux élevé d'androgènes, les ovules, au lieu d'être libérés lors de l'ovulation, se transforment en kystes, lesquels s'accumulent et grossissent. Les symptômes du SOPK les plus fréquemment observés sont l'oligoménorrhée, l'aménorrhée, la polyménorrhée, l'hypertrophie des ovaires, qui comportent de multiples petits kystes ou follicules indolores, les acrochordons, l'acanthosis nigricans, l'hirsutisme, l'amincissement des cheveux, l'acné, le gain de poids, l'anxiété, la dépression, l'hyperglycémie et l'infertilité (Canadian Women's Health Network, 2012a).

Les traitements médicamenteux, comme la pilule contraceptive ou les antiandrogènes, peuvent aider à équilibrer les hormones dans l'organisme et à atténuer certains symptômes (Canadian Women's Health Network, 2012a). Pour en savoir plus sur le SOPK, consultez l'[article du Canadian Women's Health Network sur le SOPK](#).

## Infections transmissibles sexuellement

Les termes « infection transmissible sexuellement » (ITS) et « maladie transmise sexuellement » (MTS) sont souvent utilisés de manière interchangeable. Les MTS impliquent que la maladie a été contractée par transmission sexuelle. Une maladie est un trouble de la structure ou de la fonction d'un humain, qui se traduit par des signes ou symptômes spécifiques. Une maladie doit être prise en charge, comme dans le cas du virus de l'immunodéficience humaine (qui peut aussi se transmettre par d'autres fluides corporels, et n'est donc pas toujours contracté par transmission sexuelle). Le traitement peut impliquer des antirétroviraux ou des antiviraux (Urology Care Foundation, 2019).

### Chlamydia

La **chlamydia** est l'une des ITS les plus fréquentes. Elle est causée par des bactéries qui infectent le col de l'utérus, l'urètre et les autres organes reproducteurs. La chlamydia est facilement traitable et guérissable. Bien des personnes atteintes de chlamydia ne présentent aucun symptôme et transmettent l'infection sexuellement à leurs partenaires sans le savoir. Si des symptômes apparaissent, ils se manifestent généralement deux à six semaines après un contact sexuel avec une personne infectée. Bien que les femmes soient le plus souvent asymptomatiques, elles peuvent éprouver une cervicite. Chez la femme, sans traitement, la chlamydia peut mener à l'infection génitale haute (IGH), laquelle peut causer des dommages permanents aux organes reproducteurs et l'infertilité (Sexually Transmitted Infections [STIs] Chlamydia, 2018; Chlamydia and Gonorrhoea, s. d.).

La chlamydia se transmet lors de rapports sexuels oraux, anaux ou vaginaux non protégés avec une personne infectée.

La chlamydia peut se transmettre aux yeux par les mains lors d'un contact direct avec des fluides infectés. Tant que le traitement n'est pas terminé, l'infection reste active et transmissible. La chlamydia se traite par comprimés antibiotiques. En cas d'épididymite, l'hospitalisation et le traitement antibiotique par voie intraveineuse peuvent s'avérer nécessaires. Tous les partenaires sexuels des 60 derniers jours doivent être examinés, traités et informés que l'absence de symptômes ne signifie pas qu'il n'y a pas d'infection (Agence ontarienne de protection et de promotion de la santé, 2019; Region of Peel, 2007).

## Gonorrhée (gonocoque)

La gonorrhée est une ITS causée par des bactéries qui infectent le col de l'utérus, l'urètre et les autres organes reproducteurs. Les infections peuvent aussi toucher la gorge et l'anus. La gonorrhée est traitable et guérissable. Bien des personnes atteintes de gonorrhée ne présentent aucun symptôme et peuvent sexuellement transmettre l'infection à leurs partenaires sans le savoir. Si des symptômes apparaissent, ils se manifestent généralement deux à sept jours après un contact sexuel avec une personne infectée. Les symptômes varient en fonction de la partie du corps infectée. Les femmes peuvent présenter des saignements vaginaux anormaux, des pertes ou une dysurie. Chez la femme, sans traitement, la gonorrhée peut entraîner une infection génitale haute et des complications relatives à la fertilité, comme les grossesses ectopiques. La gonorrhée contractée lors de rapports sexuels oraux peut causer des maux de gorge et un gonflement des ganglions (nœuds lymphatiques). Lorsque contractée lors de rapports sexuels anaux, la gonorrhée peut provoquer des démangeaisons et des écoulements au niveau de l'anus. La gonorrhée se transmet lors de rapports sexuels oraux, vaginaux ou anaux non protégés avec une personne infectée. Tant que le traitement n'est pas terminé, l'infection reste active et transmissible (Agence ontarienne de protection et de promotion de la santé, 2019a; Region of Peel, 2007).

La gonorrhée se traite par antibiotiques oraux associés à une injection intramusculaire. Il est important de terminer le traitement et de s'abstenir de toute activité sexuelle non protégée pendant au moins sept jours après le traitement. Tous les partenaires sexuels des 60 derniers jours doivent être examinés, traités et informés que l'absence de symptômes ne signifie pas qu'il n'y a pas d'infection (Agence ontarienne de protection et de promotion de la santé, 2019a; Region of Peel, 2007).

### *Maladies à déclaration obligatoire*

La chlamydia et la gonorrhée sont des maladies à déclaration obligatoire auprès du ministère de la Santé et des Soins de longue durée. Par conséquent, les services de santé locaux appelleront le cabinet du médecin ou la patiente pour s'assurer que le bon traitement a été reçu et que les partenaires sexuels ont fait l'objet d'un suivi en matière de dépistage et de traitement (Agence ontarienne de protection et de promotion de la santé, 2019a; Region of Peel, 2007). Pour en savoir plus sur les ITS et MTS telles que la chlamydia et la gonorrhée, consultez la [page de Santé publique Ontario sur les infections transmissibles sexuellement](#).

## Virus du papillome humain

Le virus du papillome humain (VPH) est une ITS fréquente. Ce virus infecte les hommes et les femmes. Près des trois quarts des personnes sexuellement actives ont été exposées au VPH au cours de leur vie. Il existe plus de 100 souches de VPH, dont certaines pouvant causer des condylomes visibles (aussi appelés verrues génitales). Les condylomes sont généralement indolores, mais ils peuvent provoquer des démangeaisons, une gêne et être difficiles à traiter. Certaines

souches de VPH causent des cancers génitaux, de l'anus, de la gorge et du col de l'utérus. Le VPH se transmet par les activités sexuelles et le contact peau à peau dans la zone génitale avec une personne infectée. Comme certaines personnes sont asymptomatiques, elles ne savent pas qu'elles ont le virus et le transmettent donc à leurs partenaires sexuels. Il existe des traitements pour les condylomes, mais il n'y a pas de remède pour le VPH (York Region Health Connect, s. d.). Pour en savoir plus sur les symptômes, les traitements et le pronostic du VPH, consultez la [fiche d'information sur le VPH de la municipalité régionale de York \(fichier PDF en anglais\)](#).

### Vaccin contre le VPH

Un vaccin appelé Gardasil@9 est disponible pour 9 souches de VPH. Ce vaccin aide le système immunitaire à protéger l'organisme des infections et maladies causées par le VPH (York Region Health Connection, s. d.). Pour en savoir plus sur Gardasil@9, consultez le [site Web de Gardasil@9](#).

### Virus herpès simplex

L'herpès génital est une ITS causée par le virus herpès simplex. Il existe deux types de virus herpès simplex :

- Type 1 (HSV-1), qui cause l'herpès buccal ou labial (ou les feux sauvages)
- Type 2 (HSV-2), qui cause l'herpès génital.

Ces virus sont très similaires et peuvent tous les deux provoquer des éruptions génitales ou labiales. Les symptômes comprennent la dysurie, l'hypertrophie des nœuds lymphatiques (ganglions), la myalgie, l'arthralgie et la fièvre. Une fois l'organisme infecté au virus herpès simplex, le virus demeure même après la disparition des symptômes et peut provoquer des poussées récurrentes. Entre les poussées, le virus reste dans l'organisme. Lorsque le virus redevient actif, les symptômes réapparaissent, mais sont généralement moins douloureux et se résorbent plus rapidement. Les poussées récurrentes varient d'une personne à l'autre, mais elles peuvent être déclenchées par un stress émotionnel ou physique, l'exposition au soleil, des changements hormonaux, une mauvaise alimentation, des rapports sexuels, un manque de sommeil ou un affaiblissement du système immunitaire (ministère de la Santé et des Soins de longue durée de l'Ontario, 2015).

L'herpès se transmet par contact direct avec les plaies ou les vésicules d'une personne infectée. Le contact (et la transmission du virus) peut se faire d'organes génitaux à organes génitaux, de bouche à organes génitaux ou de bouche à bouche. L'herpès peut aussi se transmettre à la région anale. L'herpès se transmet facilement lors de contacts sexuels en présence des symptômes ou juste avant une poussée d'herpès. Une personne infectée peut transmettre l'herpès même si elle ne présente *aucun* symptôme; c'est ce qu'on appelle l'excrétion asymptomatique. Une personne peut transmettre le virus de l'herpès à d'autres parties de son corps après avoir touché une lésion; il s'agit de l'auto-inoculation. Les doigts, les yeux et d'autres parties du corps peuvent être infectés accidentellement de cette manière. Il est recommandé de se laver les mains après avoir touché les plaies et vésicules pour éviter de propager le virus (ministère de la Santé et des Soins de longue durée de l'Ontario, 2015).

L'herpès ne se guérit pas. Les comprimés antiviraux, prescrits par un médecin, aident à atténuer les symptômes et à accélérer la guérison des plaies ou vésicules. Les symptômes sont traitables par des médicaments contre la douleur, des sels de bain ou des compresses froides. Il est possible d'atténuer l'inconfort en urinant dans l'eau. La zone infectée doit rester propre et sèche. Il est recommandé de porter des sous-vêtements amples en coton pour limiter l'inconfort. Tous les partenaires sexuels doivent être informés. Le seul moyen de réduire le risque de transmission de l'herpès est d'éviter le contact direct avec les lésions et d'utiliser le condom. Le condom réduit les risques, mais ne les élimine pas, car le

virus peut être présent et excrété par la peau dans la région génitale (ministère de la Santé et des Soins de longue durée de l'Ontario, 2015).

Pour en savoir plus sur les symptômes, les complications, les traitements et le pronostic du virus herpès simplex, consultez la [page du ministère de la Santé et des Soins de longue durée de l'Ontario sur les maladies transmises sexuellement : herpès génital](#) ou l'[index des analyses de Santé publique Ontario](#).

## Abréviations relatives à l'appareil reproducteur féminin

Un élément interactif ou multimédia a été exclu de cette version du texte. Vous pouvez y accéder en ligne à l'adresse suivante :

<https://ecampusontario.pressbooks.pub/medicalterminology/?p=253>.

## Termes médicaux en contexte

Un élément interactif ou multimédia a été exclu de cette version du texte. Vous pouvez y accéder en ligne à l'adresse suivante :

<https://ecampusontario.pressbooks.pub/medicalterminology/?p=253>.

Un élément interactif ou multimédia a été exclu de cette version du texte. Vous pouvez y accéder en ligne à l'adresse suivante :

<https://ecampusontario.pressbooks.pub/medicalterminology/?p=253>.

Un élément interactif ou multimédia a été exclu de cette version du texte. Vous pouvez y accéder en ligne à l'adresse suivante :

<https://ecampusontario.pressbooks.pub/medicalterminology/?p=253>.

## Spécialités médicales et interventions associées à l'appareil reproducteur féminin

### Gynécologie

Les gynécologues sont des spécialistes de la gynécologie, une discipline qui s'attarde au diagnostic, aux traitements, à la prise en charge et à la prévention des maladies et troubles de l'appareil reproducteur féminin. L'obstétrique est une spécialité qui vise à prodiguer des soins pendant la grossesse, l'accouchement et le post-partum. Les autres surspécialités de la santé des femmes sont la contraception, l'endocrinologie de la reproduction, l'infertilité, la gynécologie des adolescentes, l'endoscopie et l'oncologie gynécologique (Association médicale canadienne, 2018). Pour en savoir plus sur l'obstétrique et la gynécologie, consultez la page [Profils des spécialités de l'Association médicale canadienne – Obstétrique et gynécologie \(fichier PDF\)](#).

### Hystérectomie

L'hystérectomie est pratiquée pour traiter ou déterminer le stade de certains cancers de l'appareil reproducteur féminin, les affections précancéreuses du col de l'utérus et certaines affections non cancéreuses qui n'ont pas répondu à d'autres formes de traitement. Il existe trois types d'hystérectomie :

- **L'hystérectomie totale** consiste à enlever l'utérus et le col de l'utérus.
- **L'hystérectomie subtotale** consiste à enlever uniquement l'utérus.
- **L'hystérectomie radicale** consiste à enlever l'utérus, le col de l'utérus, une partie du vagin et certains ligaments.

Parfois, les ovaires et les trompes utérines sont retirés au moment de l'hystérectomie. La salpingo-ovariectomie bilatérale (SBO) consiste en l'ablation des deux ovaires et deux trompes utérines. La salpingo-ovariectomie unilatérale consiste à enlever l'ovaire et la trompe d'un seul côté (Société canadienne du cancer, 2020). Pour en savoir plus sur l'hystérectomie, consultez la [page de la Société canadienne du cancer sur l'hystérectomie](#).

## Vocabulaire de l'appareil reproducteur féminin

### **Acanthosis nigricans**

Trouble caractérisé par l'hyperpigmentation et l'épaississement de la peau du cou, de l'aîne, des aisselles ou des plis cutanés.

### **Acrochordon**



Petite masse cutanée de la taille d'une goutte d'eau qui peut atteindre la grosseur d'un raisin sec et qui se trouve généralement sous les aisselles ou dans la région du cou.

**Aménorrhée**

Absence de saignements menstruels.

**Androgène**

Hormone mâle.

**Antiandrogènes**

Groupe de médicaments qui neutralisent les effets des hormones mâles.

**Antibiotique**

Médicament qui combat les infections bactériennes.

**Antirétroviraux**

Groupe de médicaments qui agissent contre la réplication virale.

**Antiviraux**

Groupe de médicaments qui agissent efficacement contre un virus.

**Asymptomatique**

Qui ne présente aucun symptôme.

**Auto-inoculation**

Autodissémination d'un germe ailleurs sur le corps.

**Aisselle**

Face inférieure de la jonction du bras et du thorax.

**Glande vestibulaire majeure**

Aussi appelée glande de Bartholin. Elle sécrète le mucus permettant de maintenir la zone vestibulaire humide.

**Bilatéral**

Qui concerne les deux côtés du corps.

**Douche vaginale**

Lavage du vagin avec un liquide.

**Dysménorrhée**

Menstruations douloureuses.

**Dyspareunie**

Rapports sexuels douloureux.

**Dysurie**

Évacuation douloureuse de l'urine.

**Endocrinologie**

L'étude des glandes endocrines et des hormones.

**Endomètre**

Couche la plus interne contenant un tissu conjonctif recouvert de tissu épithélial qui tapisse la cavité utérine. L'endomètre sert de lieu d'implantation de l'ovule fécondé. Il se dégrade et s'évacue pendant la menstruation lorsqu'aucun ovule n'est fécondé.

**Endoscopie**

Méthode de visualisation interne.

**Fornix du vagin**

Partie supérieure du vagin.

**Gamète**

Cellule reproductrice haploïde qui apporte le matériel génétique nécessaire à la formation d'une progéniture.

**Gynécologue**

Spécialiste de l'étude et du traitement de l'appareil reproducteur féminin.

**Gynécologie**

L'étude de l'appareil reproducteur féminin.

**Hirsutisme**

Excès de poils sur tout le corps.

**Homéostasie**

Processus biologique qui mène à un équilibre stable.

**Hystérectomie**

Ablation chirurgicale de l'utérus.

**Inférieur**

Qui se situe en dessous.

**Intramusculaire**

Relatif à l'intérieur du muscle.

**Laparoscopie**

Méthode de visualisation des organes de la cavité abdominale.

**Lombalgie**

Aussi appelée lumbago. Douleur au bas du dos.

**Mammoplastie**

Aussi appelée plastie mammaire. Réparation chirurgicale du sein, en particulier après une mastectomie.

**Mastectomie**

Ablation d'un ou des deux seins ou excision de tissu mammaire.

**Oligoménorrhée**

Menstruations peu fréquentes ou irrégulières. Aussi appelée spanioménorrhée.

**Ovocyte**

Gamète femelle.

**Ovariectomie**

Ablation chirurgicale d'un ou des deux ovaires.

**Polyménorrhée**

Saignements menstruels abondants.

**Polyurie**

Évacuations fréquentes de l'urine.

**Proliférer**

Se reproduire rapidement.

**Post-partum**

Période suivant directement l'accouchement.

**Supérieur**

Relatif à ce qui est au-dessus.

**Unilatéral**

Qui concerne un côté du corps.

**Urétrite**

Inflammation de l'urètre.

**Mettez vos connaissances à l'épreuve!**

Un élément interactif ou multimédia a été exclu de cette version du texte. Vous pouvez y accéder en ligne à l'adresse suivante :

<https://ecampusontario.pressbooks.pub/medicalterminology/?p=253>.

## Références

Association médicale canadienne. (2018, août). *Obstétrique et gynécologie*. Profils des spécialités de l'Association médicale canadienne. <https://www.cma.ca/sites/default/files/2019-01/obgyn-fr.pdf>

Canadian Women's Health Network. (2012). *Endometriosis*. <http://www.cwhn.ca/en/node/40779>

Canadian Women's Health Network. (2012a). *Polycystic ovary syndrome (PCOS)*. <http://www.cwhn.ca/en/node/44804>

Action Cancer Ontario. (s. d.). *Cancer du sein*. Santé Ontario. <https://www.cancercareontario.ca/fr/types-de-cancer/cancer-du-sein>

Centers for Disease Control and Prevention. (s. d.). *Breast cancer: What you need to know*. CDC: Cancer. <https://www.cdc.gov/cancer/breast/pdf/breastcancerfactsheet.pdf>

Centers for Disease Control and Prevention. (2019, janvier). *Cervical cancer: Inside knowledge about gynecologic cancer*. CDC: Cancer. [https://www.cdc.gov/cancer/cervical/pdf/cervical\\_facts.pdf?src=SocialMediaToolkits](https://www.cdc.gov/cancer/cervical/pdf/cervical_facts.pdf?src=SocialMediaToolkits)

CrashCourse. (2015, octobre). *Reproductive system, part 1 – female reproductive system: Crash course A&P #40* [Vidéo]. YouTube. <https://www.youtube.com/watch?v=RFDatCchpus>

Agence ontarienne de protection et de promotion de la santé. (2019). *Chlamydia*. Santé publique Ontario. <https://www.publichealthontario.ca/fr/diseases-and-conditions/infectious-diseases/sexually-transmitted-infections/chlamydia>

Ministère de la Santé et des Soins de longue durée de l'Ontario. (2015). *Sexually transmitted diseases: Genital herpes (hur-peez)*. Publications. <http://www.health.gov.on.ca/en/public/publications/std/herpes.aspx>

Agence ontarienne de protection et de promotion de la santé. (2019a). *Gonorrhée*. Santé publique Ontario. <https://www.publichealthontario.ca/fr/diseases-and-conditions/infectious-diseases/sexually-transmitted-infections/gonorrhea>

Region of Peel. (2007). *Chlamydia and Gonorrhoea*. <https://www.peelregion.ca/health/talk-to-me/download/lesson-plans/lesson6-pdf/lesson6i.pdf>

Fondation Urology Care. (2019). *What are sexually transmitted infections (STIs) or diseases (STDs)*. Fondation Urology Care: Urologic Conditions. [https://www.urologyhealth.org/urologic-conditions/sexually-transmitted-infections#Acquired\\_Immune\\_Deficiency\\_Syndrome\\_\(AIDS\)](https://www.urologyhealth.org/urologic-conditions/sexually-transmitted-infections#Acquired_Immune_Deficiency_Syndrome_(AIDS))

York Region Health Connection. (s. d.). *Human Papillomavirus*. <https://www.york.ca/wps/wcm/connect/yorkpublic/b5158069-a667-4f43-bb25-e0449ba22caa/6052+Human+Papilloma+Virus+Fact+Sheet.pdf?MOD=AJPERES&CACHEID=b5158069-a667-4f43-bb25-e0449ba22caa>

## Description des images

**Description de la figure 10.1 :** Cette figure montre les structures et différents organes de l'appareil reproducteur féminin. La portion supérieure de la figure montre une vue latérale, où les structures suivantes sont identifiées (dans le sens horaire à partir du haut à droite) : utérus, ovaire, fornix du vagin, col de l'utérus, rectum, vagin, anus, grande lèvre,

petite lèvre, clitoris, urètre, mont du pubis, symphyse pubienne, vessie. La portion inférieure de la figure montre la vue antérieure, où les structures suivantes sont identifiées (dans le sens horaire à partir du haut à droite) : ovaire, ligament propre de l'ovaire, ligament large de l'utérus, petites lèvres, grandes lèvres, vagin, col de l'utérus, trompe utérine, utérus, franges de la trompe utérine. [\[Retour à la figure 10.1\]](#)

**Description de la figure 10.2 :** Cette figure montre les parties de la vulve. La moitié droite de la figure montre la vue antérieure externe; et la moitié gauche, la vue interne antéro-latérale. Les principales parties sont identifiées (de haut en bas) : prépuce du clitoris, clitoris, petite lèvre, corps caverneux du clitoris, bulbe du vestibule, orifice externe de l'urètre, grande lèvre, orifice du vagin, orifice de la glande vestibulaire majeure droite, glandes vestibulaires majeures, anus. [\[Retour à la figure 10.2\]](#)

Sauf indication contraire, ce chapitre présente du contenu adapté du manuel [Anatomy and Physiology](#) (sur [OpenStax](#)), de Betts et coll., et est utilisé sous la [licence internationale CC BY 4.0](#). Téléchargez ou consultez gratuitement le manuel à l'adresse <https://openstax.org/books/anatomy-and-physiology/pages/1-introduction>.

## II. Obstétrique

### *Objectifs d'apprentissage*

- Nommer les principaux processus en obstétrique.
- Décrire la spécialité de l'obstétrique.
- Bien orthographier les termes médicaux utilisés en obstétrique et utiliser les bonnes abréviations.
- Nommer les spécialités médicales associées à l'obstétrique.
- Explorer les complications et les interventions couramment associées à l'obstétrique.

### **Affixes et radicaux relatifs à l'obstétrique**

Cliquez sur les préfixes, les radicaux et les suffixes pour afficher une liste des affixes et radicaux à mémoriser pour l'obstétrique.

Un élément interactif ou multimédia a été exclu de cette version du texte. Vous pouvez y accéder en ligne à l'adresse suivante :

<https://ecampusontario.pressbooks.pub/medicalterminology/?p=1266>.

### **Introduction à l'obstétrique**

L'obstétrique est une spécialité qui s'intéresse à la mère et au fœtus pendant la grossesse, l'accouchement et le post-partum immédiat. Les obstétriciens étudient l'obstétrique et la gynécologie et sont appelés obstétricien-gynécologue ou obstétricienne-gynécologue.

Regardez la vidéo :



Un ou plusieurs éléments interactifs ont été exclus de cette version du texte. Vous pouvez les visualiser en ligne ici : <https://ecampusontario.pressbooks.pub/acquerirlesbasesdelaterminologiemedicale/?p=364#oembed-1>

Média 11.1. [Reproductive System, Part 4 – Pregnancy & Development: Crash Course A&P #43](#) (Appareil reproducteur, partie 4 : cours accéléré en anatomie et physiologie no 43) [Vidéo en ligne]. © [CrashCourse](#), 2015.

Termes médicaux relatifs à l'obstétrique

Un élément interactif ou multimédia a été exclu de cette version du texte. Vous pouvez y accéder en ligne à l'adresse suivante :

<https://ecampusontario.pressbooks.pub/medicalterminology/?p=1266>.

## Fécondation

La **fécondation** se produit lorsqu'un spermatozoïde et un ovocyte (ovule) se combinent. Chacune de ces cellules reproductrices étant une cellule haploïde contenant la moitié du matériel génétique nécessaire à la formation d'un être humain, leur combinaison crée une cellule diploïde. Cette nouvelle cellule est le zygote.

La plupart du temps, un seul ovule se libère pendant le cycle ovulatoire.

- Dans environ 1 % des cycles ovulatoires, deux ovules sont libérés et fécondés.
  - Dans un tel cas, deux zygotes se forment, s'implantent et se développent, ce qui donne lieu à la naissance de **jumeaux dizygotes (ou faux jumeaux)**. Comme les jumeaux dizygotes sont issus de deux ovules fécondés par deux spermatozoïdes, ils ne sont pas plus identiques que des frères et sœurs nés à des moments différents.
- Plus rarement, dans les premiers stades du développement, un zygote peut se diviser en deux pour former deux embryons distincts. Cette division donne lieu à la naissance de **jumeaux monozygotes (ou jumeaux identiques)**.

Une grossesse à terme dure environ 270 jours (environ 38,5 semaines) de la conception à la naissance. Comme il est plus facile de se souvenir du premier jour de la dernière menstruation que d'estimer la date de conception, les obstétriciens fixent la date prévue d'accouchement à 284 jours (environ 40,5 semaines) à partir de la dernière menstruation. Ce calcul suppose que la conception a eu lieu le 14<sup>e</sup> jour du cycle menstruel, ce qui est généralement une bonne approximation. Les 40 semaines d'une grossesse moyenne sont généralement divisées en 3 trimestres, chacun étant d'environ 13 semaines. Étant de la taille d'un poing avant la grossesse, l'utérus grossit considérablement aux deuxième et troisième trimestres pour accommoder le fœtus en développement, ce qui entraîne des changements anatomiques chez la mère.

## Les stades de l'accouchement

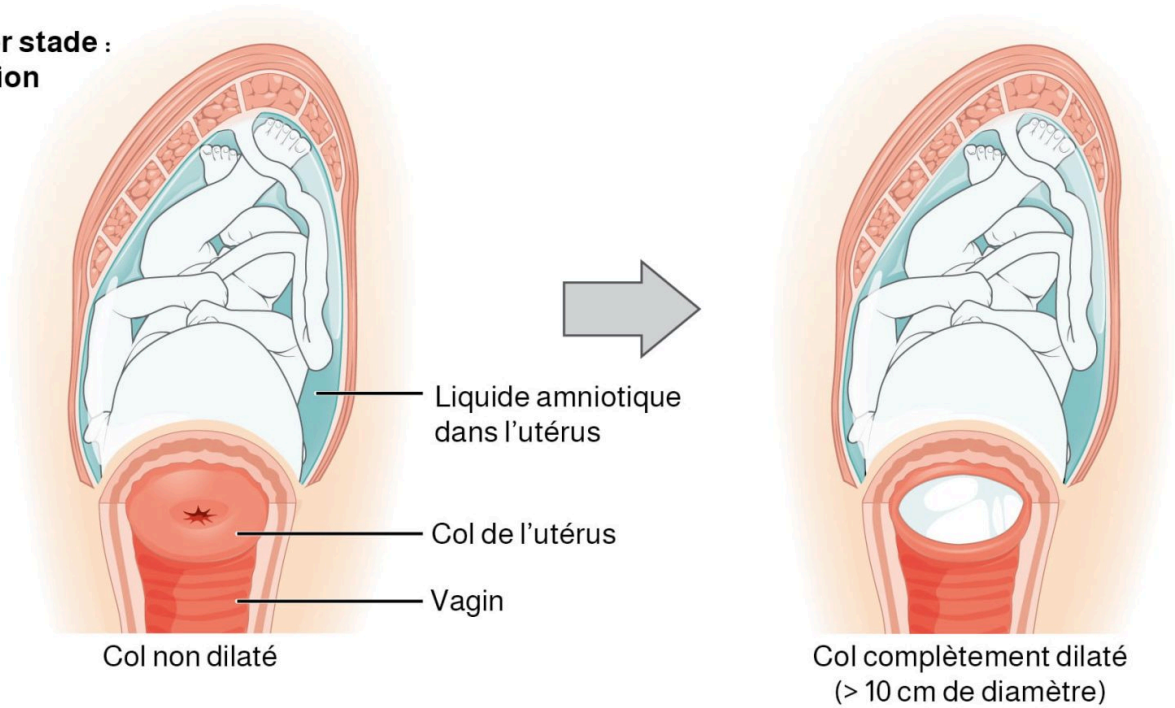
Le processus de l'accouchement se divise en trois stades (voir [figure 11.1](#)) :

- dilatation du col de l'utérus
- expulsion du nouveau-né
- expulsion du placenta

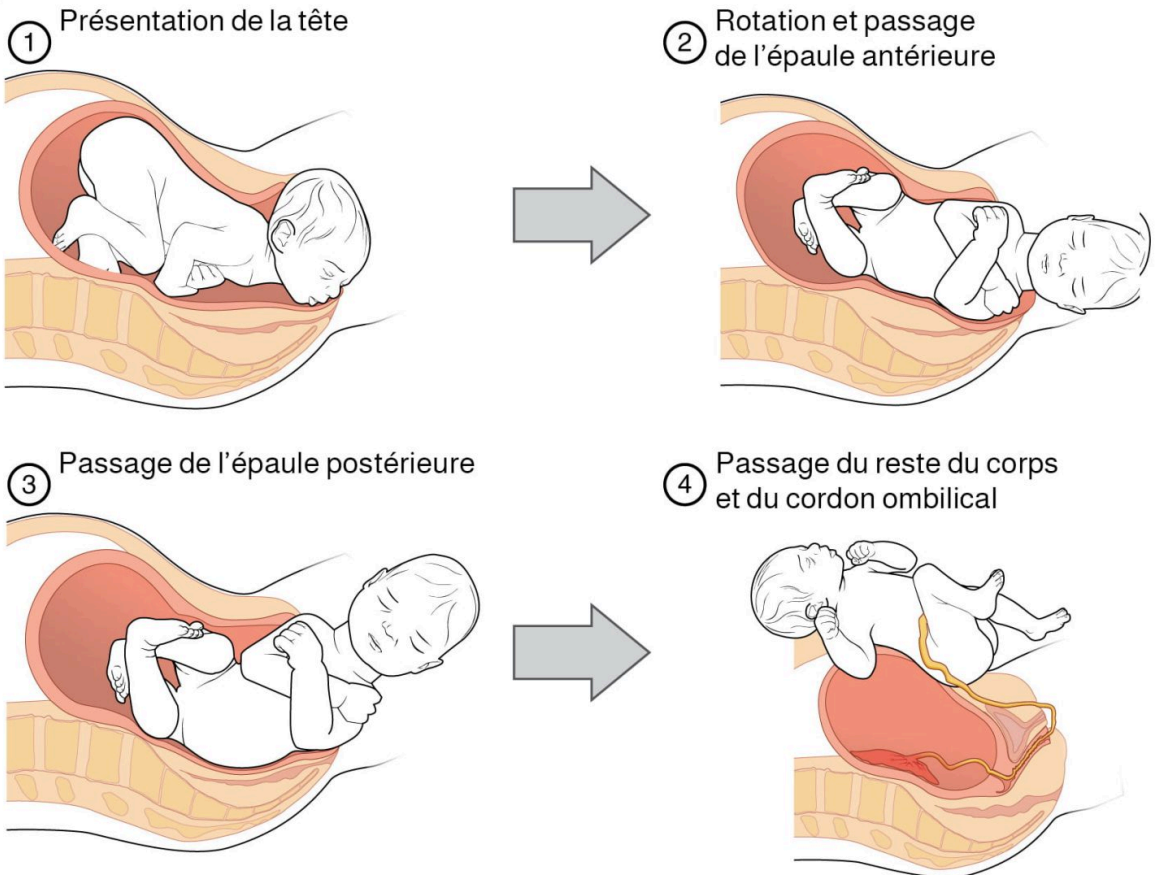
Pour qu'un accouchement vaginal puisse avoir lieu, le col de l'utérus doit se dilater complètement jusqu'à un diamètre de 10 cm, ce qui permet la sortie de la tête du nouveau-né. La dilatation est le plus long stade du travail. Ce stade dure généralement de 6 à 12 heures. Toutefois, la durée étant très variable, la dilatation peut se compter en minutes, en heures ou en jours, selon que la mère a déjà accouché auparavant ou non. Lors des accouchements suivants, la dilatation tend à se faire plus rapidement.



**Premier stade :  
Dilatation**



**Deuxième stade :  
Naissance**



**Troisième stade :  
Expulsion  
du placenta**

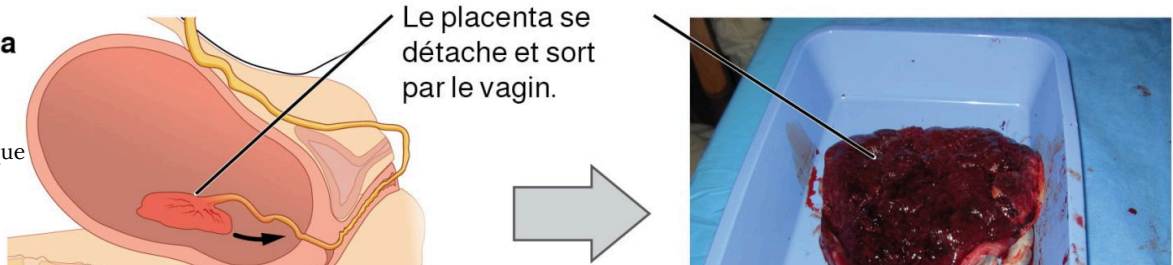

Figure 11.1 Stades de l'accouchement. Les stades de l'accouchement se divisent comme suit : premier stade, dilatation du col; deuxième stade, dilatation complète du col et expulsion du nouveau-né; troisième stade, expulsion du placenta et des membranes fœtales. (La position de l'épaule du nouveau-né est décrite par rapport à la mère.) D'après Betts et coll., 2013. Sous licence [CC BY 4.0](#). [[Description de l'image](#)]

## Vérification des connaissances

- Comment la **date prévue d'accouchement** est-elle déterminée?
- Expliquez la différence entre une **grossesse monozygote** et une **grossesse dizygote**.

## L'homéostasie chez le nouveau-né : indice d'Apgar

### *Le saviez-vous?*

L'indice d'Apgar a été proposé en 1952 par la docteure Virginia Apgar pour évaluer l'effet de l'anesthésie sur les nouveau-nés et les mères pendant le travail.

Dans les minutes suivant la naissance, le nouveau-né doit subir des changements systémiques spectaculaires pour pouvoir survivre en dehors de l'utérus. L'obstétricien, la sage-femme ou l'infirmière peut évaluer l'état du nouveau-né en déterminant l'**indice d'Apgar**. L'indice d'Apgar a été proposé en 1952 par la docteure Virginia Apgar, anesthésiste, comme méthode d'évaluation des effets sur le nouveau-né de l'anesthésie administrée à la mère pendant le travail. Les prestataires de soins de santé l'utilisent désormais pour évaluer le bien-être général du nouveau-né, que des analgésiques ou des anesthésiques aient été utilisés ou non.

Pour calculer l'indice d'Apgar, on attribue un score de 0, 1 ou 2 à chacun des cinq critères : coloration de la peau, fréquence cardiaque, réflexe, tonus musculaire et respiration. L'indice est évalué à 1 minute après la naissance et de nouveau à 5 minutes après la naissance. Chaque fois que les scores sont relevés, les cinq scores sont additionnés. Un score élevé (sur un total de 10) indique que le bébé a bien réussi sa transition, tandis qu'un score plus bas indique que le bébé est peut-être en détresse.

La technique pour déterminer l'indice d'Apgar est facile et rapide et est indolore pour le nouveau-né. De plus, seul un stéthoscope est nécessaire. Un moyen pratique de se souvenir des cinq critères d'évaluation est d'utiliser la méthode mnémotechnique APGAR :

- **A**spect (couleur de la peau)
- **P**ouls (fréquence cardiaque)
- **G**rimace (réflexe)
- **A**ctivité (tonus musculaire)
- **R**espiration

Des cinq critères d'Apgar, la fréquence cardiaque et la respiration sont les plus critiques. Un mauvais score pour l'une ou l'autre de ces mesures peut indiquer la nécessité d'une attention médicale immédiate pour réanimer ou stabiliser le nouveau-né. En général, à 5 minutes, tout indice de moins de 7 indique qu'une assistance médicale peut être nécessaire. Un indice de moins de 5 indique une situation d'urgence. Normalement, un nouveau-né obtient un score intermédiaire de 1 pour certains critères d'Apgar et passe à un score de 2 à l'évaluation à 5 minutes. Un indice de 8 ou plus est normal.

## Termes associés à l'obstétrique difficiles à décomposer en radical et affixes

Un élément interactif ou multimédia a été exclu de cette version du texte. Vous pouvez y accéder en ligne à l'adresse suivante :

<https://ecampusontario.pressbooks.pub/medicalterminology/?p=1266>.

## Abréviations relatives à l'obstétrique

Un élément interactif ou multimédia a été exclu de cette version du texte. Vous pouvez y accéder en ligne à l'adresse suivante :

<https://ecampusontario.pressbooks.pub/medicalterminology/?p=1266>.

## Termes médicaux en contexte

Un élément interactif ou multimédia a été exclu de cette version du texte. Vous pouvez y accéder en ligne à l'adresse suivante :

<https://ecampusontario.pressbooks.pub/medicalterminology/?p=1266>.

## Interventions liées à l'obstétrique

## Fécondation in vitro (FIV)

### *Le saviez-vous?*

Selon Santé Canada, un couple canadien sur six a eu des difficultés à concevoir (Gouvernement du Canada, 2019).

La FIV, ou fécondation in vitro, est une technique de procréation assistée. L'adjectif « in vitro », locution latine signifiant « dans le verre », qualifie ce qui se déroule à l'extérieur de l'organisme. La FIV est indiquée pour plusieurs raisons différentes. Par exemple, une femme peut produire des ovules normaux, mais ceux-ci n'atteignent pas l'utérus parce que les trompes utérines sont bloquées ou autrement altérées. Un homme peut avoir une faible numération de spermatozoïdes, une faible mobilité des spermatozoïdes, un fort pourcentage d'anomalies morphologiques des spermatozoïdes ou des spermatozoïdes incapables de pénétrer dans la membrane pellucide d'un ovule. La [figure 11.2](#) illustre les étapes de la FIV.

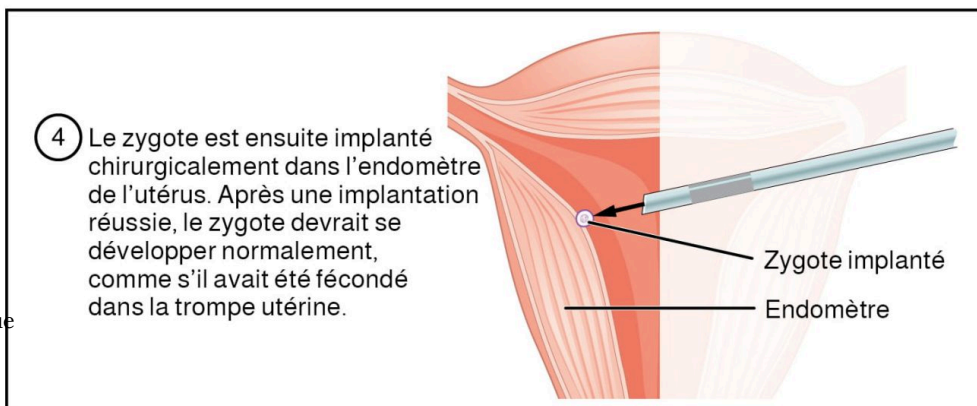
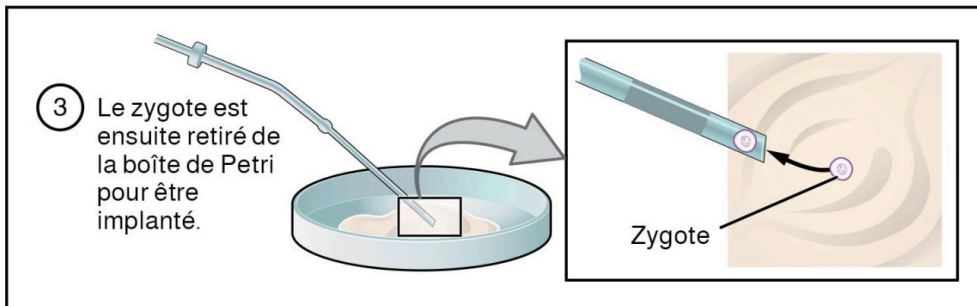

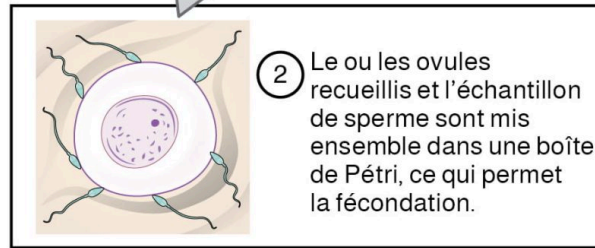
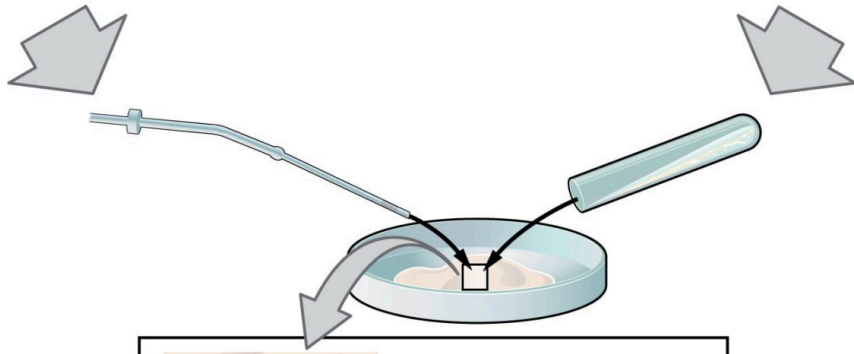
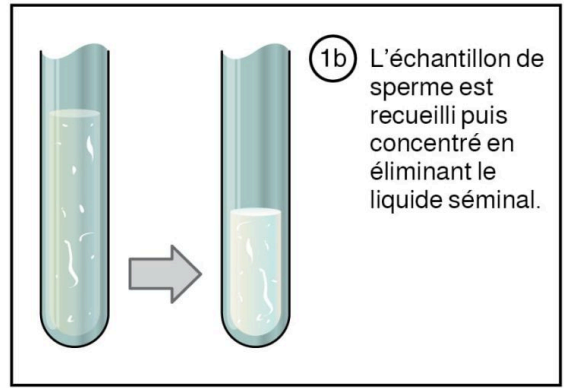
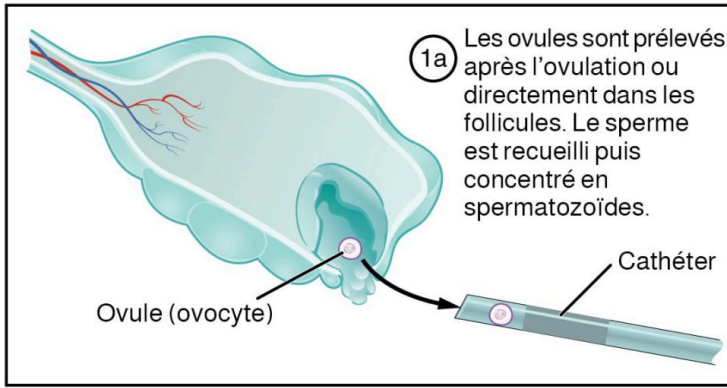


Figure 11.2 FIV. La fécondation in vitro consiste à prélever des ovules dans les ovaires, à les féconder dans une boîte de Petri et à transférer les embryons dans l'utérus. D'après Betts et coll., 2013. Sous licence [CC BY 4.0](#). [[Description de l'image](#)]

## Dépistages et diagnostics prénataux

Au Canada, environ 4 % des bébés naissent avec une anomalie congénitale. Les anomalies les plus fréquentes sont les malformations cardiaques, les fentes labiales ou palatines et les anomalies telles que la trisomie 21. Les évaluations prénatales peuvent impliquer des analyses sanguines, des échographies, un prélèvement de villosités choriales ou une amniocentèse (Centre d'éducation en génétique canadien – Connaissances organisées, 2019). Pour en savoir plus sur le dépistage prénatal, consultez le [guide d'explication des tests de dépistage prénatal](#) de GECKO (Centre d'éducation en génétique canadien – Connaissances organisées).

## Vocabulaire de l'obstétrique

### **Avortement**

Interruption d'une grossesse avant que le fœtus ne soit viable.

### **Dosage de l'alphafoetoprotéine (AFP)**

Analyse sanguine maternelle pour détecter les anomalies fœtales potentielles telles que les anomalies du tube neural ou les grossesses multiples. Le dosage de l'AFP est effectué entre 14 et 19 semaines de grossesse.

### **Aménorrhée**

Absence de flux menstruel, absence de menstruation; l'un des premiers signes de la grossesse ou de la ménopause.

### **Amniocentèse**

Ponction chirurgicale visant à prélever une petite quantité de liquide amniotique à l'aide d'une aiguille dans l'abdomen. Le liquide est analysé pour détecter d'éventuelles anomalies fœtales.

### **Insémination artificielle**

Processus mécanique, donc artificiel, qui introduit le sperme dans la cavité utérine par voie vaginale.

### **Présentation du siège**

Présentation fœtale où les pieds sont vers le bas. Idéalement, le fœtus devrait se présenter tête en bas pour un accouchement plus sûr.

### **Césarienne**

Extraction du fœtus par une incision abdominale.

### **Disproportion céphalo-pelvienne**

Situation où la tête du fœtus est plus grande que l'ouverture inférieure du pelvis et qui nécessite donc une césarienne.

### **Cerclage**

Suture insérée dans le col de l'utérus pour empêcher la dilatation et prévenir une fausse couche. La suture est retirée lorsque le fœtus est à terme, ce qui permet de procéder à l'accouchement par voie vaginale.

### **Version céphalique**

Manœuvre qui vise à positionner le fœtus tête en bas en cas de présentation du siège.

### **Prélèvement de villosités choriales**

Aussi appelé choriocentèse. Prélèvement d'un petit morceau de placenta, lequel est ensuite analysé pour déterminer les risques d'anomalie congénitale.

### **Dilatation-curetage**

Technique qui consiste à dilater (élargir) le col de l'utérus et à utiliser une curette (instrument tranchant) pour retirer

la muqueuse utérine. Cette intervention est pratiquée en cas de saignements utérins anormaux et également pour éliminer tout produit de conception, par exemple à la suite d'une fausse couche incomplète ou d'un avortement.

### **Éclampsie**

Grave complication de grossesse en présence d'hypertension; les patientes atteintes ont un risque accru de coma, de convulsions et même de décès.

### **Grossesse ectopique**

Aussi appelée grossesse extra-utérine. Grossesse où l'embryon s'implante ailleurs que dans la cavité utérine.

### **Épisiotomie**

Intervention qui consiste à pratiquer une incision pour élargir l'ouverture du vagin afin d'éviter une déchirure du périnée lors de l'expulsion du fœtus.

### **Gestation**

Processus de la grossesse.

### **Diabète gestationnel**

Présence ou développement d'un diabète pendant la grossesse. En présence du diabète gestationnel, les nouveau-nés tendent à être gros à l'accouchement; le suivi prénatal implique la surveillance étroite du gain de poids et des tests de glycémie. L'objectif est d'équilibrer le taux de sucre afin que le fœtus ne soit pas trop gros pour un accouchement vaginal.

### **Hypertension gestationnelle**

Problème de santé se caractérisant par une augmentation de la pression artérielle pendant la grossesse. La pression artérielle est surveillée de près pendant la grossesse pour la sécurité de la mère et du bébé.

### **Hyperémèse**

Vomissements excessifs.

### **Hyperémèse gravidique**

Aussi appelée hyperemesis gravidarum. L'hyperémèse peut survenir chez n'importe quelle femme enceinte, même en cas de fausse couche. En cas d'hyperémèse gravidique, l'hospitalisation s'avère souvent nécessaire pour l'administration de liquides et d'électrolytes.

### **Déclenchement artificiel du travail**

Aussi appelé induction. Processus visant à déclencher le travail. Le déclenchement peut se faire par différentes interventions, notamment par le décollement des membranes ou l'administration d'ocytocine par voie intraveineuse.

### **Fécondation in vitro (FIV)**

Technique par laquelle l'ovule est fécondé à l'extérieur de l'organisme puis implanté dans l'utérus.

### **Liquide méconial**

Présence de méconium (première défécation noire et collante du bébé) dans le liquide amniotique. En cas de liquide méconial, le bébé peut aspirer du méconium pendant l'accouchement, ce qui cause l'adhérence du méconium sur les tissus pulmonaires et entraîne de la difficulté à respirer, voire une détresse respiratoire, chez le nouveau-né. Le cordon ombilical du nouveau-né a aussi une teinte brunâtre.

### **Natal**

Relatif à la naissance.

### **Néonatal**

Relatif au nouveau-né. Par exemple, dossier néonatal, unité néonatale.

### **Examen de réactivité fœtale**

Examen effectué auprès de la femme enceinte pour évaluer la fréquence cardiaque fœtale.

### **Nulligeste**

Femme qui n'a jamais été enceinte.

### **Obstétricien ou obstétricienne**

Médecin qui se spécialise dans l'étude de l'obstétrique et de la gynécologie, aussi appelé obstétricien-gynécologue ou obstétricienne-gynécologue.

### **Oligoamnios**



Aussi appelé oligohydramnios. Anomalie caractérisée par un faible volume de liquide amniotique dans le sac amniotique. Une quantité insuffisante de liquide peut empêcher le fœtus de bouger et de grandir.

**Oocyte**

Gamète femelle.

**Accouchement précipité**

Accouchement qui se produit rapidement.

**Hématome rétroplacentaire**

Aussi appelé décollement prématuré du placenta. Complication caractérisée par un placenta qui se détache prématurément de la paroi utérine. Il s'agit d'une urgence médicale qui nécessite une césarienne immédiate pour sauver la vie de la mère et du bébé, car il ne reçoit plus d'oxygène et la mère peut faire une hémorragie.

**Placenta prævia**

Anomalie caractérisée par un placenta qui recouvre partiellement ou complètement l'orifice du col de l'utérus.

**Hydramnios**

Aussi appelé polyhydramnios. Anomalie caractérisée par un volume excessif de liquide amniotique dans le sac amniotique. L'accouchement se fait alors par césarienne afin de prévenir l'hémorragie pendant l'expulsion du fœtus.

**Pré-éclampsie**

État anormal de la grossesse, lequel se caractérise par de l'hypertension, de l'œdème et une protéinurie.

**Primigeste**

Femme enceinte pour la première fois. Parfois utilisé comme adjectif.

**Spermatozoïde**

Gamète mâle.

**Accouchement vaginal après césarienne**

Accouchement vaginal consécutif à une césarienne lors de la grossesse précédente.

**Zygote**

Diploïde unicellulaire résultant de la fécondation et doté de toutes les instructions génétiques nécessaires pour se développer en un être humain.

**Transfert intratubaire de zygotes (ZIFT)**

Technique de procréation assistée qui consiste à féconder des ovocytes en laboratoire pour ensuite déposer les zygotes dans les trompes utérines (Healthwise Staff, 2018).

## Mettez vos connaissances à l'épreuve!

Un élément interactif ou multimédia a été exclu de cette version du texte. Vous pouvez y accéder en ligne à l'adresse suivante :

<https://ecampusontario.pressbooks.pub/medicalterminology/?p=1266>.

## Références

CrashCourse. (2019, 23 novembre). *Reproductive System, Part 4 – Pregnancy & Development: Crash Course A&P #43* [Vidéo]. YouTube. <https://youtu.be/BtsSbZ85yiQ>

Centre d'éducation en génétique – Connaissances organisées. (2019). *Guide to understanding prenatal screening tests*. <https://geneticseducation.ca/public-resources/prenatal-and-preconception-genetics/guide-to-understanding-prenatal-screening-tests/#diagnostic>

Gouvernement du Canada. (2019, 28 mai). *Fertility*. <https://www.canada.ca/en/public-health/services/fertility/fertility.html>

Healthwise Staff. (2018, 5 septembre). *Gamete and zygote intrafallopian transfer (GIFT and ZIFT) for infertility*. HealthLink BC. <https://www.healthlinkbc.ca/health-topics/hw202763>

## Description des images

**Description de la figure 11.1 :** Cette figure en plusieurs parties montre les différentes étapes de l'accouchement. La portion supérieure de la figure montre la dilatation du col de l'utérus (col non dilaté comparativement à complètement dilaté). La portion centrale montre l'accouchement (présentation de la tête, rotation et passage de l'épaule antérieure, passage de l'épaule postérieure, passage du reste du corps et du cordon ombilical). La portion inférieure montre l'expulsion du placenta. [\[Retour à la figure 11.1\]](#)

**Description de la figure 11.2 :** Cette figure en plusieurs parties montre les différentes étapes de la fécondation in vitro. La portion supérieure de la figure montre comment les ovocytes et spermatozoïdes sont recueillis et préparés (le texte se lit comme suit : 1a. Les ovules sont prélevés après l'ovulation ou directement dans les follicules. Le sperme est recueilli puis concentré en spermatozoïdes. 1b. L'échantillon de sperme est recueilli puis concentré en éliminant le liquide séminal). La deuxième portion montre la combinaison des spermatozoïdes et des ovocytes dans une boîte de Pétri (le texte se lit comme suit : 2. Le ou les ovules recueillis et l'échantillon de sperme sont mis ensemble dans une boîte de Pétri, ce qui permet la fécondation). La troisième portion montre la préparation du zygote (ovocyte fécondé) pour l'implantation (le texte se lit comme suit : 3a. Le zygote est ensuite retiré de la boîte de Petri pour être implanté. 3b. Zygote). La dernière portion montre l'implantation du zygote dans l'utérus (le texte se lit comme suit : 4. Le zygote est ensuite implanté chirurgicalement dans l'endomètre de l'utérus. Après une implantation réussie, le zygote devrait se développer normalement, comme s'il avait été fécondé dans la trompe utérine). [\[Retour à la figure 11.2\]](#)

Sauf indication contraire, le chapitre présente du contenu adapté du manuel [Anatomy and Physiology](#) (sur [OpenStax](#)), de Betts et coll. et est utilisé sous [licence internationale CC BY 4.0](#). Téléchargez ou consultez gratuitement le manuel à l'adresse <https://openstax.org/books/anatomy-and-physiology/pages/1-introduction>.

## 12. Appareil cardiovasculaire – Cœur

### *Objectifs d'apprentissage*

- Connaître l'anatomie du cœur.
- Décrire les principales fonctions du cœur.
- Bien orthographier les termes médicaux relatifs au cœur et utiliser les bonnes abréviations.
- Nommer les spécialités médicales associées au cœur.
- Explorer les maladies, les troubles et les interventions couramment associés au cœur.

### **Affixes et radicaux de l'appareil cardiovasculaire – Cœur**

Cliquez sur les préfixes, les radicaux et les suffixes pour afficher une liste des affixes et radicaux à mémoriser pour l'appareil cardiovasculaire et le cœur.


Un élément interactif ou multimédia a été exclu de cette version du texte. Vous pouvez y accéder en ligne à l'adresse suivante :

<https://ecampusontario.pressbooks.pub/medicalterminology/?p=259>

### **Introduction au cœur**

Le cœur est un organe vital de la taille d'un poing dont la *seule* fonction est de pomper le sang. Si l'on part du principe que la fréquence cardiaque moyenne est de 75 battements par minute, le cœur humain bat environ 108 000 fois en une journée, plus de 39 millions de fois en une année et près de 3 milliards de fois en une vie de 75 ans. Au repos, chacune des principales cavités de pompage du cœur éjecte environ 70 ml de sang par contraction chez l'adulte, soit 5,25 litres de sang par minute et environ 14 000 litres par jour. En une année, 10 millions de litres de sang sont ainsi acheminés dans un réseau d'environ 100 000 km de vaisseaux sanguins. Pour comprendre ce phénomène, il faut comprendre l'anatomie et la physiologie du cœur.

Regardez la vidéo :



Un ou plusieurs éléments interactifs ont été exclus de cette version du texte. Vous pouvez les visualiser en ligne ici :  
<https://ecampusontario.pressbooks.pub/acquerirlesbasesdelaterminologiemedicale/?p=378#oembed-1>

Vidéo 12.1. [The Heart, Part 1 – Under Pressure: Crash Course A&P #25](#) (Cœur, partie 1 : cours accéléré en anatomie et physiologie no 25) [Vidéo en ligne]. © [CrashCourse](#), 2015.

Termes médicaux de l'appareil cardiovasculaire et du cœur

Un élément interactif ou multimédia a été exclu de cette version du texte. Vous pouvez y accéder en ligne à l'adresse suivante :

<https://ecampusontario.pressbooks.pub/medicalterminology/?p=259>

## Anatomie du cœur

### Emplacement

Le cœur humain est situé dans la cavité thoracique, entre les poumons, dans l'espace appelé **médiastin**. La [figure 12.1](#) montre la position du cœur dans la cavité thoracique. Dans le médiastin, le cœur est séparé des autres structures médiastinales par une membrane résistante appelée péricarde et est logé dans son propre espace appelé **cavité péricardique**. Les gros vaisseaux, qui transportent le sang vers et depuis le cœur, sont rattachés à la surface supérieure du cœur, appelée « base ». La base du cœur est située au niveau du troisième cartilage costal. Le sommet, l'apex, pointe vers le bas et se trouve tout juste à gauche du sternum, entre la jonction des quatrième et cinquième côtes.

### *Vérification des connaissances*

- Sur le schéma ci-dessous (figure 12.1), localisez le **médiastin**, la **cavité péricardique**, la **base** du cœur et l'**apex**.
- Repérez la plus grosse veine du corps, la **veine cave supérieure**.

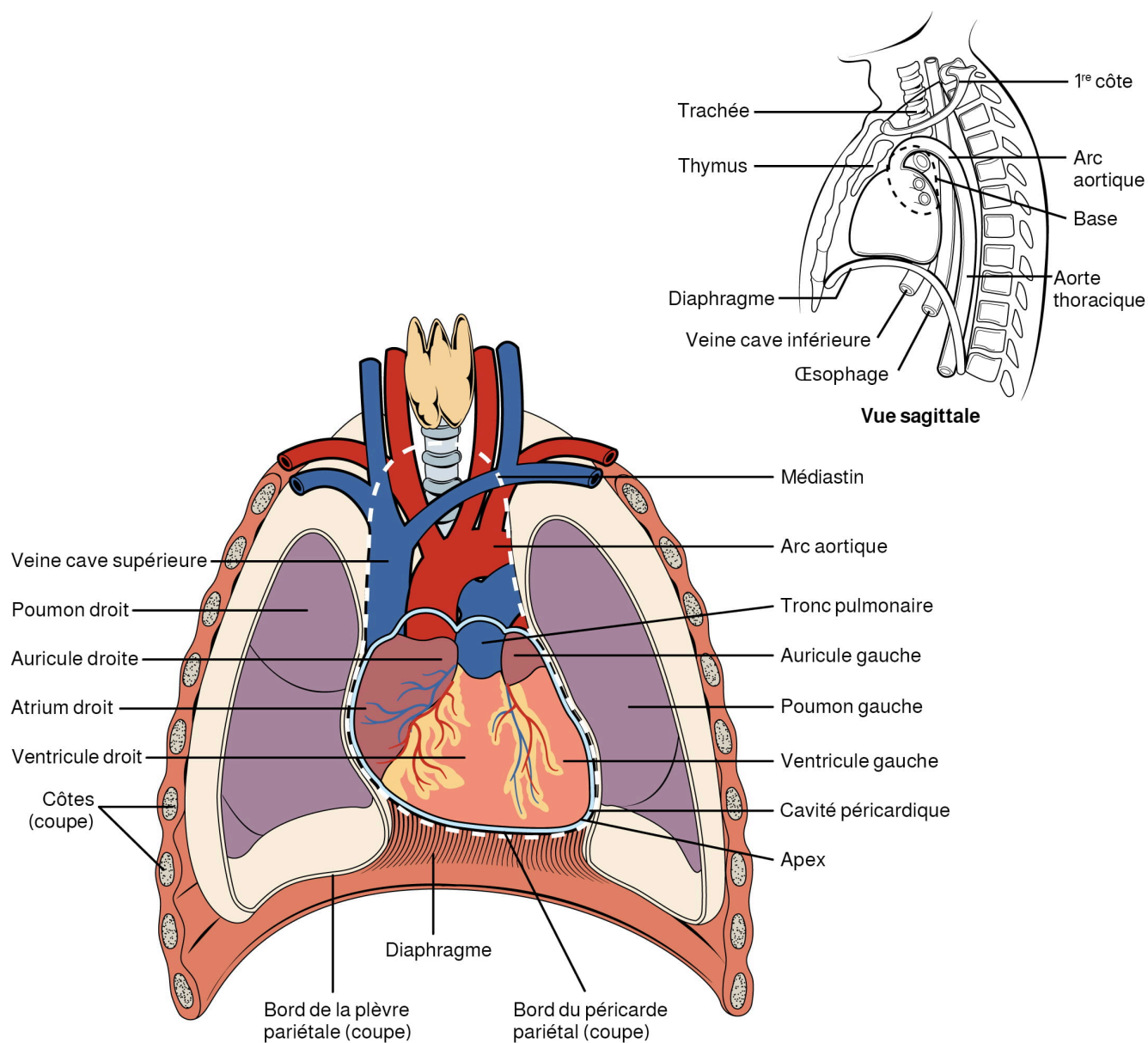


Figure 12.1 Position du cœur dans le thorax. Le cœur est situé dans la cavité thoracique, entre les poumons dans le médiastin. De la taille d'un poing, il est large au sommet et se rétrécit vers le bas. D'après Betts et coll., 2013. Sous licence [CC BY 4.0](https://creativecommons.org/licenses/by/4.0/). [\[Description de l'image\]](#)

## Membranes et couches des parois du cœur

Le cœur et les racines des gros vaisseaux sont entourés d'une membrane appelée **péricarde**. Le péricarde est formé de deux couches distinctes :

- Le péricarde fibreux (couche externe) est constitué d'un tissu conjonctif dense et résistant qui protège le cœur et le maintient en place.
- Séparé du péricarde fibreux par la **cavité péricardique** qui contient du liquide, le péricarde séreux (couche interne) se compose de deux feuillets :
  - Le **péricarde pariétal** (feuille externe), qui est fusionné au péricarde fibreux.
  - Le **péricarde viscéral** ou **épicarde** (feuille interne), qui est fusionné au cœur et forme la couche externe de la

paroi cardiaque.

Les parois du cœur sont constituées de trois couches :

- L'**épicarde** (couche externe) est un autre terme utilisé pour désigner le péricarde viscéral mentionné ci-dessus.
- Le **myocarde** (couche intermédiaire) est constitué d'une épaisse couche de tissu musculaire qui permet au cœur de se contracter.
- L'**endocarde** (couche interne) tapisse les parois des cavités cardiaques et est le principal composant des valves cardiaques.

### Vérification des connaissances

- Observez la [figure 12.2](#) ci-dessous et nommez les couches de la paroi cardiaque et des membranes qui l'entourent, en commençant par la couche interne.
- Expliquez pourquoi le **myocarde** est plus épais que l'**endocarde**, comme on peut le voir sur l'image.

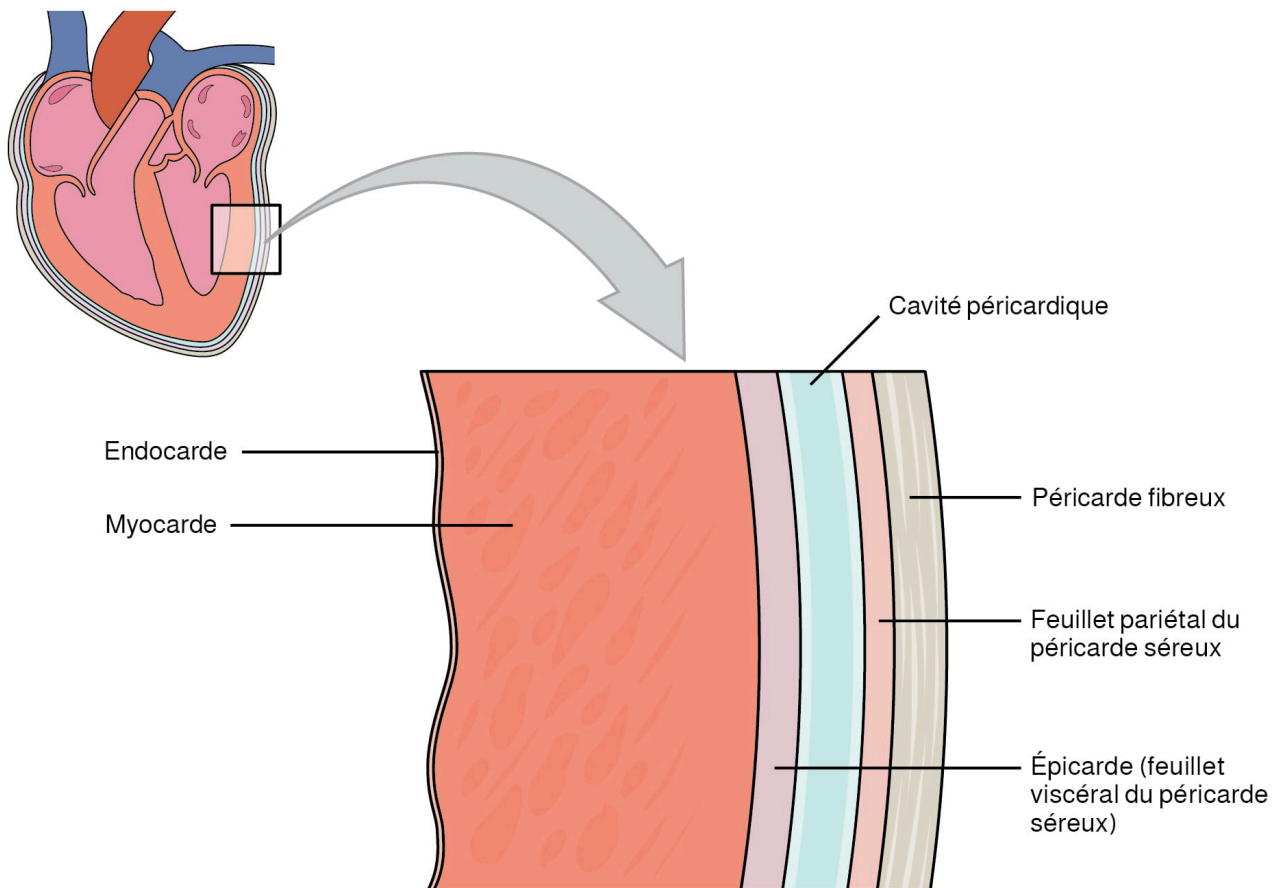


Figure 12.2 Feuillet péricardiques et couches de la paroi cardiaque. Le péricarde, qui entoure le cœur, se compose de deux couches séparées par la cavité péricardique. La paroi du cœur se compose de trois couches. Le péricarde et la paroi cardiaque partagent l'épicarde. D'après Betts et coll., 2013. Sous licence [CC BY 4.0](#). [\[Description de l'image\]](#)



## Structures internes du cœur

Le cœur est constitué de quatre cavités :

- Les cavités supérieures sont les **atriums** droit et gauche.
- Les cavités inférieures sont les **ventricules** droit et gauche.

Le **septum interventriculaire** est une paroi musculaire qui sépare les ventricules droit et gauche. Le septum interatrial sépare les atriums droit et gauche.

De chaque côté du cœur, l'atrium et le ventricule sont séparés par une valve atrio-ventriculaire :

- La valve atrio-ventriculaire droite, anciennement appelée **valve tricuspide**, sépare l'atrium droit et le ventricule droit.
- La valve AV gauche, ou **valve mitrale**, sépare le ventricule gauche et l'atrium gauche. Cette valve est également appelée **valve bicuspidé**.

Il existe également deux autres valves importantes :

- La **valve du tronc pulmonaire** sépare le ventricule droit du tronc pulmonaire.
- La **valve aortique** sépare le ventricule gauche de l'aorte (De Saix et coll., 2013).

## Activité d'identification de l'anatomie

Un élément interactif ou multimédia a été exclu de cette version du texte. Vous pouvez y accéder en ligne à l'adresse suivante :

<https://ecampusontario.pressbooks.pub/medicalterminology/?p=259>

## Physiologie du cœur

Pour que le cœur puisse faire son travail et pomper le sang vers les poumons et tout l'organisme, les cellules du cœur doivent être alimentées en nutriments et en oxygène. Le cœur doit également coordonner les contractions afin que toutes les parties travaillent ensemble pour pomper le sang efficacement. Pour comprendre ce fonctionnement qui permet au cœur de pomper le sang, examinons trois aspects interdépendants de la fonction cardiaque.

1. La circulation sanguine : Le cœur pompe le sang pour fournir de l'oxygène et des nutriments à chaque cellule du corps.
2. Le cœur en tant qu'organe (circulation coronarienne) : Le cœur est un organe composé de cellules et de tissus qui ont besoin de leur propre apport sanguin.

3. Le système de conduction électrique du cœur : Le cœur peut générer et transmettre de manière autonome des instructions au myocarde, afin qu'il se contracte et pompe le sang.

## 1. Circulation sanguine : le cœur, une pompe efficace

Le cœur pompe le sang vers deux appareils circulatoires distincts, mais liés, appelés « circulation pulmonaire » et « circulation systémique ». La **circulation pulmonaire** transporte le sang vers et depuis les poumons, où il absorbe l'oxygène et rejette le dioxyde de carbone. La **circulation systémique** transporte le sang fraîchement oxygéné vers la quasi-totalité des tissus de l'organisme et renvoie le sang relativement désoxygéné et le dioxyde de carbone vers le cœur pour être renvoyé dans la circulation pulmonaire.

*Le saviez-vous?*

Les bruits cardiaques entendus au stéthoscope sont les sons produits par les quatre valves cardiaques qui s'ouvrent et se ferment à des moments précis dans un cycle.

1. Le sang qui transporte le dioxyde de carbone et les déchets des tissus de l'organisme est renvoyé dans l'**atrium droit** par la veine cave supérieure et la veine cave inférieure.
2. Depuis l'atrium droit, le sang désoxygéné passe par la **valve atrio-ventriculaire droite** pour se rendre dans le ventricule droit.
3. Le **ventricule droit** pompe le sang désoxygéné à travers la **valve du tronc pulmonaire** et le propulse dans le **tronc pulmonaire**, qui se divise en **artères pulmonaires droite et gauche**, en direction des poumons. Ces artères se ramifient plusieurs fois avant d'atteindre les **capillaires pulmonaires**, où se produit l'échange gazeux : le dioxyde de carbone est expulsé du sang et l'oxygène y entre. Les artères pulmonaires sont les seules artères qui transportent le sang désoxygéné. Avez-vous remarqué qu'elles sont généralement de couleur bleue dans les illustrations du cœur?
4. Le sang fraîchement oxygéné dans les poumons retourne à l'**atrium gauche** en passant par les **veines pulmonaires**. Ces veines transportent uniquement du sang saturé en oxygène et sont souvent colorées en rouge sur les images du cœur.
5. Depuis l'atrium gauche, le sang traverse la **valve mitrale** et est projeté dans le **ventricule gauche**.
6. Le ventricule gauche pompe le sang dans l'**aorte**, en passant par la **valve aortique**, pour irriguer toutes les parties du corps.

*Vérification des connaissances*

- Sur la [figure 12.3](#), tracez du doigt le trajet de la circulation sanguine à partir du côté droit du cœur, en nommant chacune de ces structures lorsque vous les rencontrez : veines caves supérieure et inférieure, atrium droit, valve atrio-ventriculaire droite, ventricule droit, valve du tronc pulmonaire, artères pulmonaires droites et gauches.
- Expliquez ce qui se passerait en cas de blocage ou de rétrécissement de l'**aorte**.

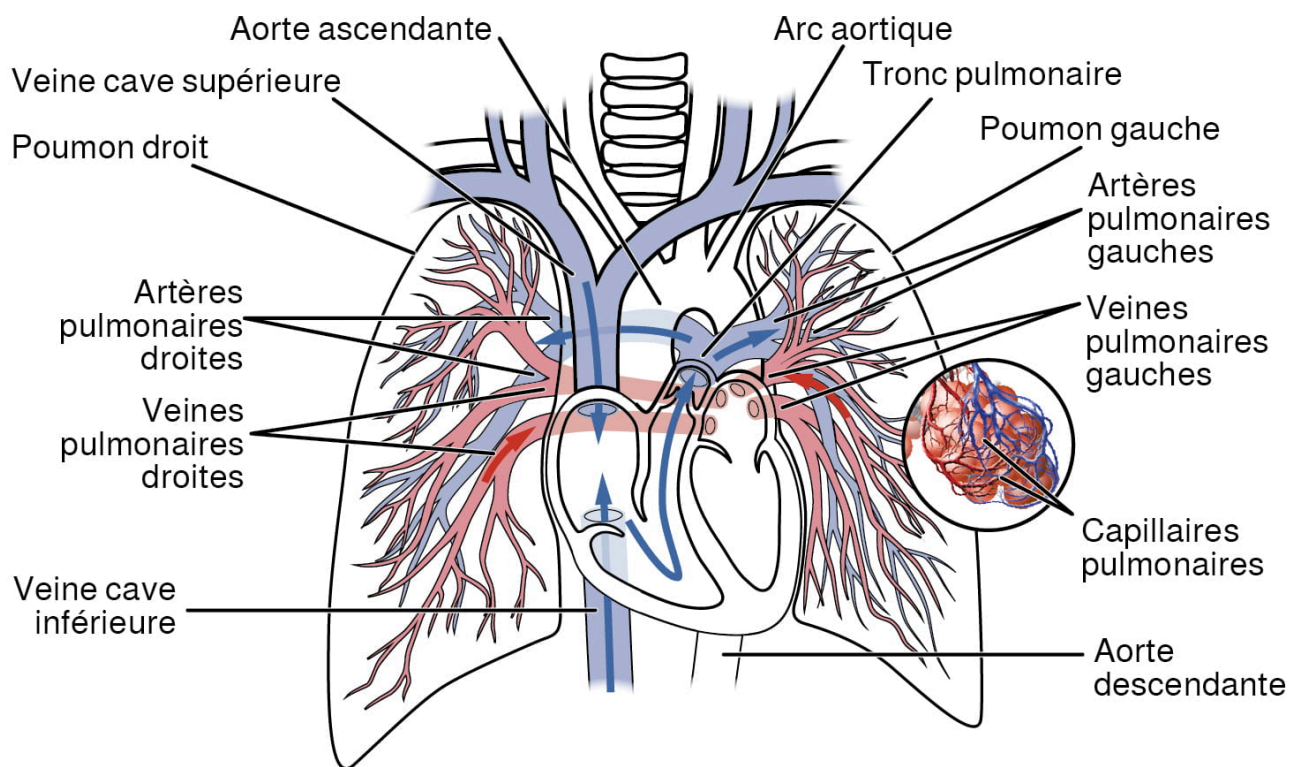


Figure 12.3. Circulation pulmonaire. Le sang expulsé du ventricule droit est projeté dans le tronc pulmonaire, qui se divise en deux artères pulmonaires. Ces vaisseaux se ramifient pour irriguer les capillaires pulmonaires, où se produit l'échange gazeux dans les alvéoles. Le sang retourne à l'atrium gauche en passant par les veines pulmonaires. D'après Betts et coll., 2013. Sous licence [CC BY 4.0](https://creativecommons.org/licenses/by/4.0/). [\[Description de l'image\]](#)

### Circulation pulmonaire

Le sang expulsé du ventricule droit est projeté dans le tronc pulmonaire, qui se divise en deux artères pulmonaires. Ces vaisseaux se ramifient pour irriguer les capillaires pulmonaires, où se produit l'échange gazeux dans les alvéoles. Le sang retourne à l'atrium gauche en passant par les veines pulmonaires.

### Vérification des connaissances

- Sur la [figure 12.4](#), tracez du doigt le trajet de la circulation sanguine à partir du côté gauche du cœur, en nommant chacune de ces structures lorsque vous les rencontrez : veines pulmonaires droites et gauches, atrium gauche, valve mitrale, ventricule gauche, valve aortique, aorte.

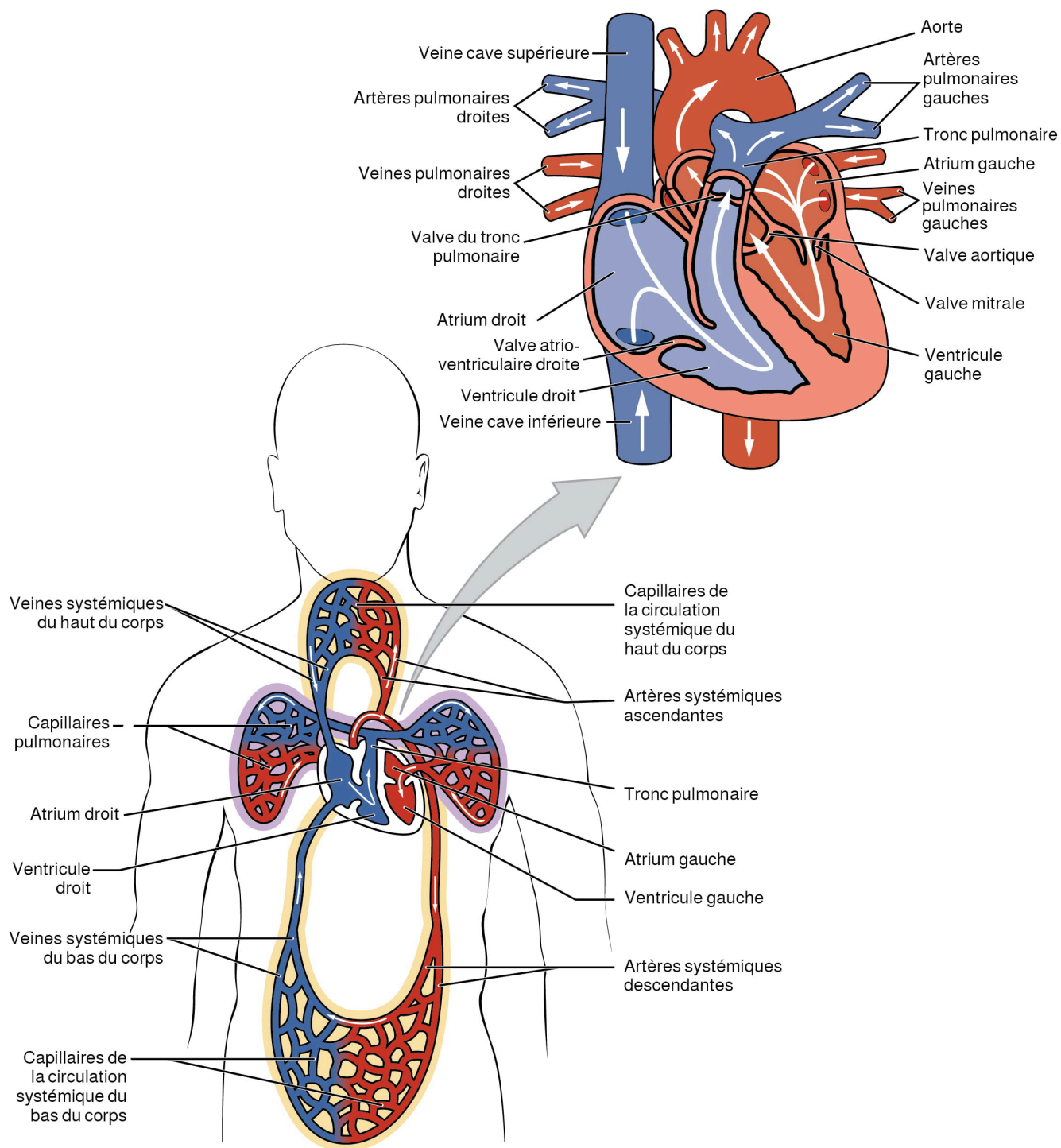


Figure 12.4. Les deux appareils de la circulation sanguine humaine. Le sang circule de l'atrium droit au ventricule droit, où il est pompé dans la circulation pulmonaire. Le sang des branches de l'artère pulmonaire est pauvre en oxygène, mais a une concentration relativement élevée de dioxyde de carbone. L'échange gazeux se produit dans les capillaires pulmonaires (l'oxygène entre dans le sang, le dioxyde de carbone en sort), et le sang riche en oxygène et pauvre en dioxyde de carbone est renvoyé dans l'atrium gauche. Le sang est ensuite projeté dans le ventricule gauche, qui le pompe dans la circulation systémique. Après l'échange dans les capillaires systémiques (l'oxygène et les nutriments sortent des capillaires et le dioxyde de carbone et les déchets y entrent), le sang retourne dans l'atrium droit et le cycle se répète. D'après Betts et coll., 2013. Sous licence [CC BY 4.0](https://creativecommons.org/licenses/by/4.0/). [\[Description de l'image\]](#)

## *Cycle cardiaque*

Le pompage et la circulation du sang impliquent un processus actif, coordonné et rythmé. Chaque battement représente un cycle de réception et d'éjection de sang par le cœur.

- La **diastole** est la partie du cycle où le cœur est détendu et où les atriums et ventricules se remplissent de sang. Les valves atrio-ventriculaires sont ouvertes, ce qui permet au sang de circuler des atriums vers les ventricules.
- La **systole** est la partie du cycle où le cœur se contracte, les valves atrio-ventriculaires se ferment et les ventricules éjectent le sang vers les poumons et l'organisme à travers les valves aortique et du tronc pulmonaire. Ces dernières se referment ensuite en préparation à une nouvelle phase de remplissage.

## 2. Le cœur en tant qu'organe : circulation coronarienne

Les cellules myocardiques ont besoin de leur propre approvisionnement en sang pour remplir leur fonction de contraction et de relaxation cardiaque et ainsi pomper le sang. Leur propre circulation sanguine leur fournit des nutriments et de l'oxygène et évacue le dioxyde de carbone et les déchets. Ces fonctions sont assurées par les artères et veines coronaires.

### *Vérification des connaissances*

Sur l'[image](#) ci-dessous, localisez l'une des artères coronaires et ses branches :

- **artère interventriculaire antérieure**
- **artère circonflexe**
- **artère coronaire droite**

Suivez leur trajet pour déterminer quelles sont les parties du myocarde irriguées par chacune de ces trois artères (et leurs nombreuses petites branches).

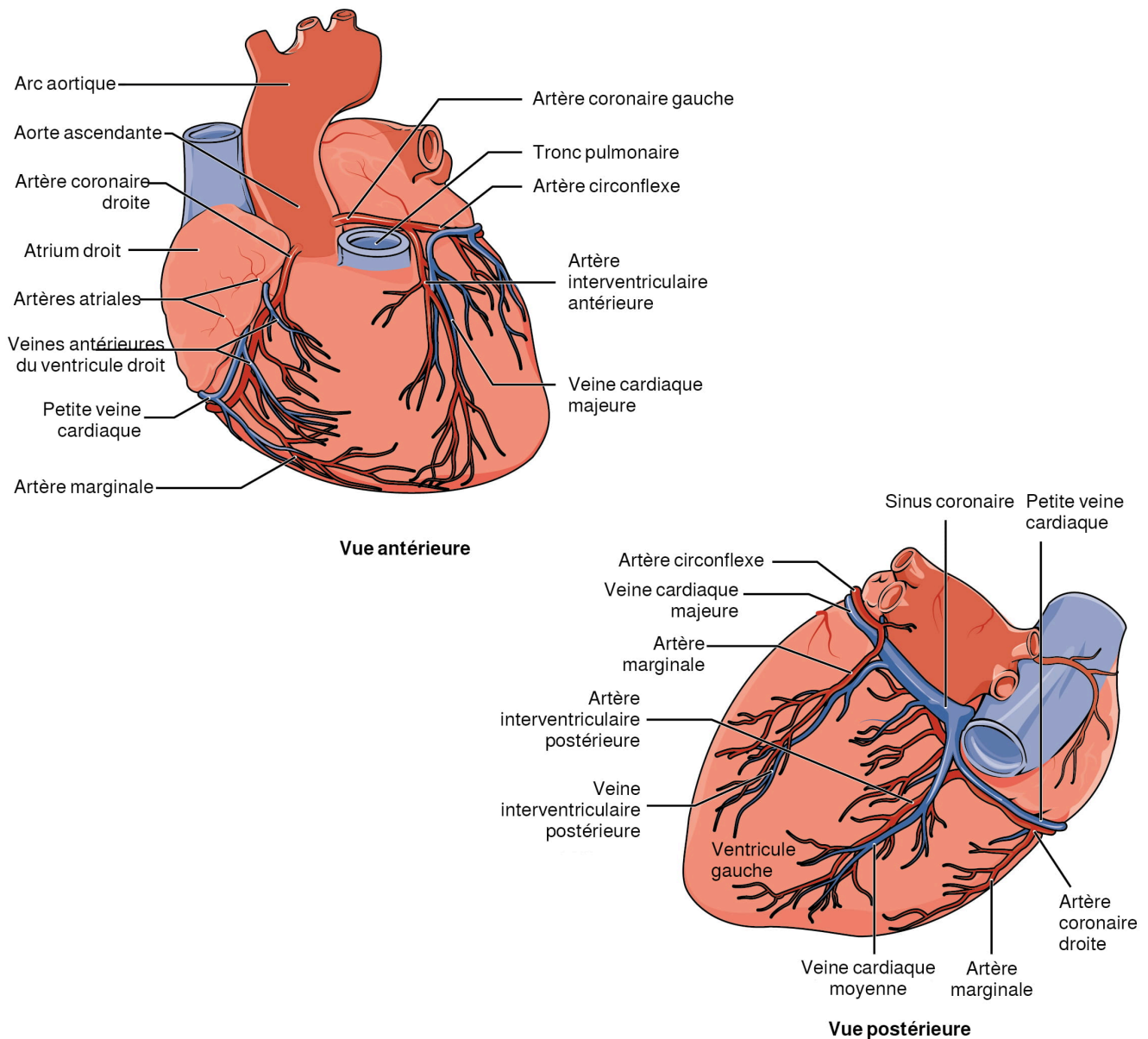


Figure 12.5 Circulation coronaire. Les vues antérieure et postérieure montrent les vaisseaux coronaires proéminents à la surface du cœur. D'après Betts et coll., 2013. Sous licence [CC BY 4.0](https://creativecommons.org/licenses/by/4.0/). [\[Description de l'image\]](#)

### 3. Le système de conduction électrique du cœur

Afin que toutes les parties du cœur travaillent ensemble pour produire des battements réguliers et efficaces, le cœur possède son propre système électrique, qui déclenche et dirige chaque battement dans l'ensemble du myocarde. Des groupes spécialisés de cellules cardiaques remplissent cette fonction de manière autonome, sans recevoir de messages du système nerveux central.



Regardez la vidéo :



Un ou plusieurs éléments interactifs ont été exclus de cette version du texte. Vous pouvez les visualiser en ligne ici : <https://ecampusontario.pressbooks.pub/acquerirlesbasesdelaterminologiemedicale/?p=378#oembed-2>

Vidéo 12.2. [The Heart, Part 2 – Heart Throbs: Crash Course A&P #26](#) (Cœur, partie 2 : cours accéléré en anatomie et physiologie no 26) [Vidéo en ligne]. © [CrashCourse](#), 2015.



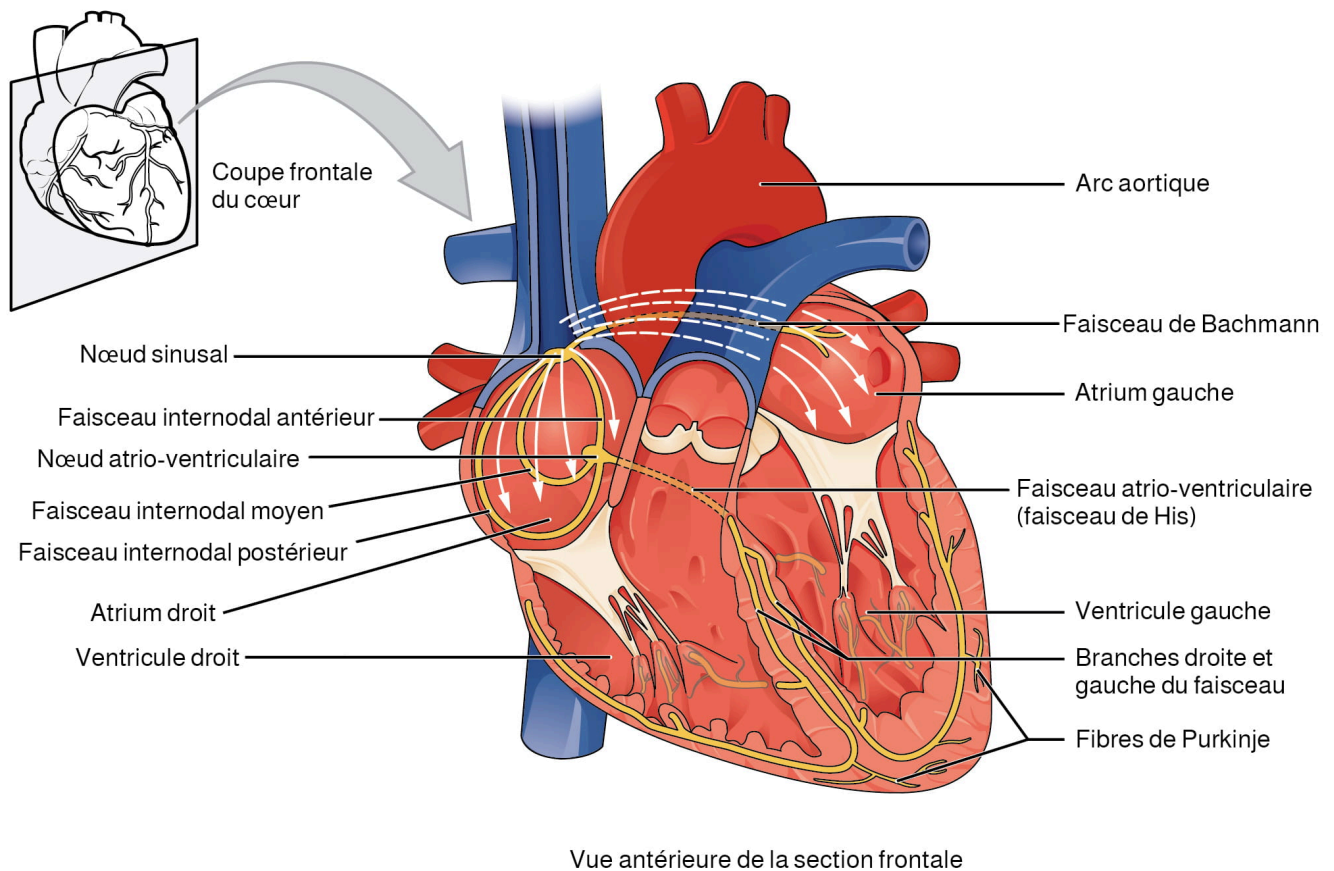


Figure 12.6. Système de conduction du cœur. Les composants conducteurs spécialisés du cœur comprennent le nœud sinusal, les faisceaux internodaux, le nœud atrio-ventriculaire, le faisceau atrio-ventriculaire, les branches droite et gauche du faisceau et les fibres de Purkinje. D'après Betts et coll., 2013. Sous licence [CC BY 4.0](https://creativecommons.org/licenses/by/4.0/). [\[Description de l'image\]](#)

### Vérification des connaissances

- Sur l'[image](#) ci-dessus, tracez l'impulsion électrique générée par le stimulateur cardiaque (le **nœud sinusal**) à travers le reste du système de conduction, y compris le **nœud atrio-ventriculaire**, le **faisceau atrio-ventriculaire**, les **branches droite et gauche du faisceau** et les **fibres de Purkinje**.

L'électrocardiogramme (ECG) permet de détecter et d'enregistrer l'activité électrique du système de conduction du cœur. La [figure 12.7](#) montre l'impulsion électrique qui part du nœud sinusal (étape 2) et traverse le système de conduction cardiaque, permettant au cœur d'effectuer un cycle cardiaque. Chaque onde sur le tracé ECG représente l'électricité qui voyage et affecte une partie différente du cœur. Avez-vous remarqué que les valves atrio-ventriculaires se ferment lorsque l'impulsion électrique atteint les ventricules, tout juste avant la systole?

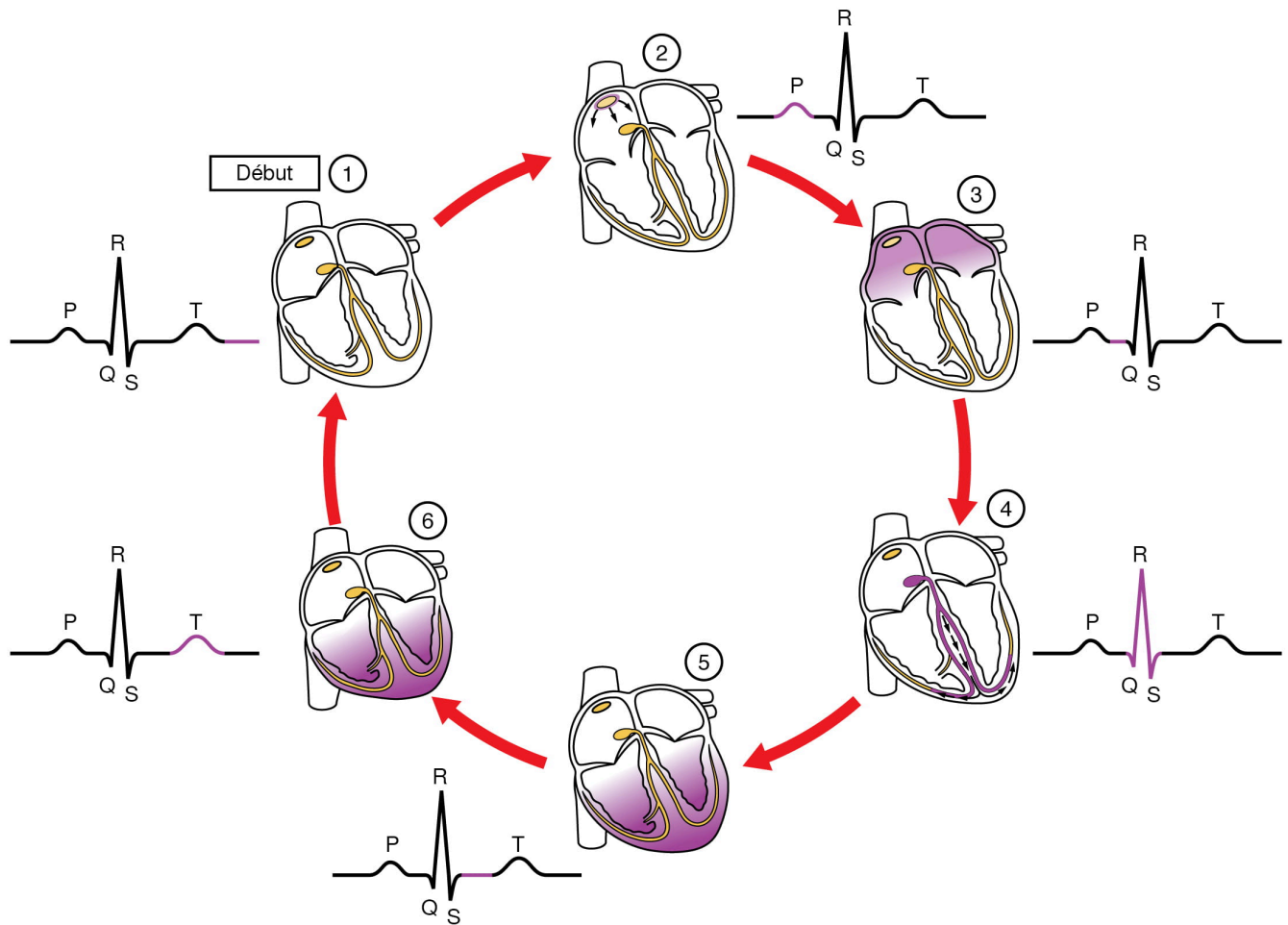


Figure 12.7. Tracé ECG corrélé au cycle cardiaque. Ce schéma met en corrélation un tracé ECG avec les événements électriques et mécaniques d'une contraction cardiaque. Chaque segment d'un tracé ECG correspond à un événement du cycle cardiaque. D'après Betts et coll., 2013. Sous licence [CC BY 4.0](https://creativecommons.org/licenses/by/4.0/). [Description de l'image]

Termes associés au cœur difficiles à décomposer en radical et affixes Un élément interactif ou multimédia a été exclu de cette version du texte. Vous pouvez y accéder en ligne à l'adresse suivante :

<https://ecampusontario.pressbooks.pub/medicalterminology/?p=259>

## Abréviations

Des abréviations existent pour de nombreux termes liés à l'appareil cardiovasculaire et au cœur. Apprenez ces abréviations courantes en développant la liste ci-dessous.

Un élément interactif ou multimédia a été exclu de cette version du texte. Vous pouvez y accéder en ligne à l'adresse suivante :

<https://ecampusontario.pressbooks.pub/medicalterminology/?p=259>

## Maladies et troubles

### Cardiomyopathie

Le cœur d'un.e athlète bien entraîné.e peut être considérablement plus gros que celui d'une personne moyenne. L'exercice mène à l'expansion des cellules musculaires, un phénomène appelé hypertrophie. Chez les athlètes, le cœur peut pomper le sang plus efficacement à une fréquence moins élevée que chez les personnes non sportives. Toutefois, lorsque l'hypertrophie du cœur n'est pas due à l'exercice, la **myocardiopathie hypertrophique** peut être en cause. L'étiologie d'une hypertrophie anormale du muscle cardiaque est inconnue, mais cette pathologie n'est souvent pas diagnostiquée et peut se solder par une mort subite chez de jeunes personnes qui semblent en bonne santé (Betts et coll., 2013).

Il existe d'autres types de cardiomyopathie :

- La **myocardiopathie dilatée**, dont la cause est également inconnue et qui est diagnostiquée chez des personnes de tout âge. Dans ce cas, l'un des ventricules est plus volumineux que la normale.
- La **cardiomyopathie arythmogène**, une maladie héréditaire qui se traduit par des battements irréguliers.
- La **myocardiopathie restrictive**, une complication secondaire à d'autres affections entraînant une cicatrisation ou un raidissement du myocarde (CDC, 2019).

La cardiomyopathie peut également être causée par un infarctus du myocarde, une infection du myocarde, la grossesse, une maladie endocrinienne auto-immune, l'abus d'alcool ou la consommation de cocaïne. Le myocarde étant responsable de la contraction et du pompage du sang, les cardiomyopathies sont associées à une dysfonction cardiaque et peuvent entraîner une insuffisance cardiaque (CDC, 2019). Pour en savoir plus sur ce sujet, visitez la [page Web des CDC sur les cardiomyopathies](#).

### Insuffisance cardiaque

L'**insuffisance cardiaque** se définit comme l'incapacité du cœur à pomper suffisamment de sang pour répondre aux besoins de l'organisme. On l'appelle aussi **insuffisance cardiaque congestive**. Cette pathologie cause essoufflement et gonflement des membres inférieurs dus à l'accumulation de liquide dans les poumons. Elle peut être causée par une cardiomyopathie et entraîner une hypertension et un dysfonctionnement des valves cardiaques. Pour en savoir plus, consultez la page Web sur l'insuffisance cardiaque de la [Fondation des maladies du cœur et de l'AVC](#).

# Valvulopathie

## Vérification des connaissances

Vous souvenez-vous du **nom** et de l'**emplacement** des quatre valves cardiaques?

Les quatre valves s'ouvrent et se ferment à des moments précis du cycle cardiaque, afin que le sang ne circule que dans une seule direction dans le cœur. Ces valves doivent donc s'ouvrir et se refermer complètement. Des infections, notamment en cas de rhumatisme articulaire aigu ou d'endocardite infectieuse, peuvent affecter les valves cardiaques et entraîner la formation de tissu cicatriciel qui interfère avec leur fonctionnement. Parmi les autres causes de valvulopathie, citons les malformations congénitales des valves, les maladies auto-immunes et d'autres maladies cardiovasculaires telles que les anévrismes aortiques et l'athérosclérose (CDC, 2019a).

La valvulopathie peut être asymptomatique ou provoquer une dyspnée, une arythmie, de la fatigue et d'autres symptômes. Elle est souvent détectée lorsqu'un souffle cardiaque est entendu au stéthoscope (CDC, 2019a).

- **Prolapsus mitral**

- La valve mitrale (bicuspide) ne parvient pas à se fermer complètement en raison d'une insuffisance ou malformation, ce qui permet au sang de refluer dans l'atrium gauche pendant la systole. Comme une partie du sang retourne dans l'atrium, une quantité insuffisante de sang est pompée du ventricule dans la circulation systémique. Cette incapacité à bien se refermer et le reflux qui en résulte peuvent aussi concerner d'autres valves (CDC, 2019a).

- **Sténose aortique**

- En raison d'un rétrécissement ou durcissement, la valve aortique ne parvient pas à bien s'ouvrir pour permettre au sang de circuler en quantité suffisante dans la circulation systémique. La sténose peut atteindre n'importe quelle valve, mais affecte le plus souvent la valve aortique (CDC, 2019a).

Pour en savoir plus, consultez la [page des CDC sur les valvulopathies](#).

## Anévrisme

Un anévrisme est un défaut dans la paroi amincie et fragilisée d'une artère qui se gonfle lorsque le sang en circulation exerce une pression. N'importe quelle artère et même les parois du myocarde peuvent être touchées. Des anévrismes se produisent parfois dans la partie de l'aorte située dans le thorax (voir la [figure 12.8](#)). En cas de déchirure provoquant une infiltration de sang entre les couches de la paroi du vaisseau, on parle de « dissection aortique ». La rupture d'un anévrisme entraîne une hémorragie interne soudaine et massive (CDC, 2019b).

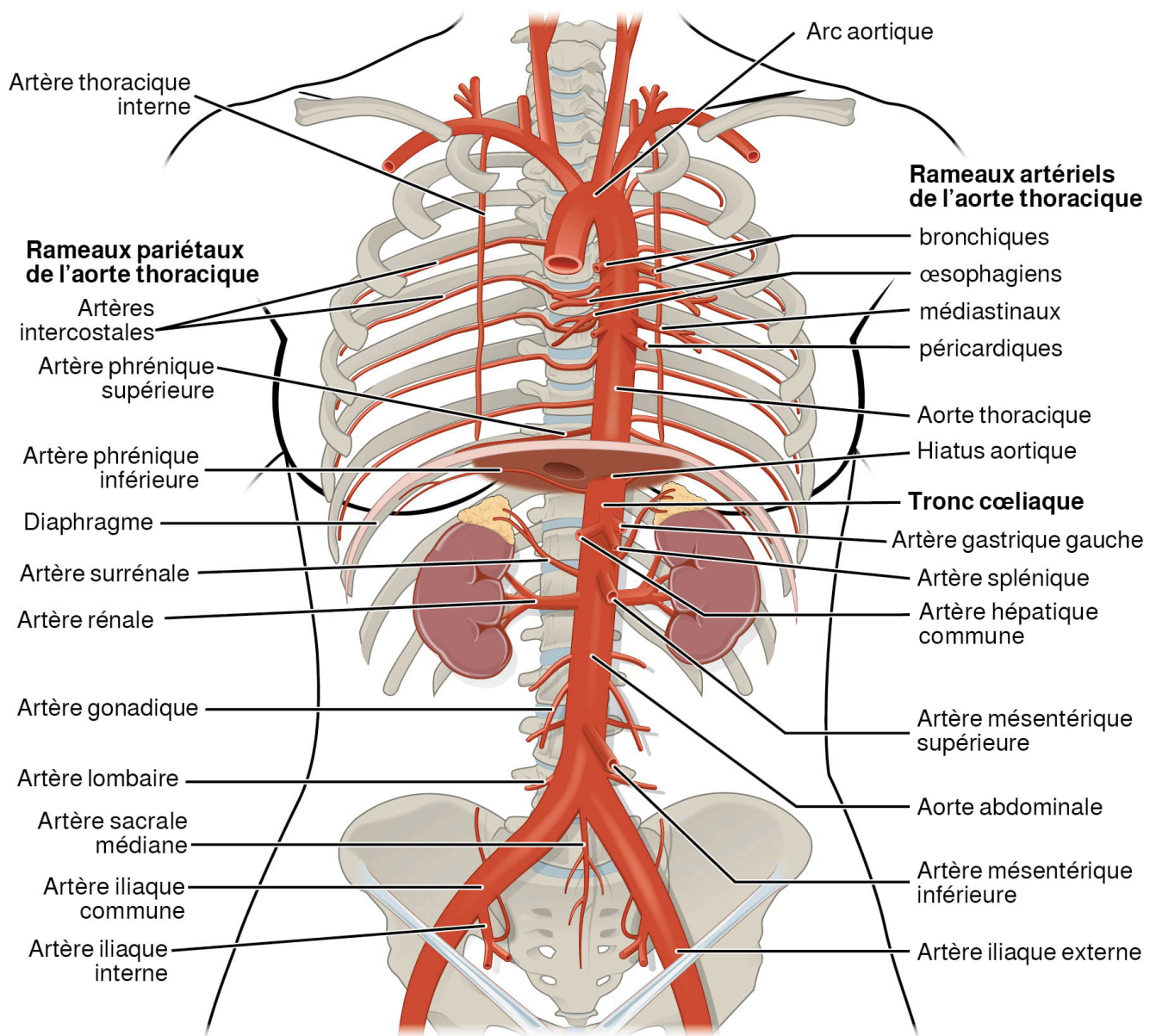


Figure 12.8. Artères des régions thoracique et abdominale. L'aorte thoracique donne naissance aux artères des branches viscérales et pariétales. D'après Betts et coll., 2013. Sous licence [CC BY 4.0](https://creativecommons.org/licenses/by/4.0/). [Description de l'image]

Le risque de développer des anévrismes augmente en cas de tabagisme, d'hypertension, d'hypercholestérolémie ou d'athérosclérose. Des antécédents familiaux d'anévrisme ou certaines maladies génétiques peuvent aussi augmenter ce risque.

Les anévrismes sont souvent asymptomatiques et peuvent être détectés de manière fortuite lors d'examen diagnostiques effectués pour d'autres raisons. Ils sont parfois réparés chirurgicalement et parfois traités avec des médicaments tels que des antihypertenseurs (CDC, 2019b; Tittley, s.d.). Pour en savoir plus, consultez la [page de la Société canadienne de chirurgie vasculaire sur les anévrismes de l'aorte thoracique](#).

## Malformation cardiaque

La circulation foetale est différente de la circulation postnatale. Le cœur foetal comporte deux ouvertures

supplémentaires, le foramen ovale et le canal artériel, qui permettent au sang de circuler en contournant les poumons immatures du fœtus. Le sang fœtal est réoxygéné par les poumons maternels, et le placenta assure la circulation entre la mère et le fœtus. Ces deux ouvertures se referment généralement à la naissance (Betts et coll., 2013).

Les malformations septales sont souvent détectées à l'auscultation. Des bruits cardiaques inhabituels peuvent être causés par un problème de circulation sanguine et de fermeture des valves. L'imagerie médicale permet de confirmer ou d'écarter un diagnostic. Dans de nombreux cas, aucun traitement n'est nécessaire.

- La **persistance du canal artériel** est une maladie congénitale où le canal artériel ne s'est pas refermé après la naissance. Si elle n'est pas traitée, elle peut entraîner une insuffisance cardiaque congestive.
- La **persistance du foramen ovale** est un type de communication interauriculaire dû à un défaut de fermeture du trou dans le septum interatrial à la naissance.
  - Cette anomalie touche de 20 à 25 % de la population générale. La plupart des cas sont bénins et asymptomatiques, mais dans les cas extrêmes, une intervention chirurgicale est nécessaire pour fermer l'ouverture de façon permanente.
- La **tétralogie de Fallot** est une malformation congénitale qui peut résulter de l'exposition à des facteurs environnementaux inconnus. Elle se caractérise par une ouverture dans le septum interventriculaire causée par l'obstruction du tronc pulmonaire, normalement au niveau de la valve du tronc pulmonaire. Cette ouverture permet au sang relativement désaturé du ventricule droit de circuler dans le ventricule gauche et de se mélanger au sang relativement saturé en oxygène.
  - Les symptômes sont un souffle cardiaque, un faible taux d'oxygène dans le sang, une dyspnée, une polyglobulie, une déformation des doigts et des ongles et, chez les enfants, des difficultés à s'alimenter ou un retard de croissance et de développement.
  - C'est la cause la plus fréquente de cyanose après la naissance. D'autres malformations cardiaques peuvent accompagner cette maladie, dont le diagnostic est généralement confirmé par échocardiographie.
- En cas de graves malformations septales, dont la tétralogie de Fallot et la persistance du foramen ovale, l'incapacité du cœur à bien se développer peut conduire à un état communément appelé « **bébé bleu** ». Indépendamment de la pigmentation normale de la peau, l'apport insuffisant de sang oxygéné entraîne une cyanose (Betts et coll., 2013).



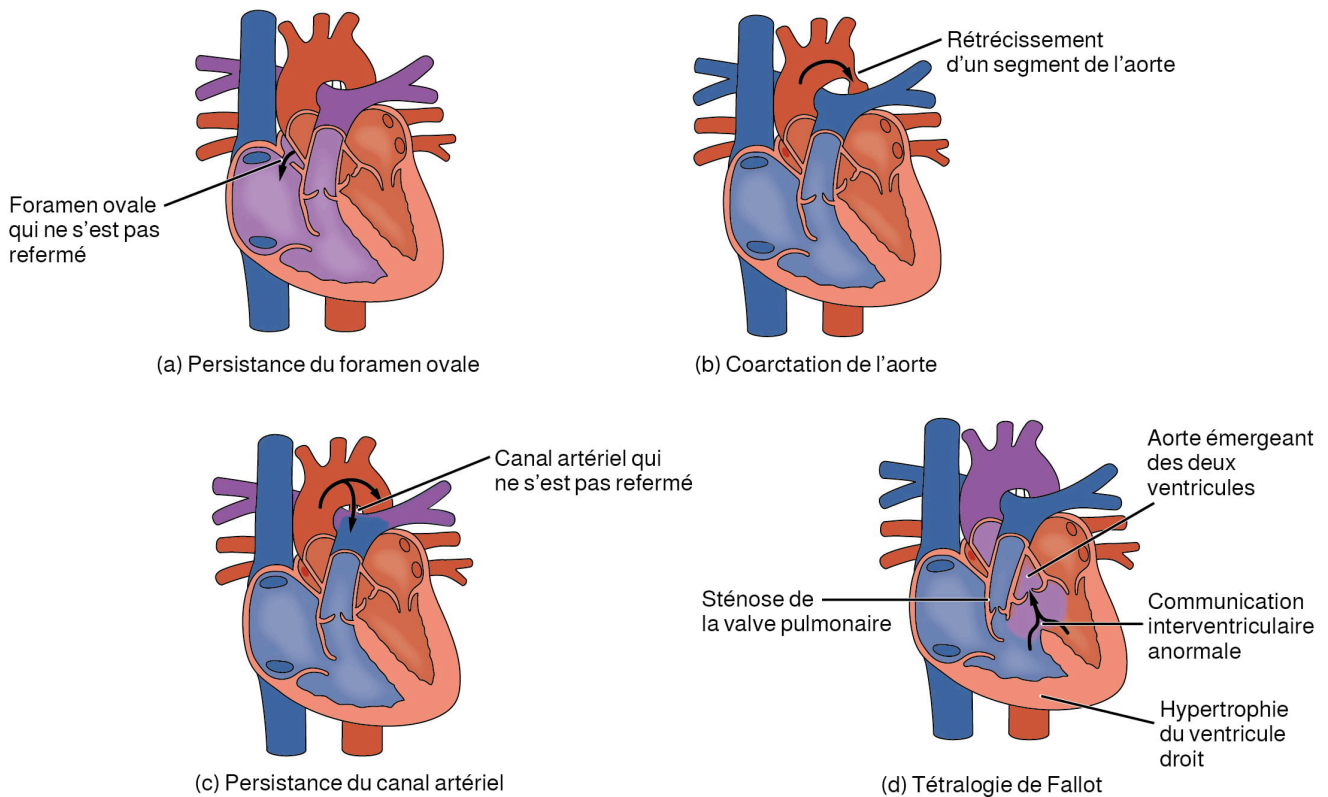


Figure 12.9. Malformations cardiaques congénitales. (a) La persistance du foramen ovale est une ouverture anormale dans le septum interatrial ou, plus communément, un défaut de fermeture du foramen ovale. (b) La coarctation de l'aorte est un rétrécissement anormal de l'aorte. (c) La persistance du canal artériel est un défaut de fermeture du canal artériel. (d) La tétralogie de Fallot comprend une ouverture anormale dans le septum interventriculaire. D'après Betts et coll., 2013. Sous licence [CC BY 4.0](https://creativecommons.org/licenses/by/4.0/). [\[Description de l'image\]](#)

## Maladies de la circulation coronaire

### Coronaropathie

La **coronaropathie** survient lorsque l'accumulation de plaque dans les artères coronaires obstrue le flux sanguin et diminue la compliance des vaisseaux. Cet état se nomme athérosclérose. À mesure que la maladie progresse et que les vaisseaux sanguins coronaires deviennent de plus en plus étroits, les cellules du myocarde deviennent ischémiques, ce qui donne lieu à des symptômes d'angine de poitrine dans certains cas. Si elle n'est pas traitée, la coronaropathie peut entraîner un infarctus du myocarde.

L'image ci-dessous montre une obstruction des artères coronaires à l'angiographie (Betts et coll., 2013).



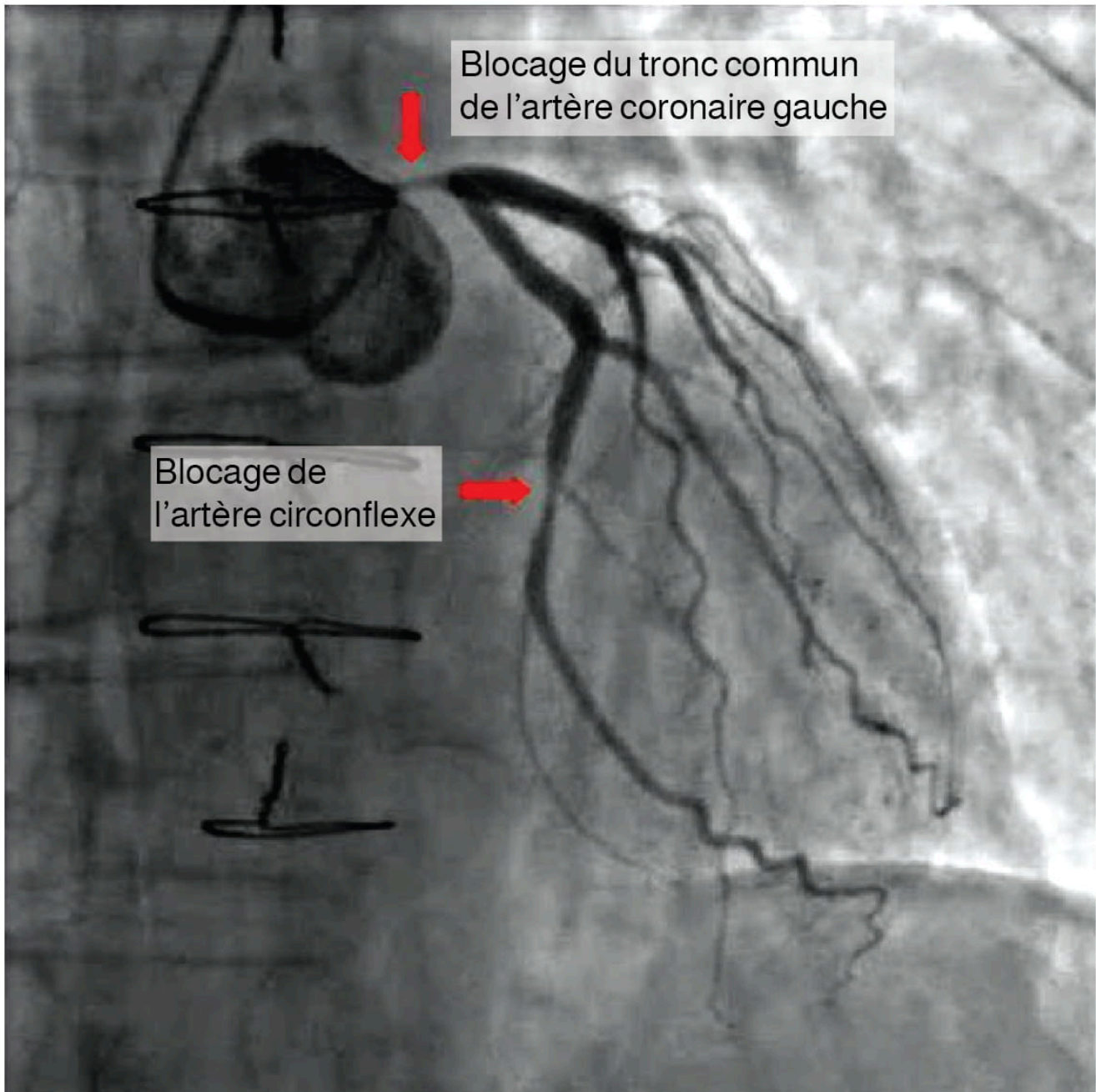


Figure 12.10. Angiographie d'artères coronaires athéroscléreuses. Dans cette coronarographie, le produit de contraste rend visibles deux artères coronaires occluses. Ces blocages peuvent entraîner une diminution du flux sanguin (ischémie) et un manque d'oxygène (hypoxie) dans les tissus cardiaques. S'il n'est pas corrigé, ce problème peut entraîner la destruction d'une partie du muscle cardiaque (infarctus du myocarde). D'après Betts et coll., 2013. Sous licence [CC BY 4.0](https://creativecommons.org/licenses/by/4.0/).

La coronaropathie est progressive et chronique. Les facteurs de risque sont le tabagisme, les antécédents familiaux, l'hypertension, l'obésité, le diabète, la forte consommation d'alcool, le manque d'exercice, le stress et l'hyperlipidémie. Le traitement peut inclure des médicaments, des modifications dans l'alimentation et l'activité physique, une angioplastie, une endoprothèse coronaire ou un pontage aortocoronarien (Betts et coll., 2013).

- **L'angioplastie** est une intervention qui consiste à élargir mécaniquement le vaisseau en cas d'occlusion. Un cathéter spécialisé muni d'un petit ballonnet est inséré dans un vaisseau du bras ou de la jambe, puis dirigé vers le site de l'occlusion. Le ballonnet est alors gonflé pour comprimer la plaque et dilater le vaisseau afin d'augmenter le

flux sanguin. Une fois le ballonnet dégonflé et rétracté, une endoprothèse faite d'un maillage spécialisé est généralement insérée au site de l'occlusion pour renforcer les parois affaiblies et endommagées et éviter une autre occlusion.

- Le **pontage aortocoronarien** est une intervention chirurgicale qui consiste à greffer un vaisseau prélevé sur une autre partie du corps pour contourner la zone de l'occlusion (Betts et coll., 2013).

## Infarctus du myocarde

L'**infarctus du myocarde** est le terme médical désignant une crise cardiaque.

Il résulte généralement d'un problème d'irrigation sanguine dans une région du cœur, ce qui entraîne la mort des cellules du muscle cardiaque. L'obstruction d'une artère coronaire (par l'accumulation de plaque d'athérome) est souvent en cause. Elle peut également survenir lorsqu'un morceau de plaque se détache et se déplace dans la circulation coronaire jusqu'à se loger dans l'un des plus petits vaisseaux. L'infarctus peut être déclenché par un exercice physique intense, lorsque l'artère partiellement occluse n'est plus en mesure de laisser passer assez de sang, ou par un stress important pouvant induire un spasme coronarien qui perturbe l'irrigation et conduit à la nécrose du myocarde (Betts et coll., 2013).

### *Le saviez-vous?*

On estime qu'entre 22 et 64 % des infarctus du myocarde sont des infarctus silencieux.

En cas d'**infarctus aigu du myocarde**, une douleur soudaine survient généralement sous le sternum (douleur rétrosternale), appelée « angine de poitrine », qui irradie souvent dans le bras gauche chez les hommes, mais pas chez les femmes. Les autres symptômes courants sont la dyspnée, les palpitations, la nausée et les vomissements, la diaphorèse, l'anxiété et la syncope. De nombreux symptômes s'apparentent à ceux d'autres problèmes de santé, notamment une crise d'anxiété ou une simple indigestion. Le diagnostic différentiel est critique (Betts et coll., 2013).

Un infarctus peut être confirmé par un ECG.

D'autres tests diagnostiques sont possibles :

- Échocardiographie
- Tomodensitométrie
- IRM
- Analyses sanguines courantes indiquant un taux élevé de créatine kinase-MB et de troponines, qui sont toutes deux libérées par les cellules endommagées du muscle cardiaque (Betts et coll., 2013).

L'infarctus peut induire un rythme cardiaque dangereux, voire un arrêt cardiaque. Les facteurs de risque importants sont la coronaropathie, l'âge, le tabagisme, un taux sanguin élevé de lipoprotéine de basse densité, un faible taux de cholestérol HDL, l'hypertension, le diabète sucré, l'obésité, le manque d'exercice physique, l'insuffisance rénale chronique, la consommation excessive d'alcool et la consommation de drogues illégales (Betts et coll., 2013).

# Troubles de conduction électrique

## Arythmie

*Le saviez-vous?*

L'arythmie ne veut pas dire *aucun* battement cardiaque! Il s'agirait plutôt d'une asystolie.

L'arythmie se définit comme un rythme cardiaque *irrégulier*, c'est-à-dire trop rapide, trop lent ou simplement irrégulier.

Le stimulateur cardiaque naturel du cœur, le nœud sinusal, déclenche une impulsion électrique 60 à 90 fois par minute chez l'adulte au repos. Cette impulsion voyage dans le système de conduction du cœur afin d'assurer un pompage harmonieux et coordonné. Les signaux électriques peuvent être détectés et enregistrés à travers la peau à l'aide d'un électrocardiographe. L'arythmie peut survenir lorsque le nœud sinusal ne parvient pas à émettre une impulsion ou lorsque le système de conduction ne parvient pas à transmettre cette impulsion à travers le cœur.

Si l'activité électrique du cœur est gravement perturbée, un arrêt de l'activité électrique ou une fibrillation peuvent se produire. En cas de fibrillation, le cœur bat de manière incontrôlée, ce qui l'empêche de pomper efficacement.

- La **fibrillation atriale** est un trouble grave, mais tant que les ventricules continuent à pomper le sang, le pronostic vital n'est pas compromis dans l'immédiat.
- La **fibrillation ventriculaire** est une urgence médicale qui nécessite une assistance pour le maintien des fonctions vitales, car les ventricules ne pompent plus efficacement le sang. Non traité, ce trouble peut conduire à la mort cérébrale.

Le traitement le plus courant est la **défibrillation**, qui consiste à utiliser des palettes pour transmettre une décharge au cœur à partir d'une source électrique externe pour tenter de rétablir un rythme sinusal normal. Un défibrillateur provoque un arrêt cardiaque pour que le nœud sinusal puisse déclencher un cycle de conduction normal. Des **défibrillateurs externes automatiques** (DAE) se trouvent dans des lieux fréquentés par un grand nombre de personnes (écoles, restaurants, aéroports). Ces dispositifs comportent des instructions verbales simples et directes que le personnel non médical peut suivre pour tenter de sauver une vie (Betts et coll., 2013).

## Fréquence cardiaque anormale

La **bradycardie** est l'état où la fréquence cardiaque chute en dessous de 60 bpm chez l'adulte au repos. Des symptômes tels que faiblesse, fatigue, étourdissements, syncope, inconfort thoracique, palpitations ou détresse respiratoire peuvent indiquer que le cœur ne fournit pas assez de sang oxygéné aux tissus. En l'absence de symptômes, la bradycardie n'est pas considérée comme cliniquement significative. Le terme **bradycardie relative** peut être utilisé lorsque la fréquence cardiaque se situe dans les valeurs normales, mais que ces symptômes sont tout de même présents. La plupart des cas demeurent asymptomatiques tant que la fréquence reste supérieure à 50 bpm.

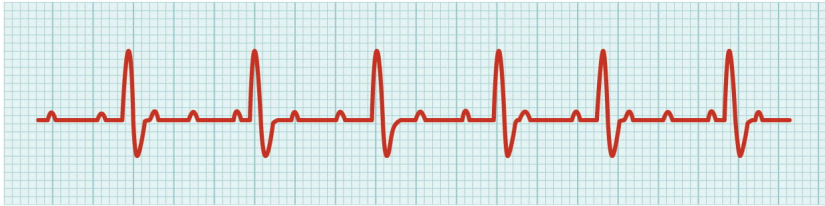
La **tachycardie** est un état où la fréquence au repos est supérieure à 100 bpm. La tachycardie est un trouble pouvant être détecté chez les femmes enceintes ou les personnes qui vivent un stress extrême. Certaines personnes peuvent rester asymptomatiques, mais les symptômes qui se manifestent généralement sont les étourdissements, l'essoufflement, un pouls rapide, des palpitations cardiaques, une douleur thoracique ou une syncope. Le traitement dépend de la cause sous-jacente, mais peut inclure des médicaments, un défibrillateur implantable, l'ablation de fibrillation ou la chirurgie (Betts et coll., 2013).

## Bloc cardiaque

Un **bloc cardiaque** est une interruption de la conduction normale. Le bloc est généralement nommé d'après la partie du système de conduction à l'origine du problème. Par exemple, le bloc de branche bilatéral correspond à une mauvaise conduction dans les deux branches du faisceau atrio-ventriculaire.

Les blocs auriculoventriculaires sont souvent décrits par degrés. Un **bloc de premier degré** (ou partiel) indique un retard dans la conduction entre les nœuds sinusal et atrio-ventriculaire. Un **bloc de deuxième degré** (ou intermittent) se produit lorsque certaines impulsions du nœud sinusal atteignent le nœud atrio-ventriculaire, alors que d'autres n'y parviennent pas. Dans le cas d'un **bloc de troisième degré** (ou avancé), il n'y a pas de corrélation entre l'activité atriale et l'activité ventriculaire. Par conséquent, aucune des impulsions générées par le nœud sinusal n'est transmise au reste du cœur. Le nœud atrio-ventriculaire doit donc prendre le relais en tant que stimulateur cardiaque principal, en déclenchant des contractions pour obtenir 40 à 60 battements par minute, ce qui est suffisant pour maintenir l'état de conscience.

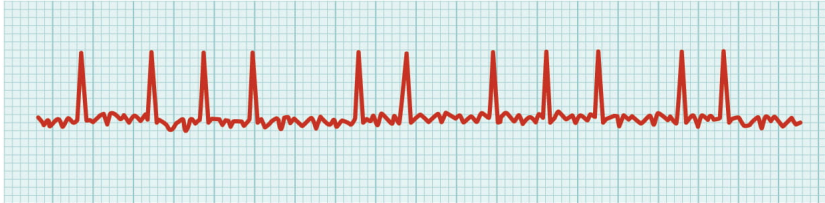Afin d'accélérer la fréquence cardiaque et de rétablir un rythme sinusal normal, un.e cardiologue peut implanter un **stimulateur cardiaque** qui délivre des impulsions électriques au muscle cardiaque pour assurer la régularité des contractions et un pompage sanguin efficace. Ces appareils peuvent être programmés par les cardiologues pour fournir une stimulation temporaire au besoin ou en continu. Certains stimulateurs contiennent aussi un défibrillateur intégré (Betts et coll., 2013).



(a) Bloc de deuxième degré ou intermittent

Remarquez qu'une onde P sur deux n'est pas suivie du complexe QRS et d'une onde T.

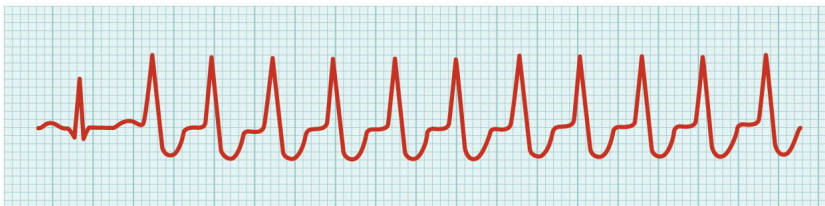
**Question** : Quel est l'effet attendu sur la fréquence cardiaque (pouls)?



(b) Fibrillation atriale

Remarquez le tracé anormal avant les complexes QRS. Notez aussi l'augmentation de la fréquence entre les complexes QRS.

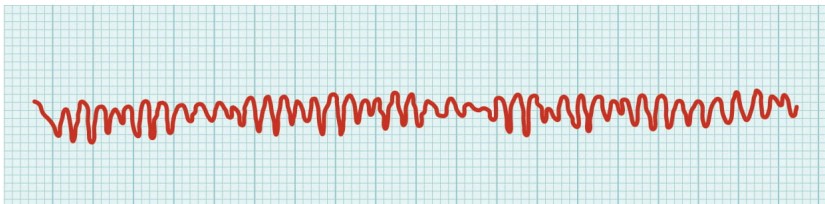
**Question** : Quel est l'effet attendu sur la fréquence cardiaque (pouls)?



(c) Tachycardie ventriculaire

Remarquez la forme inhabituelle du complexe QRS, en vous attardant sur l'onde S.

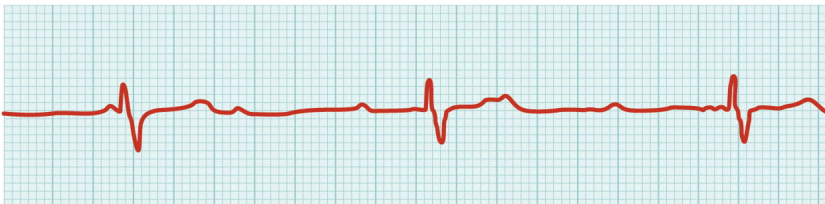
**Question** : Quel est l'effet attendu sur la fréquence cardiaque (pouls)?



(d) Fibrillation ventriculaire

Remarquez l'absence totale d'activité électrique normale.

**Question** : Quel est l'effet attendu sur la fréquence cardiaque (pouls)?



(e) Bloc de troisième degré

Remarquez que certaines impulsions initiées par le nœud sinusal n'atteignent pas le nœud AV, alors que d'autres y parviennent. Notez aussi que les ondes P ne sont pas suivies du complexe QRS.

**Question** : Quel est l'effet attendu sur la fréquence cardiaque (pouls)?

Figure 12.11. Anomalies courantes de l'ECG. (a) Dans un bloc de deuxième degré ou intermittent, une onde P sur deux n'est pas suivie du complexe QRS et d'une onde T. (b) En cas de fibrillation atriale, le tracé électrique est anormal avant le complexe QRS et la fréquence augmente entre les complexes QRS. (c) En cas de tachycardie ventriculaire, l'aspect du complexe QRS est anormal. (d) En cas de fibrillation ventriculaire, il n'y a pas d'activité électrique normale. (e) Dans un bloc de troisième degré, il n'y a pas de corrélation entre l'activité atriale (onde P) et l'activité ventriculaire (complexe QRS). D'après Betts et coll., 2013. Sous licence [CC BY 4.0](https://creativecommons.org/licenses/by/4.0/). [Description de l'image]



## Termes médicaux en contexte

Un élément interactif ou multimédia a été exclu de cette version du texte. Vous pouvez y accéder en ligne à l'adresse suivante :

<https://ecampusontario.pressbooks.pub/medicalterminology/?p=259>

## Spécialités médicales et interventions associées au cœur

### Cardiologues et chirurgien.ne.s cardiovasculaires

Les cardiologues sont des médecins spécialistes en diagnostic et traitement non invasif des cardiopathies. Les chirurgien.ne.s cardiovasculaires et thoraciques fournissent des traitements chirurgicaux du cœur et d'autres organes thoraciques (Association médicale canadienne, 2018). Pour en savoir plus sur ces spécialistes, visitez la page [Profils des spécialités au Canada](#) sur le site Web de l'AMC.

### Technologues en cardiologie

Les technologues en cardiologie suivent un programme de formation collégiale et effectuent des tests diagnostiques tels que l'électrocardiographie, l'épreuve d'effort, le Holter, le monitoring ambulatoire de la pression artérielle ainsi que la surveillance et la programmation des stimulateurs cardiaques. Pour en savoir plus, consultez le site de la [Canadian Society of Cardiology Technologists](#) (Société canadienne des technologues en cardiologie).

### Perfusionnistes cardiovasculaires

Les perfusionnistes cardiovasculaires suivent un programme de formation collégiale ou universitaire et sont responsables du fonctionnement de la machine de dérivation cardio-pulmonaire pendant les chirurgies à cœur ouvert. Ces spécialistes surveillent également les signes vitaux et administrent du soluté intraveineux et d'autres médicaments. Pour en savoir plus, consultez le page du [programme en perfusion cardiovasculaire de l'Institut Michener](#) (The Michener Institute of Education).

## Terminologie de l'appareil cardiovasculaire et du cœur

### Débit cardiaque

Volume de sang éjecté en une minute par chaque ventricule (5,25 litres de sang).

**Débit systolique**

Quantité de sang éjectée par chaque ventricule à chaque systole (70 ml de sang par contraction).

**Ablation de fibrillation**

Ablation par radiofréquence (chaud) ou cryoablation (froid) pour détruire les cellules dans une zone du cœur qui provoquent des rythmes anormaux.

**Angine de poitrine**

Douleur thoracique.

**Angiographie**

Radiographie des vaisseaux sanguins avec insertion d'un cathéter spécial et injection de produit de contraste.

**Antihypertenseur**

Classe de médicaments utilisés pour traiter l'hypertension artérielle.

**Arythmie**

Rythme cardiaque irrégulier.

**Asymptomatique**

Absence de symptômes.

**Athérosclérose**

Durcissement des artères dû à l'accumulation de plaque.

**Auscultation**

Technique d'écoute du cœur à l'aide d'un stéthoscope.

**Atrio-ventriculaire (AV)**

Zone où l'atrium et le ventricule se rencontrent.

**Valve atrio-ventriculaire**

La valve atrio-ventriculaire gauche, ou valve mitrale (bicuspide), permet au sang de circuler de l'atrium gauche au ventricule gauche, tandis que la valve atrio-ventriculaire droite permet au sang de circuler de l'atrium droit au ventricule droit.

**Bradycardie**

Ralentissement de la fréquence cardiaque.

**Troponine**

Protéine régulatrice de la contraction du cœur.

**Déformation des doigts et des ongles**

Bout des doigts élargi et ongles bombés.

**Compliance**

Capacité des vaisseaux sanguins à se dilater et à se contracter.

**Congénital**

Qui existe dès la naissance.

**Créatine kinase-MB**

Enzyme qui catalyse la conversion de la créatine en phosphocréatine en consommant de l'ATP.

**Tomodensitométrie**

Méthode d'imagerie médicale en trois dimensions assistée par ordinateur.

**Cyanose**

Coloration anormale de la peau de teinte bleutée (lèvres et lit des ongles bleus) généralement causée par un manque d'oxygène.

**Diabète sucré**

Trouble du système endocrinien où le pancréas ne produit pas d'insuline ou les cellules de l'organisme ne répondent pas à l'insuline, donnant lieu à un taux élevé de glucose dans le sang.

**Diaphorèse**

Transpiration abondante.



**Canal artériel**

Connexion entre le tronc pulmonaire et l'aorte présente dans le cœur fœtal.

**Dyspnée**

Respiration difficile.

**Électrocardiogramme (ECG)**

Représentation graphique des signaux électriques émis par le cœur.

**Échocardiographie**

Méthode qui utilise les ultrasons pour examiner le cœur.

**Électrocardiographe**

Instrument utilisé pour enregistrer l'activité électrique du cœur.

**Foramen ovale**

Ouverture entre l'atrium droit et l'oreillette gauche, normalement présente dans un cœur fœtal.

**Gros vaisseaux**

Veine cave supérieure, veine cave inférieure, aorte et tronc pulmonaire.

**Cholestérol HDL**

Lipoprotéines de haute densité, ce qu'on appelle généralement le « bon » cholestérol.

**Souffle cardiaque**

Bruit cardiaque anormal.

**Fréquence cardiaque**

Nombre de contractions cardiaques en une minute.

**Hypercholestérolémie**

Taux de cholestérol sanguin supérieur à la normale.

**Hyperlipidémie**

Taux excessif de lipides dans le sang.

**Hypertension**

Pression artérielle élevée.

**Défibrillateur implantable**

Implant électronique qui envoie une décharge pour convertir un rythme cardiaque dangereux en un rythme cardiaque normal.

**Veine cave inférieure**

La plus longue des deux plus grosses veines du corps. Elle transporte le sang désoxygéné des jambes et du torse vers le cœur.

**Septum interatrial**

Paroi séparant les atriums droit et gauche.

**Septum interventriculaire**

Paroi qui sépare les ventricules droit et gauche.

**Ischémie**

État où les cellules ne reçoivent pas assez de sang et d'oxygène.

**Lipoprotéine de basse densité**

Lipoprotéines LDL, ce qu'on appelle généralement le « mauvais » cholestérol.

**Valve mitrale**

Valve cardiaque constituée de deux cuspidés, également connue sous le nom de « valve bicuspide ».

**IRM**

Imagerie par résonance magnétique, qui produit des images très détaillées à l'aide d'un aimant puissant et d'ondes radio.

**Stimulateur cardiaque**

Appareil électrique implanté qui permet de déclencher un battement cardiaque.

**Palpitation**

Sensation dans la poitrine pouvant être causée par un rythme cardiaque irrégulier.

**Liquide péricardique**

Liquide séreux qui permet aux deux feuillets du péricarde séreux de glisser doucement l'une contre l'autre lorsque le cœur bat.

**Plaque**

Matière grasse composée de cholestérol, de tissu conjonctif, de globules blancs et de certaines cellules musculaires lisses.

**Polycythémie**

Trouble caractérisé par une surproduction de globules rouges.

**Tronc pulmonaire**

Très grosse artère appelée tronc, terme indiquant que le vaisseau donne naissance à plusieurs petites artères.

**Racine des gros vaisseaux**

Partie de chaque gros vaisseau (aorte, tronc pulmonaire, veine cave inférieure, veine cave supérieure) qui se rattache à la base du cœur.

**Membranes séreuses**

Membranes repliées sur elles-mêmes, ce qui donne une membrane à double couche séparée par du liquide séreux. La membrane séreuse qui enveloppe les poumons s'appelle « plèvre ». La membrane séreuse qui enveloppe les organes abdominopelviens s'appelle « péritoine ».

**Infarctus silencieux**

Infarctus du myocarde sans symptômes pouvant donc passer inaperçu.

**Rythme sinusal**

Rythme établi par le nœud sinusal, qui est généralement de 60 à 90 battements par minute chez l'adulte au repos.

**Veine cave supérieure**

Une des deux plus grosses veines du corps. Elle transporte le sang désoxygéné de la tête et des extrémités supérieures vers le cœur.

**Syncope**

Évanouissement.

**Tachycardie**

Accélération de la fréquence cardiaque.

## Mettez vos connaissances à l'épreuve!

Un élément interactif ou multimédia a été exclu de cette version du texte. Vous pouvez y accéder en ligne à l'adresse suivante :

<https://ecampusontario.pressbooks.pub/medicalterminology/?p=259>

## Références

- Association médicale canadienne. (2018). *Profils des spécialités au Canada*. [www.cma.ca/fr/profils-des-specialites-au-canada](http://www.cma.ca/fr/profils-des-specialites-au-canada)
- Canadian Society of Cardiology Technologists. (s.d.). *Who we are*. [www.csct.ca](http://www.csct.ca)
- Centers for Disease Control and Prevention. (2019). *Cardiomyopathy*. CDC. [www.cdc.gov/heartdisease/cardiomyopathy.htm](http://www.cdc.gov/heartdisease/cardiomyopathy.htm)
- Centers for Disease Control and Prevention. (2019a). *Valvular heart disease*. CDC. [www.cdc.gov/heartdisease/valvular\\_disease.htm](http://www.cdc.gov/heartdisease/valvular_disease.htm)
- Centers for Disease Control and Prevention. (2019b). *Aortic aneurysm*. CDC. [www.cdc.gov/heartdisease/aortic\\_aneurysm.htm](http://www.cdc.gov/heartdisease/aortic_aneurysm.htm)
- CrashCourse. (6 juillet 2015). *The heart, part 1 - under pressure: Crash course A&P #25* [vidéo]. YouTube. <https://youtu.be/X9ZZ6tcxArI>
- CrashCourse. (13 juillet 2015). *The heart, part 2 - heart throbs: Crash course A&P #26* [vidéo]. YouTube. <https://youtu.be/FLBMwcvOaEo>
- Fondation des maladies du cœur et de l'AVC du Canada. (s.d.). *Insuffisance cardiaque*. [www.coeuretavc.ca/maladies-du-coeur/problemes-de-sante/insuffisance-cardiaque](http://www.coeuretavc.ca/maladies-du-coeur/problemes-de-sante/insuffisance-cardiaque)
- Mitchener Institute for Education. (s.d.). *Cardiovascular perfusion*. Michener Institute of Education de l'UHN. [michener.ca/program/cardiovascular-perfusion](http://michener.ca/program/cardiovascular-perfusion)
- Tittley, J. G. (s.d.). *Anévrismes de l'aorte thoracique (AAT)*. Société canadienne de chirurgie vasculaire. [vascular.ca/Anevrismes-de-laorte-thoracique-AAT/~french](http://vascular.ca/Anevrismes-de-laorte-thoracique-AAT/~french)

## Description des images

**Description de la figure 12.1 :** Cette illustration montre l'emplacement du cœur dans le thorax (vues sagittale et antérieure). Les étiquettes de la vue sagittale identifient les structures suivantes (dans le sens horaire, à partir du haut) : première côte, arc aortique, base, aorte thoracique, œsophage, veine cave inférieure, diaphragme, thymus, trachée. Les étiquettes de la vue antérieure identifient les structures suivantes (dans le sens horaire, à partir du haut) : médiastin, arc aortique, tronc pulmonaire, auricule gauche, poumon gauche, ventricule gauche, cavité péricardique, apex, bord du péricarde pariétal, diaphragme, bord de la plèvre pariétale, côtes, ventricule droit, atrium droit, auricule droite, poumon droit, veine cave supérieure. [\[Retourner à la figure 12.1\].](#)

**Description de la figure 12.2 :** Cette image montre une vue agrandie de la structure de la paroi du cœur. Les étiquettes identifient les structures suivantes (dans le sens horaire, à partir du haut) : cavité péricardique, péricarde fibreux, feuillet pariétal du péricarde séreux, épicarde (feuillet viscéral du péricarde séreux), myocarde, endocarde. [\[Retourner à la figure 12.2\].](#)

**Description de la figure 12.3 :** Cette illustration montre le réseau de vaisseaux sanguins dans les poumons. Les étiquettes identifient les structures suivantes (dans le sens horaire, à partir du haut) : [côté gauche du corps] arc aortique, tronc pulmonaire, poumon gauche, artères pulmonaires gauches, veines pulmonaires gauches, capillaires pulmonaires, aorte descendante; [côté droit du corps] veine cave inférieure, veines pulmonaires droites, artères pulmonaires droites, poumon droit, veine cave supérieure, aorte ascendante. [\[Retourner à la figure 12.3\].](#)

**Description de la figure 12.4 :** L'image du haut montre un cœur humain, avec les artères et les veines. Les étiquettes identifient les structures suivantes (dans le sens horaire, à partir du haut) : aorte, artères pulmonaires gauches, tronc pulmonaire, atrium gauche, veines pulmonaires gauches, valve aortique, valve mitrale, ventricule gauche, veine cave inférieure, ventricule droit, valve atrio-ventriculaire droite, atrium droit, valve du tronc pulmonaire, veines pulmonaires droites, artères pulmonaires droites, veine cave supérieure. L'image du bas illustre le trajet approximatif de l'appareil

circulatoire humain. Les étiquettes identifient les structures suivantes (dans le sens horaire, à partir du haut) : capillaires de la circulation systémique du haut du corps, artères systémiques ascendantes, tronc pulmonaire, atrium gauche, ventricule gauche, artères systémiques descendantes, capillaires de la circulation systémique du bas du corps, veines systémiques du bas du corps, ventricule droit, atrium droit, capillaires pulmonaires, veines systémiques du haut du corps. [\[Retourner à la figure 12.4\].](#)

**Description de la figure 12.5 :** Le panneau supérieur montre la vue antérieure du cœur, tandis que le panneau inférieur montre la vue postérieure du cœur. Les différents vaisseaux sanguins sont identifiés. Les étiquettes de la vue antérieure identifient les structures suivantes (dans le sens horaire, à partir du haut) : artère coronaire gauche, tronc pulmonaire, artère circonflexe, artère interventriculaire antérieure, veine cardiaque majeure, artère marginale, petite veine cardiaque, veines antérieures du ventricule droit, artères atriales, atrium droit, artère coronaire droite, aorte ascendante, arc aortique. Les étiquettes de la vue postérieure identifient les structures suivantes (dans le sens horaire, à partir du haut) : sinus coronaire, petite veine cardiaque, artère coronaire droite, artère marginale, veine cardiaque moyenne, veine interventriculaire postérieure, artère interventriculaire postérieure, artère marginale, veine cardiaque majeure, artère circonflexe. [\[Retourner à la figure 12.5\].](#)

**Description de la figure 12.6 :** Cette image montre la vue antérieure de la section frontale du cœur avec les principales parties étiquetées. Les étiquettes identifient les structures suivantes (dans le sens horaire, à partir du haut) : arc aortique, faisceau de Bachman, faisceau atrio-ventriculaire (faisceau de His), ventricule gauche, branches droite et gauche du faisceau, fibres de Purkinje, ventricule droit, atrium droit, faisceau internodal postérieur, faisceau internodal moyen, nœud atrio-ventriculaire, faisceau internodal antérieur, nœud sinusal. [\[Retourner à la figure 12.6\].](#)

**Description de la figure 12.7 :** Ce schéma montre les six différentes phases de la contraction et relaxation cardiaque accompagnées de l'intervalle QT correspondant. [\[Retourner à la figure 12.7\].](#)

**Description de la figure 12.8 :** Ce schéma montre les artères des cavités thoracique et abdominale. Les étiquettes à droite identifient les structures suivantes (de haut en bas) : rameaux artériels de l'aorte thoracique (bronchiques, œsophagiens, médiastinaux, péricardiques), aorte thoracique, hiatus aortique, tronc cœliaque (artère gastrique gauche, artère splénique, artère hépatique commune, artère mésentérique supérieure), aorte abdominale, artère mésentérique inférieure, artère iliaque externe. Les étiquettes à gauche identifient les structures suivantes (de haut en bas) : rameaux pariétaux de l'aorte thoracique, artères intercostales, artère phrénique supérieure, artère phrénique inférieure, diaphragme, artère surrénale, artère rénale, artère gonadique, artère lombaire, artère sacrale médiane, artère iliaque commune, artère iliaque interne. [\[Retourner à la figure 12.8\].](#)

**Description de la figure 12.9 :** Ces illustrations de la structure du cœur montrent différentes malformations congénitales. Le panneau supérieur gauche montre la persistance du foramen ovale (l'étiquette indique que le foramen ovale ne s'est pas refermé), le panneau supérieur droit montre la coarctation de l'aorte (l'étiquette indique le rétrécissement d'un segment de l'aorte), le panneau inférieur gauche montre la persistance du canal artériel (l'étiquette indique que le canal artériel ne s'est pas refermé) et le panneau inférieur droit montre la tétralogie de Fallot (les étiquettes indiquent les messages suivants : aorte émergeant des deux ventricules, communication interventriculaire anormale, hypertrophie du ventricule droit, sténose de la valve pulmonaire). [\[Retourner à la figure 12.9\].](#)

**Description de la figure 12.11 :** Cette image montre des tracés ECG correspondant à différents troubles cardiaques. Cinq types d'arythmies sont représentées (de haut en bas) : bloc de deuxième degré (texte inscrit : Remarquez qu'une onde P sur deux n'est pas suivie du complexe QRS et d'une onde T. Question : Quel est l'effet attendu sur la fréquence cardiaque [pouls]?); fibrillation atriale (texte inscrit : Remarquez le tracé anormal avant les complexes QRS. Notez aussi l'augmentation de la fréquence entre les complexes QRS. Question : Quel est l'effet attendu sur la fréquence cardiaque [pouls]?); tachycardie ventriculaire (texte inscrit : Remarquez la forme inhabituelle du complexe QRS, en vous attardant sur l'onde S. Question : Quel est l'effet attendu sur la fréquence cardiaque [pouls]?); fibrillation ventriculaire (texte inscrit : Remarquez l'absence totale d'activité électrique normale. Question : Quel est l'effet attendu sur la fréquence cardiaque [pouls]?); bloc de troisième degré (texte inscrit : Remarquez que certaines impulsions initiées par le nœud sinusal n'atteignent pas le nœud AV, alors que d'autres y parviennent. Notez aussi que les ondes P ne sont pas suivies du complexe QRS. Question : Quel est l'effet attendu sur la fréquence cardiaque [pouls]?). [\[Retourner à la figure 12.11\].](#)

Sauf indication contraire, le chapitre présente du contenu adapté du manuel [Anatomy and Physiology](#) (sur [OpenStax](#)),

de Betts et coll. et est utilisé [sous-licence internationale CC BY 4.0](#). Téléchargez ou consultez gratuitement le manuel à l'adresse <https://openstax.org/books/anatomy-and-physiology/pages/1-introduction>.

# 13. Appareil cardiovasculaire – Vaisseaux sanguins et sang

## Objectifs d'apprentissage

- Connaître l'anatomie des vaisseaux sanguins et la composition du sang.
- Décrire les principales fonctions des vaisseaux sanguins et des composantes du sang.
- Bien orthographier les termes médicaux des vaisseaux sanguins et du sang et utiliser les bonnes abréviations.
- Nommer les spécialités médicales associées aux vaisseaux sanguins et au sang.
- Explorer les maladies, les troubles et les interventions couramment associés aux vaisseaux sanguins et au sang.

## Affixes et radicaux des vaisseaux sanguins et du sang

Cliquez sur les préfixes, les radicaux et les suffixes pour afficher une liste des affixes et radicaux à mémoriser pour l'appareil cardiovasculaire et le sang.

Un élément interactif ou multimédia a été exclu de cette version du texte. Vous pouvez y accéder en ligne à l'adresse suivante :





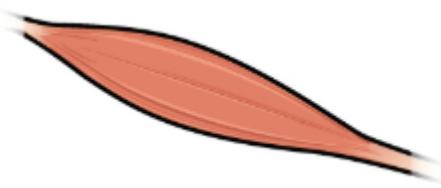
<https://ecampusontario.pressbooks.pub/medicalterminology/?p=257>

## Introduction aux vaisseaux sanguins et au sang


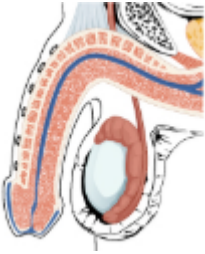


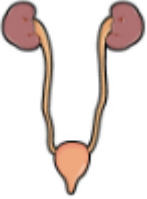
Le corps humain est un système vaste et complexe qui a besoin de sang pour apporter des nutriments à ses billions de cellules et en éliminer les déchets. Le chapitre précédent montre comment le cœur pompe le sang dans tout l'organisme grâce à un réseau de vaisseaux sanguins. L'ensemble de ces trois éléments, soit le sang, le cœur et les vaisseaux, forme l'appareil cardiovasculaire.

L'appareil circulatoire a un effet sur pratiquement tous les tissus, les cellules, les organes et les systèmes du corps, y compris les fonctions générales et plus spécialisées de transport d'éléments structuraux, d'échange capillaire, de maintien de la santé par le transport de globules blancs et de diverses immunoglobulines (anticorps), d'hémostase, de régulation de la température corporelle et d'aide au maintien de l'équilibre **acido-basique**. Le [tableau 13.1](#) résume les relations importantes entre l'appareil circulatoire et les autres systèmes et appareils de l'organisme.

**Tableau 13.1 Interactions de l'appareil circulatoire avec les autres systèmes et appareils de l'organisme. Tableau décrivant le rôle de l'appareil circulatoire dans chacun des différents systèmes et appareils de l'organisme. D'après Betts et coll., 2013. Sous licence [CC BY 4.0](https://creativecommons.org/licenses/by/4.0/).**

SYSTÈME OU APPAREIL	RÔLE DE LA CIRCULATION SANGUINE
<p><b>Appareil digestif</b></p>  <p>Appareil digestif</p>	<p>Absorbe les nutriments et l'eau; achemine les nutriments (à l'exception de la plupart des lipides) au foie par la veine porte hépatique pour qu'ils soient traités; fournit les nutriments essentiels à l'hématopoïèse et à la fabrication de l'hémoglobine.</p>
<p><b>Système endocrinien</b></p>  <p>Système endocrinien</p>	<p>Sécrète les hormones : le facteur natriurétique auriculaire (peptide) sécrété par les cellules auriculaires du cœur pour aider à réguler le volume et la pression sanguins; l'épinéphrine, le FNA, l'angiotensine II, l'hormone antidiurétique et la thyroxine pour aider à réguler la pression sanguine; l'œstrogène pour promouvoir la santé vasculaire chez les femmes et les hommes.</p>
<p><b>Système tégumentaire</b></p>  <p>Système tégumentaire</p>	<p>Transporte les facteurs de coagulation, les plaquettes et les globules blancs pour l'hémostase, la lutte contre les infections et la réparation des dommages; régule la température en contrôlant le débit sanguin vers la surface, où la chaleur peut être dissipée; assure une certaine coloration des téguments; agit comme un réservoir de sang.</p>
<p><b>Système lymphatique</b></p>  <p>Système lymphatique</p>	<p>Transporte divers globules blancs, y compris ceux produits par le tissu lymphatique, et des immunoglobulines (anticorps) dans tout l'organisme pour le maintenir en bonne santé; transporte l'excès de liquide tissulaire qui ne peut être réabsorbé par les capillaires vasculaires vers le système lymphatique pour y être traité.</p>
<p><b>Appareil locomoteur</b></p>  <p>Appareil locomoteur</p>	<p>Fournit les nutriments et l'oxygène nécessaires à la contraction; élimine l'acide lactique et distribue la chaleur générée par la contraction; les pompes musculaires favorisent le retour veineux; l'exercice contribue à la santé cardiovasculaire et à la prévention de l'athérosclérose.</p>



SYSTÈME OU APPAREIL	RÔLE DE LA CIRCULATION SANGUINE
<p><b>Système nerveux</b></p>  <p>Système nerveux</p>	<p>Produit le liquide céphalorachidien (LCR) dans les plexus choroïdes; contribue à la barrière hémato-encéphalique; les centres cardiaques et vasomoteurs régulent le débit cardiaque et le débit sanguin dans les vaisseaux par l'entremise du système nerveux autonome.</p>
<p><b>Appareil reproducteur</b></p>  <p>Appareil reproducteur</p>	<p>Contribue à l'érection des organes génitaux chez les deux sexes lors de l'excitation sexuelle; transporte les hormones gonadotropes qui régulent les fonctions reproductives.</p>
<p><b>Appareil respiratoire</b></p>  <p>Appareil respiratoire</p>	<p>Fournit le sang pour les échanges gazeux essentiels afin de transporter l'oxygène nécessaire aux réactions métaboliques ainsi que le dioxyde de carbone généré en tant que sous-produit de ces processus.</p>
<p><b>Squelette</b></p>  <p>Squelette</p>	<p>Fournit le calcium, le phosphate et d'autres minéraux essentiels à la matrice osseuse; transporte des hormones régulant la formation et l'absorption de la matrice, notamment l'hormone de croissance (somatotropine), les hormones thyroïdiennes, les calcitronines et l'hormone parathyroïdienne; l'érythropoïétine stimule l'hématopoïèse des cellules myéloïdes; un certain niveau de protection de certains vaisseaux par les structures osseuses.</p>
<p><b>Appareil urinaire</b></p>  <p>Appareil urinaire</p>	<p>Au repos, transmet 20 % de la circulation aux reins pour la filtration, la réabsorption des produits utiles et l'élimination des excès; régule le volume et la pression sanguins en régulant la perte de liquide sous forme d'urine et en libérant l'enzyme rénine qui est essentielle au mécanisme rénine-angiotensine-aldostérone.</p>

Regardez la vidéo :



Un ou plusieurs éléments interactifs ont été exclus de cette version du texte. Vous pouvez les visualiser en ligne ici : <https://ecampusontario.pressbooks.pub/acquerirlesbasesdelaterminologimedical/?p=415#oembed-1>

Vidéo 13.1 [Blood Vessels, Part 1 – Form and Function: CrashCourse A&P #27](#) [Vidéo en ligne]. © [CrashCourse](#), 2015.

Appareil cardiovasculaire – Termes médicaux associés aux vaisseaux sanguins et au sang

Un élément interactif ou multimédia a été exclu de cette version du texte. Vous pouvez y accéder en ligne à l'adresse suivante :

<https://ecampusontario.pressbooks.pub/medicalterminology/?p=257>

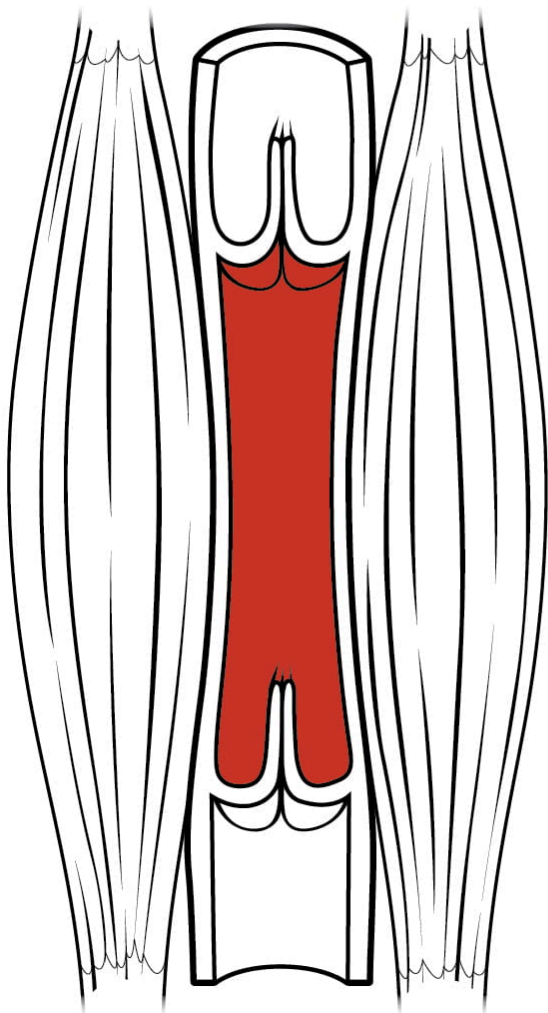
## Anatomie des vaisseaux sanguins

Le sang pompé par le cœur circule dans une série de vaisseaux appelés artères, artérioles, capillaires, veinules et veines avant de retourner au cœur.

- Les **artères** transportent le sang loin du cœur et se ramifient en vaisseaux plus petits appelés artérioles.
- Les **artérioles** distribuent le sang vers les lits capillaires, où se produisent les échanges avec les tissus de l'organisme.
- Un **capillaire** est un canal microscopique qui fournit du sang aux tissus eux-mêmes, par un processus appelé **perfusion**.

- Des échanges gazeux et d'autres substances se produisent dans les capillaires entre le sang, les cellules environnantes et leur liquide tissulaire (liquide interstitiel).
- Pour que les capillaires fonctionnent, leurs parois doivent être perméables et laisser passer les substances.
- Les capillaires sont reliés à de petits vaisseaux appelés **veinules**.
- Les **veinules** sont de petites veines qui convergent en veines plus grosses.
- Une **veine** est un vaisseau sanguin qui conduit le sang vers le cœur.
  - Par rapport aux artères, les veines sont des vaisseaux à parois minces, larges et irrégulières.
  - Les veines plus larges sont généralement équipées de valvules qui favorisent une circulation unidirectionnelle du sang vers le cœur et empêchent le reflux vers les capillaires causé par la faible pression artérielle inhérente aux veines et par l'effet de la gravité.
  - Le corps dispose d'autres moyens pour transporter le sang veineux vers le cœur, notamment la contraction des muscles squelettiques dans les extrémités (voir figure ci-dessous) ainsi que des variations de pression causées par les mouvements respiratoires dans la poitrine.

Muscles détendus,  
valvules fermées



Muscles contractés,  
ouverture de la valvule  
au-dessus du muscle

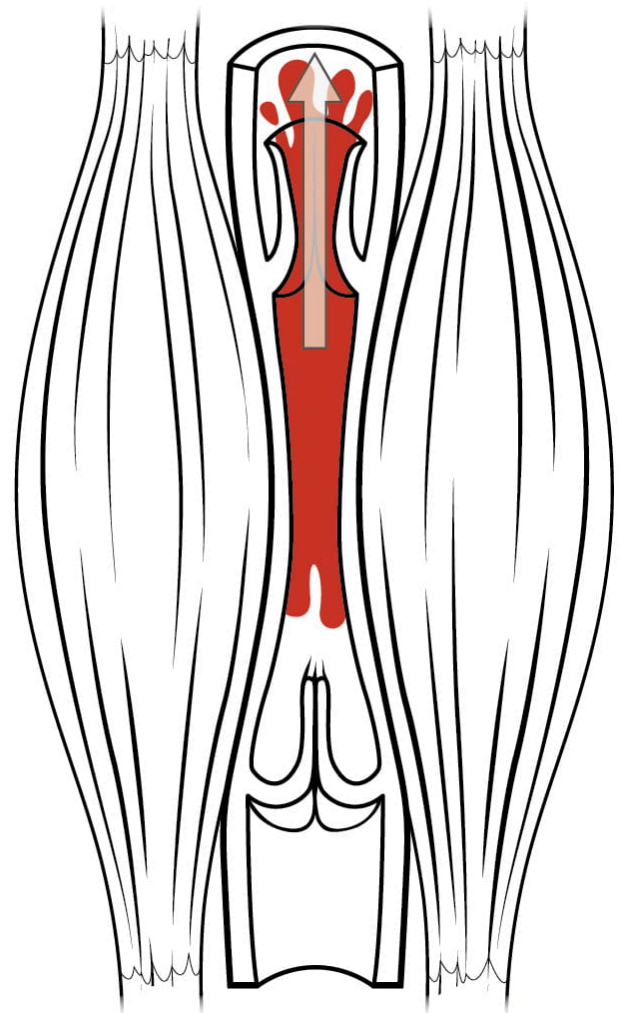


Figure 13.1 Pompe musculaire squelettique. La contraction des muscles squelettiques entourant une veine comprime le sang et augmente la pression dans cette zone, ce qui rapproche le sang du cœur, où la pression veineuse est plus faible. Notez l'importance des valvules unidirectionnelles qui assurent que le sang circule toujours dans la bonne direction. D'après Betts et coll., 2013. Sous licence [CC BY 4.0](https://creativecommons.org/licenses/by/4.0/).

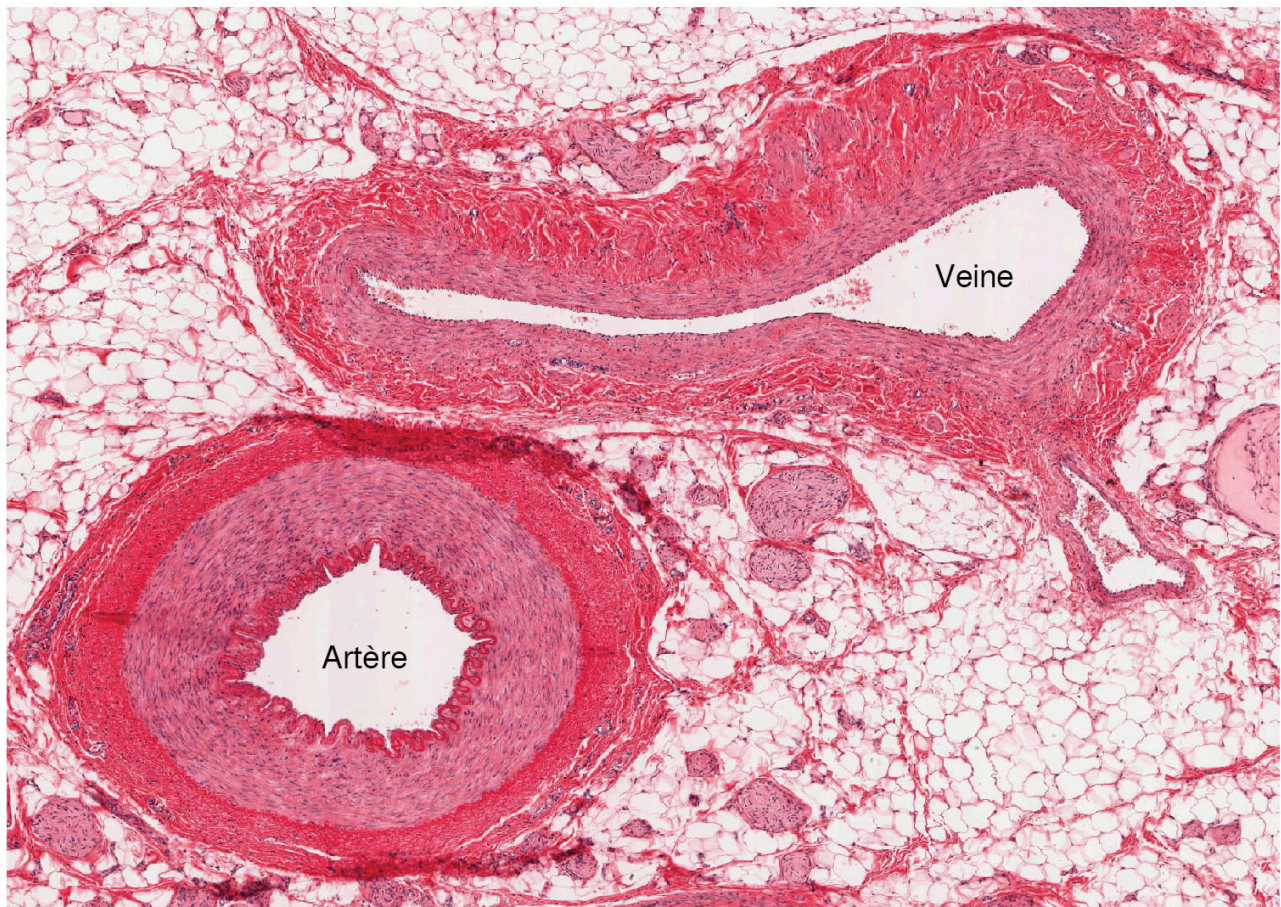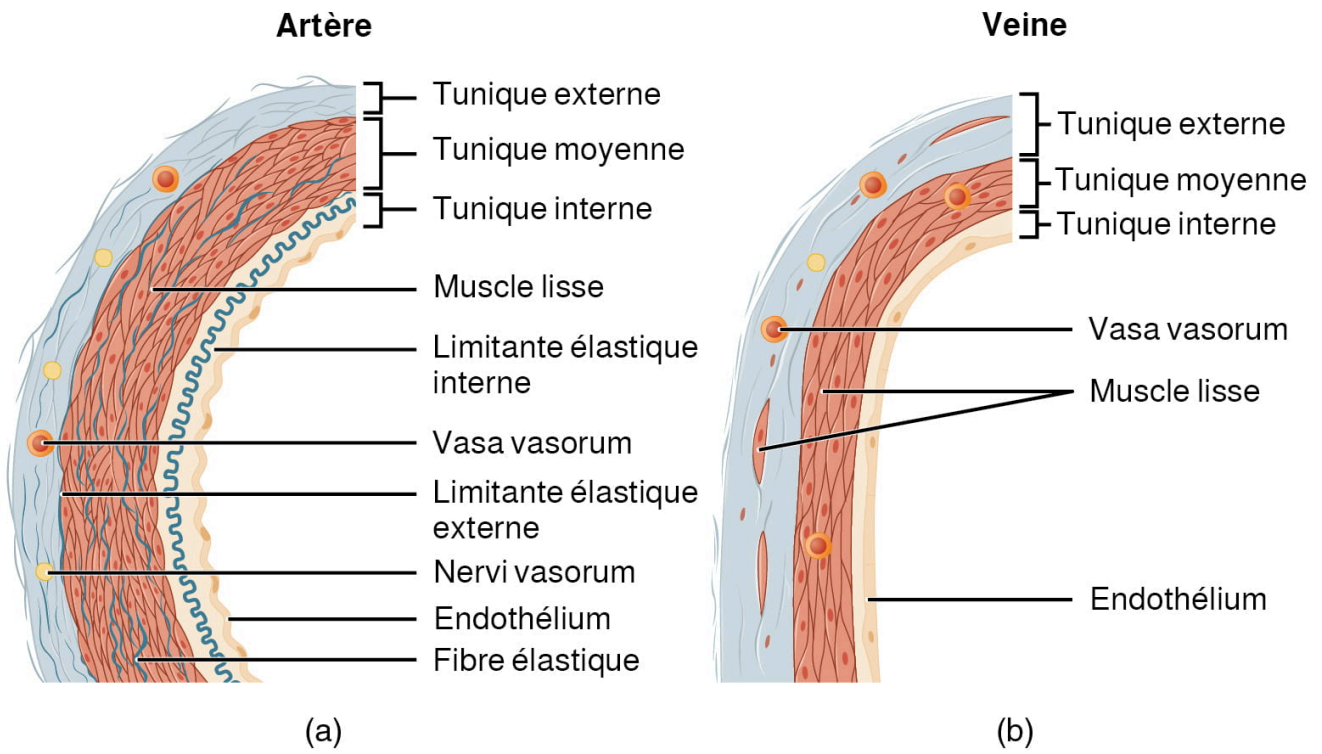
[\[Description de l'image\]](#)

### *Vérification des connaissances*

- Sélectionnez le mot en gras qui convient : Les artères transportent toujours le sang **vers le/loin du** cœur.
- Sélectionnez le mot en gras qui convient : Les veines transportent toujours le sang **vers le/loin du** cœur.

Les artères et les veines sont composées des mêmes trois couches de tissus distinctes, appelées **tuniques**, comme les vêtements portés à l'origine par les Romains de l'Antiquité. De la couche la plus interne à la plus externe, ces tuniques sont la **tunique interne**, la **tunique moyenne** et la **tunique externe** (voir la [figure 13.3](#)). Le muscle lisse de la couche intermédiaire, soit la tunique moyenne, confère au vaisseau les capacités de vasoconstriction et de vasodilatation nécessaires pour assurer un débit sanguin suffisant.





(c)

Figure 13.2 Structure des vaisseaux sanguins. (a) Les artères et (b) les veines présentent les mêmes caractéristiques générales, mais les parois des artères sont beaucoup plus épaisses en raison de la pression plus élevée du sang qui y circule. (c) Une photomicrographie montre les différences relatives d'épaisseur. Grossissement : 160 X (Photomicrographie fournie par les administrateur.trice.s de l'École de médecine de l'Université du Michigan, 2012.) D'après Betts et coll., 2013. Sous licence [CC BY 4.0](#). [[Description de l'image](#)]

Le tableau ci-dessous compare les caractéristiques des artères et des veines.

**Tableau 13.2. Comparaison des artères et des veines. D'après Betts et coll., 2013. Sous licence CC BY 4.0.**

CARACTÉRISTIQUES	ARTÈRES	VEINES
<b>Direction du débit sanguin</b>	Conduit le sang loin du cœur	Conduit le sang vers le cœur
<b>Aspect général</b>	Arrondie	Irrégulière, souvent affaissée
<b>Pression</b>	Élevée	Faible
<b>Épaisseur de la paroi</b>	Épaisse	Mince
<b>Concentration relative d'oxygène</b>	Plus élevée dans les artères systémiques	Plus faible dans les veines systémiques
	Plus faible dans les artères pulmonaires	Plus élevée dans les veines pulmonaires
<b>Valvules</b>	Absentes	Présentes le plus souvent dans les membres et dans les veines inférieures au cœur

## Principales artères et veines du corps humain

De nombreuses artères et veines portent le même nom, sont parallèles dans tout le corps et sont très similaires du côté droit et du côté gauche du corps. Par exemple, vous trouverez une paire d'artères **fémorales** et une paire de veines fémorales, soit une de chaque côté du corps. En revanche, certains vaisseaux situés plus près de la ligne médiane du corps, comme l'aorte, sont uniques plutôt qu'en paires. Les noms de certains vaisseaux peuvent changer en fonction de leur emplacement, comme une rue qui change de nom lorsqu'elle traverse un carrefour, une artère ou une veine peut changer de nom entre les repères anatomiques. Par exemple, l'artère **subclavière** gauche devient l'artère **axillaire** passé la région axillaire, puis devient l'artère **brachiale** lorsqu'elle pénètre dans la partie supérieure du bras. Les deux schémas suivants illustrent les principales artères et veines du corps humain.



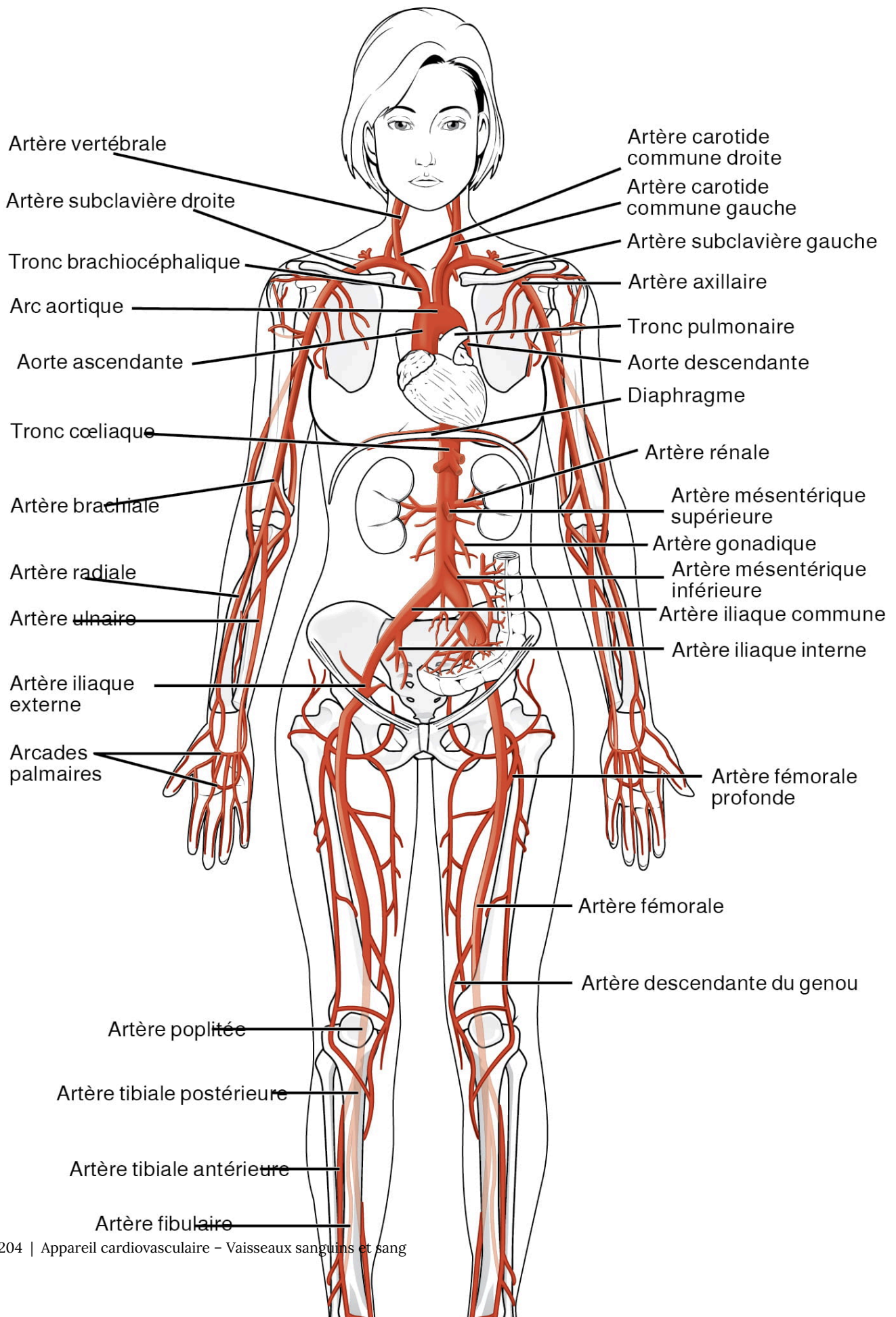




Figure 13.3 Artères systémiques. Les principales artères systémiques représentées ici acheminent du sang oxygéné dans tout l'organisme. D'après Betts et coll., 2013. Sous licence [CC BY 4.0](#). [\[Description de l'image\]](#)

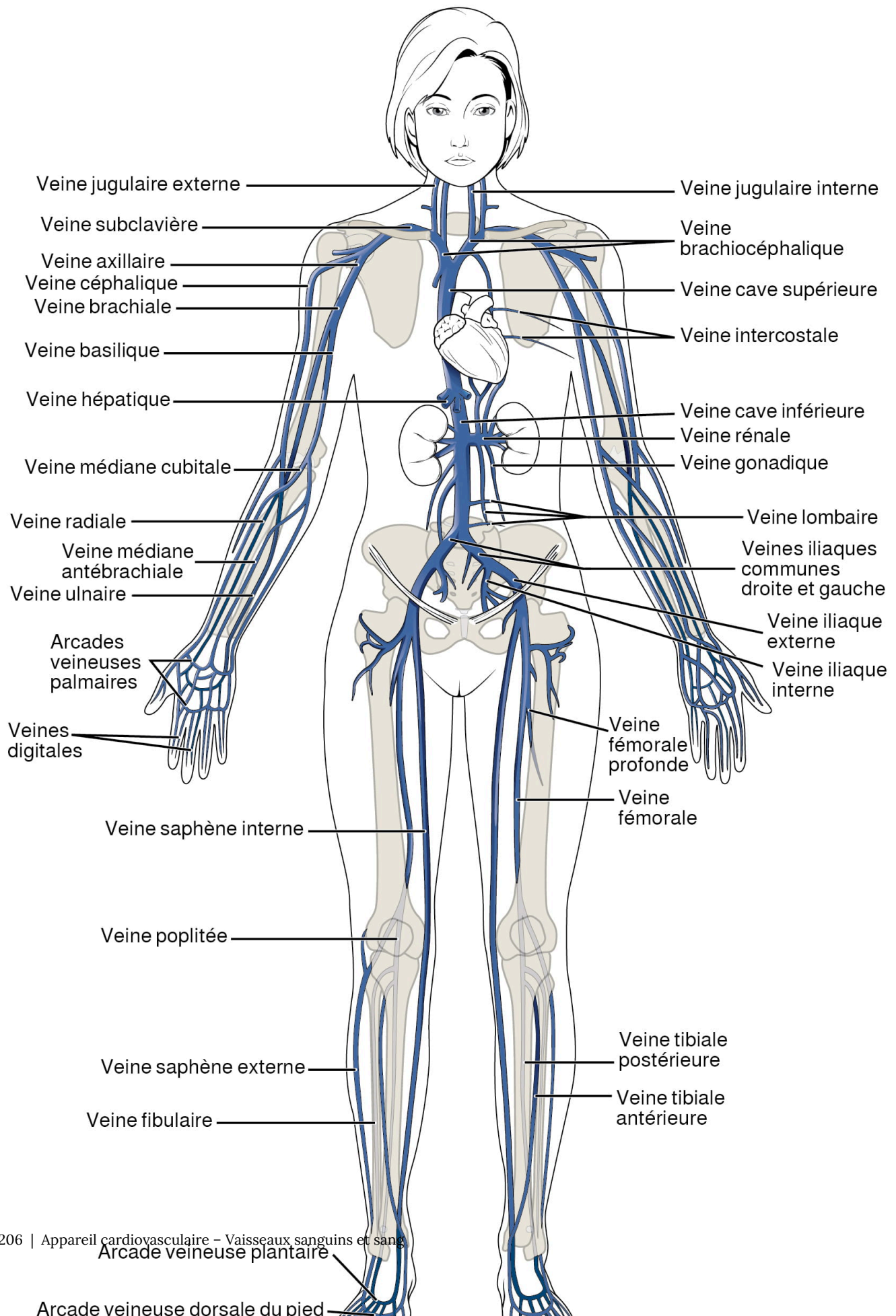


Figure 13.4 Principales veines systémiques de l'organisme. Vue antérieure des principales veines systémiques de l'organisme. D'après Betts et coll., 2013. Sous licence [CC BY 4.0](https://creativecommons.org/licenses/by/4.0/). [\[Description de l'image\]](#)

## Vérification des connaissances

- Sans vous référer aux images des principales artères et veines du corps, pouvez-vous **nommer** 3 artères et 3 veines et dire où elles se **trouvent**?

## Physiologie des vaisseaux sanguins

Les artères et les veines transportent le sang dans deux circuits distincts, soit le **circuit systémique** et le **circuit pulmonaire**. Les artères systémiques fournissent du sang riche en oxygène aux tissus de l'organisme. Le sang renvoyé au cœur par les veines systémiques contient moins d'oxygène, puisqu'une grande partie de l'oxygène transporté par les artères a été absorbée par les cellules. En revanche, dans le circuit pulmonaire, les artères transportent le sang pauvre en oxygène exclusivement vers les poumons où ont lieu les échanges gazeux. Les veines pulmonaires ramènent ensuite le sang fraîchement oxygéné par les poumons vers le cœur, qui à son tour le renvoie dans la circulation systémique.

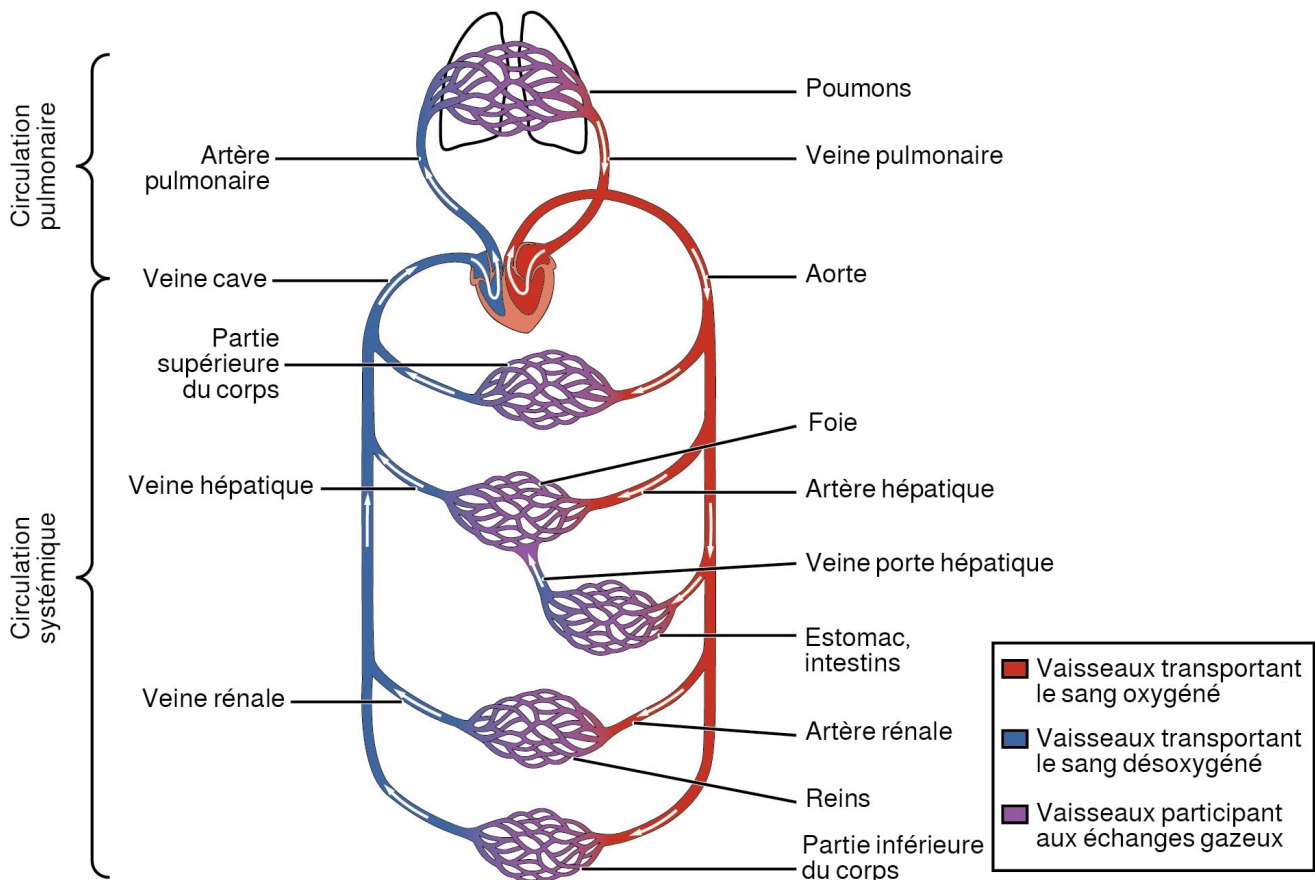


Figure 13.5 Circulation cardiovasculaire. Le circuit pulmonaire fait circuler le sang du côté droit du cœur vers les poumons, puis de nouveau vers le cœur. Le circuit systémique fait circuler le sang du côté gauche du cœur vers la tête et le corps et le ramène du côté droit du cœur pour répéter le cycle. Les flèches indiquent la direction du débit sanguin et les couleurs indiquent la concentration relative en oxygène. D'après Betts et coll., 2013. Sous licence [CC BY 4.0](https://creativecommons.org/licenses/by/4.0/). [\[Description de l'image\]](#)

## Pression artérielle

La **pression artérielle** est la force exercée par le sang sur les parois des vaisseaux sanguins ou des cavités cardiaques. La pression artérielle peut être mesurée dans les capillaires et les veines, ainsi que dans les vaisseaux de la circulation pulmonaire; toutefois, le terme général « pression artérielle » désigne la pression du sang circulant dans les artères de la circulation systémique. La pression artérielle est l'un des paramètres critiques mesurés chez pratiquement tous les patients dans tous les établissements de santé.

La technique utilisée aujourd'hui a été mise au point il y a plus de 100 ans par un médecin russe pionnier, le D<sup>r</sup> Nikolai Korotkoff. Lors de la mesure de la pression artérielle, un débit sanguin turbulent dans les vaisseaux peut être entendu comme un léger tic-tac, connu sous le nom de **bruits de Korotkoff**. La pression artérielle est mesurée en mm Hg et est généralement obtenue à partir de l'artère brachiale au moyen d'un **sphygmomanomètre** et d'un stéthoscope. La pression artérielle est consignée comme suit : la **pression systolique** par rapport à la **pression diastolique**.

### *Le saviez-vous?*

Une pression artérielle normale et saine correspond à une valeur de **120/80** mm Hg. Le pouls normal d'un adulte au repos est de **60 à 100** battements par minute.

Cinq variables affectent le débit sanguin et la pression artérielle :

- Débit cardiaque
- Compliance des vaisseaux sanguins
- Volume sanguin
- Viscosité du sang
- Longueur et diamètre des vaisseaux sanguins

## Pouls

Chaque fois que le cœur éjecte du sang avec force dans la circulation, les artères doivent se dilater, puis se **rétracter** pour absorber l'afflux de sang qui les traverse. Cette action d'expansion et de rétraction de la paroi artérielle est ce qu'on appelle le **pouls**, lequel permet de mesurer la fréquence cardiaque. Le pouls peut être palpé manuellement en plaçant l'extrémité des doigts sur une artère située près de la surface du corps, comme l'artère radiale ou l'artère carotide commune. La figure ci-dessous montre divers sites pour mesurer le pouls.

Le rythme et la force du pouls sont deux facteurs importants sur le plan clinique. Un pouls élevé ou irrégulier peut être causé par l'activité physique ou d'autres facteurs temporaires, mais peut également indiquer une maladie cardiaque. La force du pouls indique la force de la contraction ventriculaire et le débit cardiaque. Si le pouls est fort, la pression systolique est élevée. Si le pouls est faible, la pression systolique a baissé et une intervention médicale peut être nécessaire.

Artère temporale

Artère faciale

Artère carotide commune

Artère brachiale

Artère radiale

Artère fémorale

Artère poplitée

Artère tibiale postérieure

Artère dorsale du pied

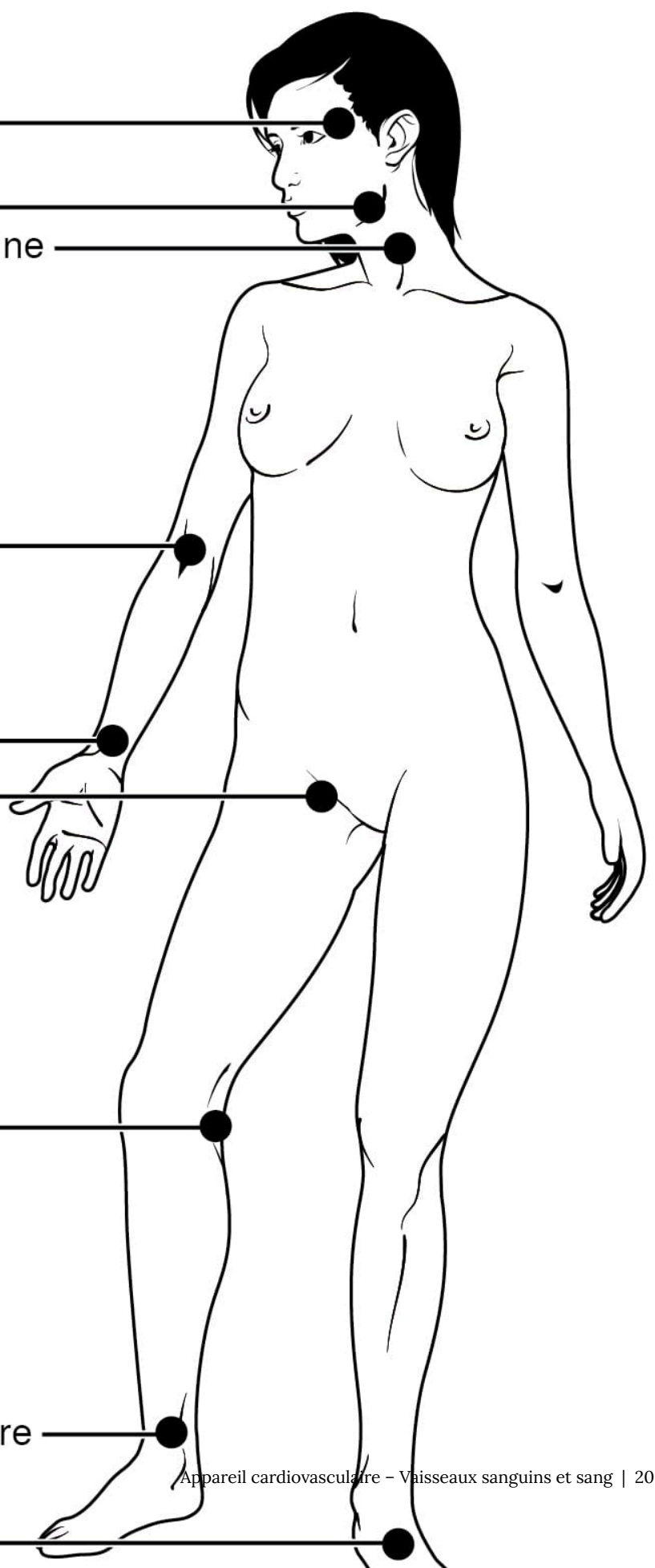


Figure 13.6 Sites de mesure du pouls. Le site où le pouls est le plus facilement mesuré est l'artère radiale, mais il peut l'être à n'importe lequel des points indiqués. D'après Betts et coll., 2013. Sous licence [CC BY 4.0](#). [\[Description de l'image\]](#)

## Composition (anatomie) du sang et fonctions de ses composants

Le **sang** est un tissu conjonctif composé d'éléments cellulaires et d'une matrice extracellulaire. Les éléments cellulaires sont appelés **constituants** et comprennent les **globules rouges (GR)**, les **globules blancs (GB)** et les **plaquettes**. La matrice extracellulaire, appelée **plasma**, rend le sang unique parmi les tissus conjonctifs en raison de son état fluide. Composé essentiellement d'eau, ce fluide maintient perpétuellement en suspension les constituants et leur permet de circuler dans tout le corps au sein de l'appareil cardiovasculaire.

### *Le saviez-vous?*

Le sang représente environ 8 % du poids corporel d'un adulte.

En laboratoire, les échantillons de sang sont souvent centrifugés pour séparer les composants du sang les uns des autres (voir la figure ci-dessous). Les érythrocytes sont les éléments les plus lourds du sang et se déposent au fond du tube. Au-dessus de la membrane érythrocytaire se trouve la **couche leucocyto-plaquettaire**, une fine couche pâle de leucocytes et de thrombocytes qui, ensemble, représentent moins de 1 % de l'échantillon de sang total. Au-dessus de la couche leucocyto-plaquettaire se trouve le plasma sanguin, un liquide normalement pâle de couleur paille, qui constitue le reste de l'échantillon.

Dans le sang normal, les érythrocytes représentent environ 45 % de l'échantillon, ce que l'on appelle l'hématocrite. L'hématocrite d'un échantillon peut toutefois varier de manière significative, soit de 36 à 50 % en fonction du sexe et d'autres facteurs. Sans compter la couche leucocyto-plaquettaire, qui représente moins de 1 % du sang, on peut estimer que le pourcentage moyen de plasma est le pourcentage de sang qui n'est pas constitué d'érythrocytes, soit environ 55 %.

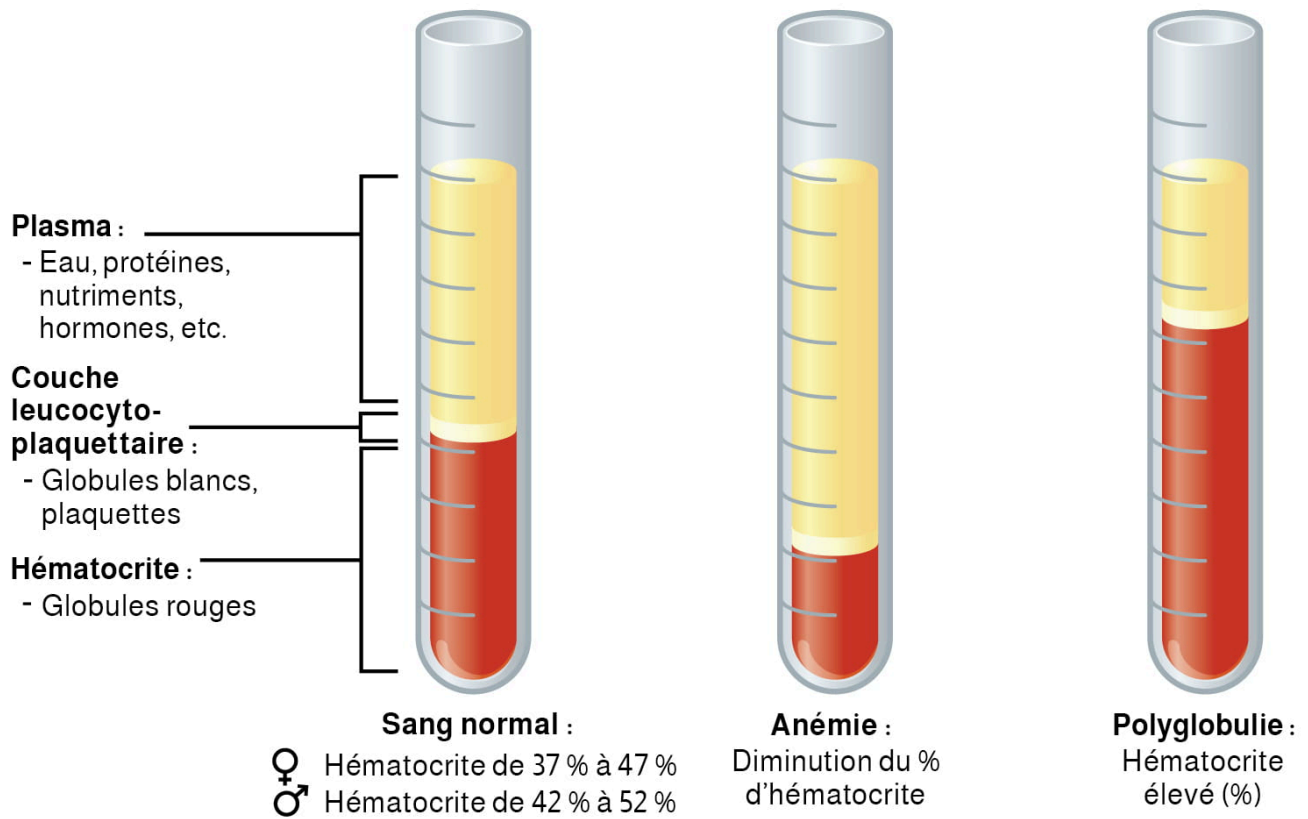


Figure 13.7 Composition du sang. Les cellules sanguines comprennent un grand nombre d'érythrocytes et relativement peu de leucocytes et de plaquettes. Le plasma est le fluide dans lequel les constituants sont en suspension. Un échantillon de sang centrifugé révèle que le plasma est le composant le plus léger. Il flotte au sommet du tube, séparé des éléments les plus lourds, soit les érythrocytes, par une couche leucocyto-plaquettaire et des plaquettes. L'hématocrite est le pourcentage de l'échantillon total constitué d'érythrocytes. Exemples de taux d'hématocrite particulièrement faibles par rapport à élevés. D'après Betts et coll., 2013. Sous licence [CC BY 4.0](https://creativecommons.org/licenses/by/4.0/). [\[Description de l'image\]](#)

Le tableau ci-dessous fournit un résumé utile des composants du sang et de leurs fonctions.



**Tableau 13.3 Principaux composants sanguins. Ce tableau présente les composants du sang et leurs fonctions associées. D'après Betts et coll., 2013. Sous licence CC BY 4.0.**

COMPOSANT ET % DU SANG	SOUS-COMPOSANT ET % DU COMPOSANT	TYPE ET % (LE CAS ÉCHÉANT)	SITE DE PRODUCTION	FONCTION(S) PRINCIPALE(S)
<b>Plasma 46 à 63 %</b>	Eau 92 %	Fluide	Absorbé par le tractus intestinal ou produit par le métabolisme	Moyen de transport
	Protéines plasmatiques	Albumine 54 à 60 %	Foie	Maintien de la concentration osmotique, transport des molécules lipidiques
		Globulines 35 à 38 %	Alpha-globulines – foie	Transport, maintien de la concentration osmotique
			Bêta-globulines – foie	Transport, maintien de la concentration osmotique
			Gamma-globulines (immunoglobulines) – cellules plasmatiques	Réponses immunitaires
		Fibrinogène 4 à 7 %	Foie	Coagulation sanguine dans l'hémostase
	Protéines régulatrices < 1 %	Hormones et enzymes	Diverses sources	Réguler diverses fonctions de l'organisme
Autres solutés 1 %	Nutriments, gaz et déchets	Absorbé par le tractus intestinal, échangé dans l'appareil respiratoire, ou produit par les cellules	Nombreuses et variées	
<b>Constituants 37 – 54 %</b>	Érythrocytes 99 %	Érythrocytes	Moelle osseuse rouge	Gaz de transport, principalement de l'oxygène et un peu de dioxyde de carbone
	Leucocytes < 1 %	Leucocytes granuleux : neutrophiles éosinophiles basophiles	Moelle osseuse rouge	Immunité non spécifique
			Lymphocytes : moelle osseuse et tissu lymphoïde	Lymphocytes : immunité spécifique
	Plaquettes < 1 %	Leucocytes agranulaires : lymphocytes monocytes	Monocytes : moelle osseuse rouge	Monocytes : immunité non spécifique
	Plaquettes < 1 %	s. o.	Mégacaryocytes : Moelle osseuse rouge	Hémostase

## Vérification des connaissances

Référez-vous au tableau ci-dessus pour répondre à ces questions :

- De quelle substance le plasma est-il *principalement* constitué?
- Quelles sont les fonctions générales du plasma et de ses composants?
- Quelle est la fonction des **érythrocytes**?
- Quelle est la fonction générale des **leucocytes**? (Indice : quel mot apparaît dans les trois cases du tableau qui énumèrent les fonctions des leucocytes?)
- Quelle est la fonction des **plaquettes**?


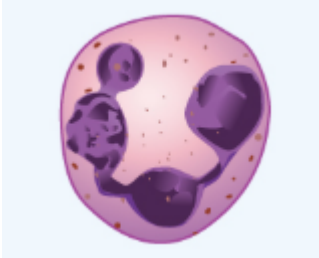
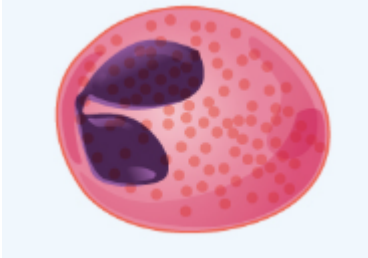
## Plasma sanguin

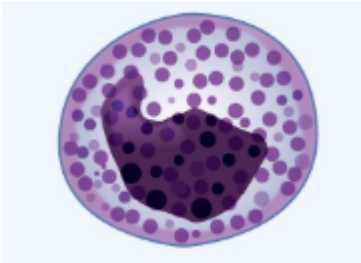


Comme les autres fluides de l'organisme, le plasma est principalement composé d'eau; en fait, il est constitué à environ 92 % d'eau. Cette eau contient un mélange de substances dissoutes ou en suspension, en majeure partie des protéines. Le tableau ci-dessus résume les principaux composants du plasma et leurs fonctions.


## Constituants (érythrocytes, leucocytes, thrombocytes)

Le tableau ci-dessous résume les principaux faits concernant les constituants présents dans le sang.

Tableau 13.4 Résumé des constituants du sang. D'après Betts et coll., 2013. Sous licence [CC BY 4.0](https://creativecommons.org/licenses/by/4.0/).

CONSTITUANT	PRINCIPAUX SOUS-TYPES	NOMBRE PRÉSENT PAR MICROLITRE (µL) ET MOYENNE (PLAGE)	ASPECT DANS UN FROTTIS SANGUIN STANDARD	RÉSUMÉ DES FONCTIONS	COMMENTAIRES
<p><b>Érythrocytes (globules rouges)</b></p>  <p>Globules rouges</p>	s. o.	5.2 millions (4,4 à 5,0 millions)	Disque biconcave aplati; pas de noyau; couleur rouge pâle	Transport de l'oxygène et d'une partie du dioxyde de carbone entre les tissus et les poumons	Durée de vie d'environ 120 jours
<p><b>Leucocytes (globules blancs)</b></p>	<p>s. o.</p> <p><b>Granulocytes, y compris neutrophiles, éosinophiles et basophiles</b></p>	<p>7000 (5000 à 10 000)</p> <p><b>4360 (1800 à 9950)</b></p>	<p>Noyau présentant une coloration foncée évidente</p> <p><b>Granules abondants dans le cytoplasme; noyau normalement lobé</b></p>	<p>Toutes les fonctions de défense de l'organisme</p> <p><b>Résistance non spécifique (innée) à la maladie</b></p>	<p>Ils sortent des capillaires et pénètrent dans les tissus; durée de vie généralement limitée à quelques heures ou jours</p> <p><b>Classification selon les granules membranaires dans le cytoplasme</b></p>
<p><b>Types de leucocytes (globules blancs)</b></p>	<p>Neutrophiles</p>  <p>Cellules neutrophiles</p>	4150 (1800 à 7300)	Le nombre de lobes nucléaires augmente avec l'âge; granules lilas pâle	Cellules phagocytaires; particulièrement efficaces contre les bactéries et libèrent des substances chimiques cytotoxiques à partir des granules	Leucocyte le plus courant; durée de vie de quelques minutes à quelques jours
	<p>Éosinophiles</p>  <p>Cellules éosinophiles</p>	165 (0 à 700)	Noyau généralement bilobé; granules rouge orange brillant	Cellules phagocytaires; particulièrement efficaces avec les complexes antigène-anticorps et libèrent des antihistaminiques. Augmentation lors des allergies et des infections parasitaires	Durée de vie de quelques minutes à quelques jours

CONSTITUANT	PRINCIPAUX SOUS-TYPES	NOMBRE PRÉSENT PAR MICROLITRE ( $\mu$ L) ET MOYENNE (PLAGE)	ASPECT DANS UN FROTTIS SANGUIN STANDARD	RÉSUMÉ DES FONCTIONS	COMMENTAIRES
	Basophiles				
		44 (0 à 150)	Noyau généralement bilobé, mais difficile à voir en raison de la présence de granules lourds, denses et pourpre foncé	Favorise l'inflammation	Le leucocyte le moins courant; durée de vie inconnue
	Cellules basophiles				
	Agranulocytes, y compris lymphocytes et monocytes	2640 (1700 à 4950)	Absence de granules abondants dans le cytoplasme; noyau de forme simple qui peut être indenté	Défenses du corps	Le groupe se compose de deux grands types de cellules issues de lignées différentes
	Lymphocytes				
		2185 (1500 à 4000)	Cellules sphériques avec un seul noyau, souvent volumineux, occupant une grande partie du volume de la cellule; se colore en pourpre; existe en variantes grandes (cellules tueuses naturelles) et petites (lymphocytes B et T)	Immunité essentiellement spécifique (adaptative); les lymphocytes T attaquent directement d'autres cellules (immunité cellulaire). Les lymphocytes B libèrent des anticorps (immunité humorale); les cellules tueuses naturelles sont similaires aux lymphocytes T, mais non spécifiques	Les cellules initiales proviennent de la moelle osseuse, mais la production secondaire a lieu dans le tissu lymphatique; plusieurs sous-types distincts; les cellules mémoires se forment après l'exposition à un agent pathogène et accélèrent rapidement les réponses à une exposition ultérieure; durée de vie de plusieurs années
	Cellules lymphocytes				
	Monocytes				
		455 (200 à 950)	Le plus grand leucocyte avec un noyau dentelé ou en forme de fer à cheval	Cellules phagocytaires très efficaces qui engloutissent les agents pathogènes ou les cellules usées; elles servent également de cellules présentatrices d'antigènes (CPA) pour d'autres composants du système immunitaire	Produites dans la moelle osseuse rouge; appelées macrophages après avoir quitté la circulation
	Cellules monocytes				

CONSTITUANT	PRINCIPAUX SOUS-TYPES	NOMBRE PRÉSENT PAR MICROLITRE (µL) ET MOYENNE (PLAGE)	ASPECT DANS UN FROTTIS SANGUIN STANDARD	RÉSUMÉ DES FONCTIONS	COMMENTAIRES
<b>Plaquettes</b>  Cellules plaquettaires	s. o.	350 000 (150 000 à 500 000)	Fragments cellulaires entourés d'une membrane plasmique et contenant des granules; coloration pourpre	Hémostase et libération de facteurs de croissance pour la réparation et la cicatrisation des tissus	Formés à partir de mégacaryocytes qui restent dans la moelle osseuse rouge et sécrètent des plaquettes dans la circulation

### Hématopoïèse (hémapoïèse)

La durée de vie des constituants est très courte. Bien qu'un type de leucocyte (les cellules mémoires) puisse survivre pendant des années, la plupart des érythrocytes, leucocytes et plaquettes ont normalement une durée de vie de quelques heures à quelques semaines. L'organisme doit donc rapidement et continuellement former de nouvelles cellules sanguines et de nouvelles plaquettes, un processus connu sous le nom d'hématopoïèse.

Chez l'enfant, l'hématopoïèse peut se produire dans la cavité médullaire des os longs; chez l'adulte, le processus est largement limité aux os crâniens et pelviens, aux vertèbres, au sternum et aux épiphyses proximales du fémur et de l'humérus. À l'âge adulte, le foie et la rate conservent leur capacité à générer les constituants. Ce processus est appelé hématopoïèse extramédullaire. Lorsqu'une maladie, par exemple un cancer des os, détruit la moelle osseuse et prévient donc l'hématopoïèse, une hématopoïèse extramédullaire peut être déclenchée.

Tous les constituants proviennent de cellules souches de la moelle osseuse rouge, appelées **cellules souches hématopoïétiques**, ou **hémocytoblaste**. L'hématopoïèse commence lorsque la cellule souche hématopoïétique est exposée à des stimuli chimiques appropriés, appelés collectivement **facteurs de croissance hématopoïétiques**, qui l'incitent à se diviser et à se différencier. L'une des cellules filles demeure une cellule souche hématopoïétique afin que l'hématopoïèse puisse se poursuivre, tandis que l'autre cellule fille devient l'un des deux types de cellules souches plus spécialisées. Consultez le tableau ci-dessous de haut en bas pour apprendre comment les cellules souches deviennent des constituants matures du sang.

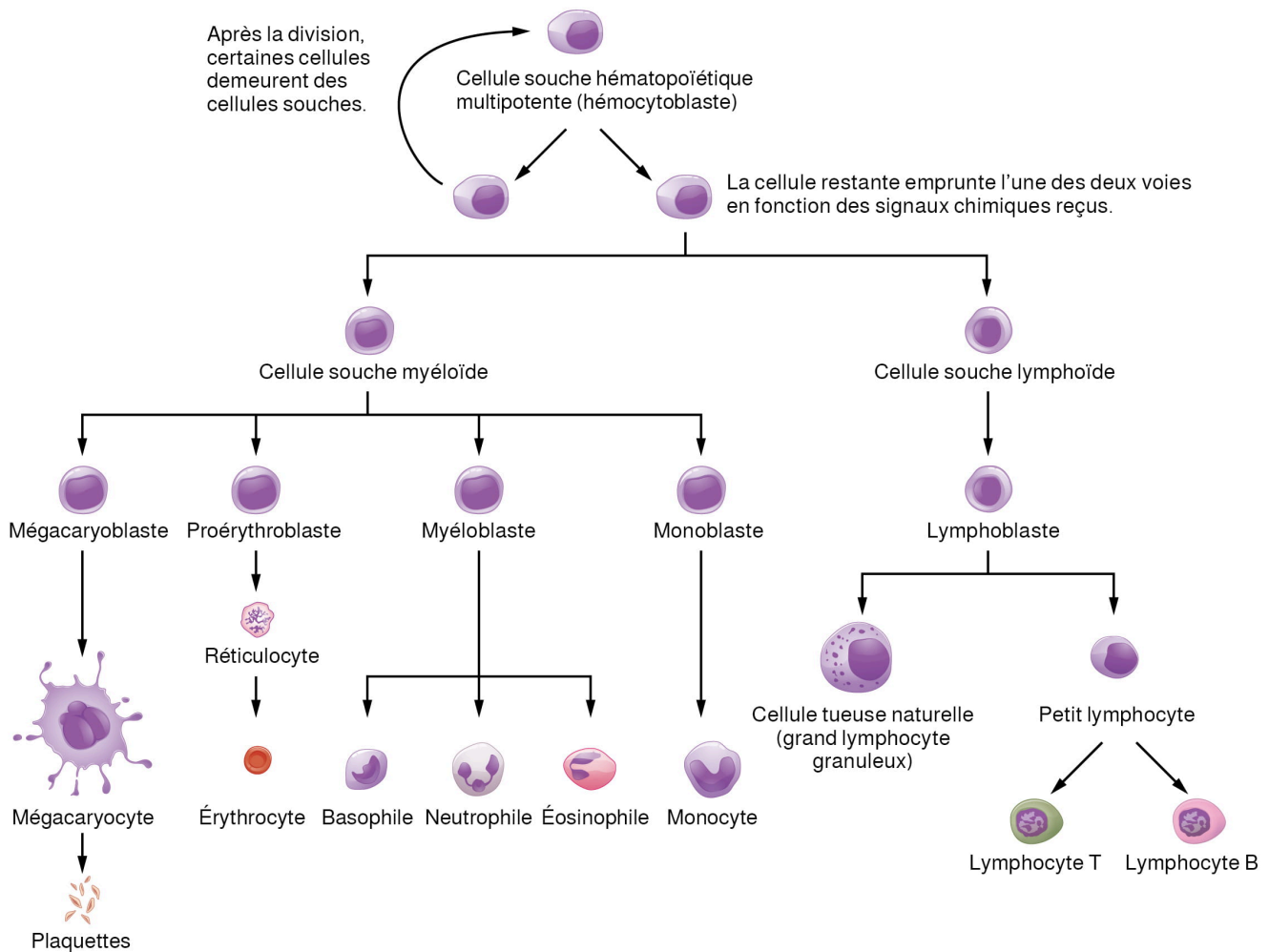


Figure 13.8 Système hématopoïétique de la moelle osseuse. L'hématopoïèse est la prolifération et la différenciation des constituants du sang. D'après Betts et coll., 2013. Sous licence [CC BY 4.0](https://creativecommons.org/licenses/by/4.0/). [\[Description de l'image\]](#)

## Érythrocytes

Les érythrocytes, les constituants du sang les plus abondants, sont essentiellement des sacs remplis d'hémoglobine, un composé transportant l'oxygène. La production d'érythrocytes dans la moelle osseuse rouge se fait au rythme stupéfiant de plus de 2 millions de cellules par seconde. Pour que cette production ait lieu, les matières premières telles que le fer, le cuivre, le zinc, les vitamines du groupe B, le glucose, les lipides et les acides aminés doivent être présentes en quantité suffisante. Les érythrocytes ont une durée de vie moyenne de seulement 120 jours et doivent donc être constamment remplacés. Les érythrocytes usés sont phagocytés par les macrophages qui dégradent leur hémoglobine. Les produits de dégradation sont soit recyclés ou éliminés en tant que déchets.

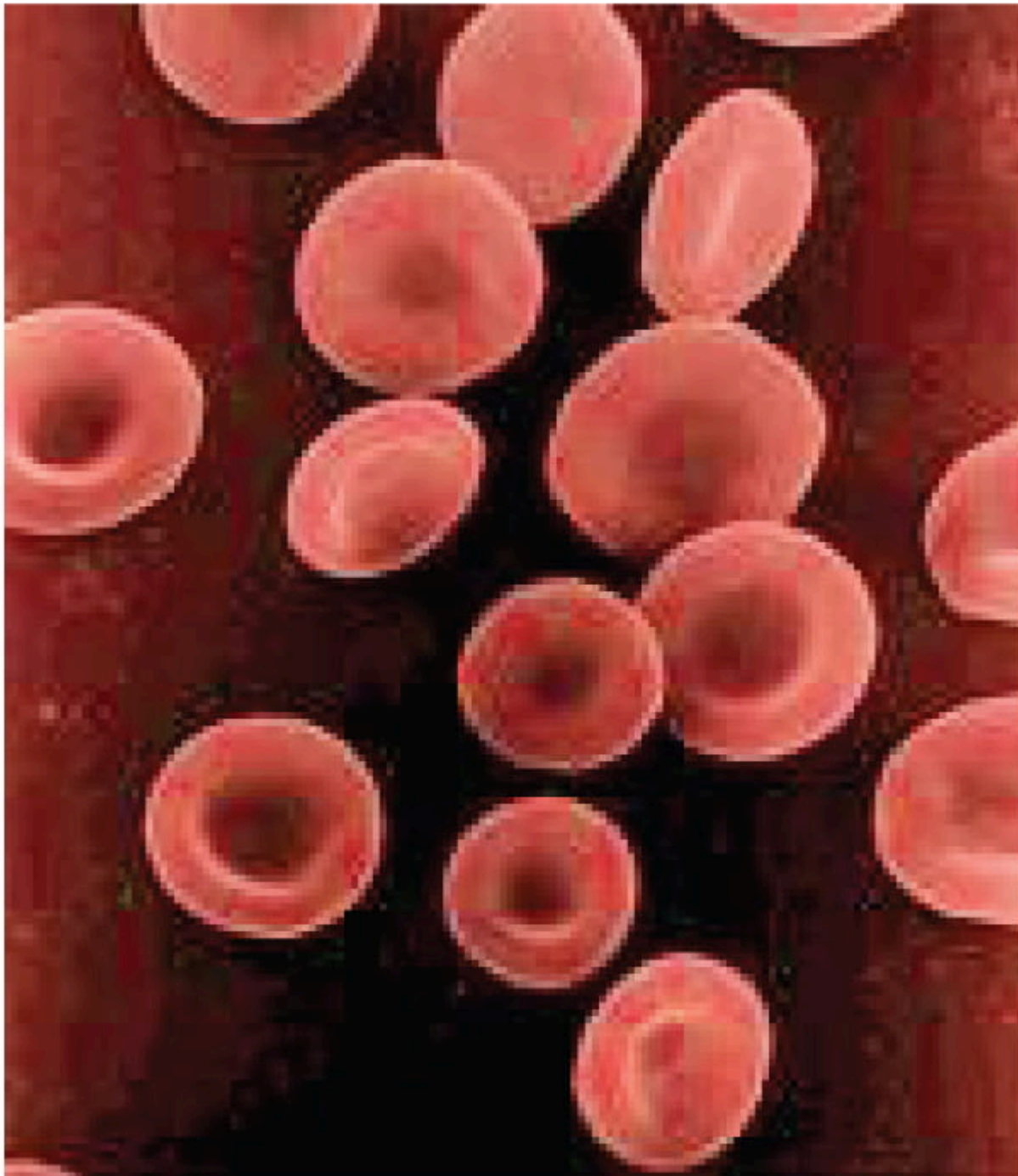


Figure 13.9 *Forme des globules rouges.* Les érythrocytes sont des disques biconcaves dont le centre est très peu profond. Cette forme optimise le rapport entre la surface et le volume pour favoriser les échanges gazeux, en plus de leur permettre de se replier pour traverser les vaisseaux sanguins étroits. D'après Betts et coll., 2013. Sous licence [CC BY 4.0](https://creativecommons.org/licenses/by/4.0/).

### *Leucocytes*

En plus de nettoyer les débris, les leucocytes protègent l'organisme contre les micro-organismes envahissants et les cellules de l'organisme dont l'ADN est muté; ils constituent donc une ligne de défense majeure contre les maladies. La figure 13.10 présente les différents types de leucocytes.



### Légende

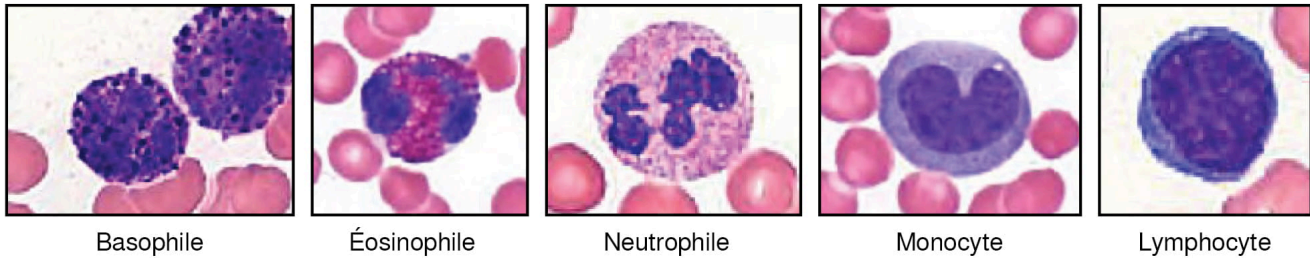


Figure 13.10 Leucocytes. (Photomicrographie fournie par les administrateur.trice.s de l'École de médecine de l'Université du Michigan, 2012.) D'après Betts et coll., 2013. Sous licence [CC BY 4.0](https://creativecommons.org/licenses/by/4.0/).

### Vérification des connaissances

- Qu'est-ce que l'**hémoglobine**?
- Pouvez-vous citer les 5 types de **leucocytes**?

Les leucocytes quittent fréquemment la circulation sanguine pour pénétrer les tissus de l'organisme et y exercer leurs fonctions **défensives**; ils reçoivent alors des noms distincts, notamment **macrophage** ou **microglie**, selon leur fonction. Comme le montre la figure 1 ci-dessous, ils quittent les capillaires – les plus petits vaisseaux sanguins – ou d'autres petits vaisseaux par un processus connu sous le nom de **migration** ou de **diapédèse** au cours duquel ils passent entre des cellules adjacentes de la paroi d'un vaisseau sanguin.

Une fois sortis des capillaires, certains leucocytes vont se fixer dans le tissu lymphatique, la moelle osseuse, la rate, le thymus ou d'autres organes. D'autres se déplacent dans les espaces tissulaires, parfois librement, parfois dans la direction où des signaux chimiques les attirent, un mécanisme connu sous le nom de **chimiotaxie positive**.

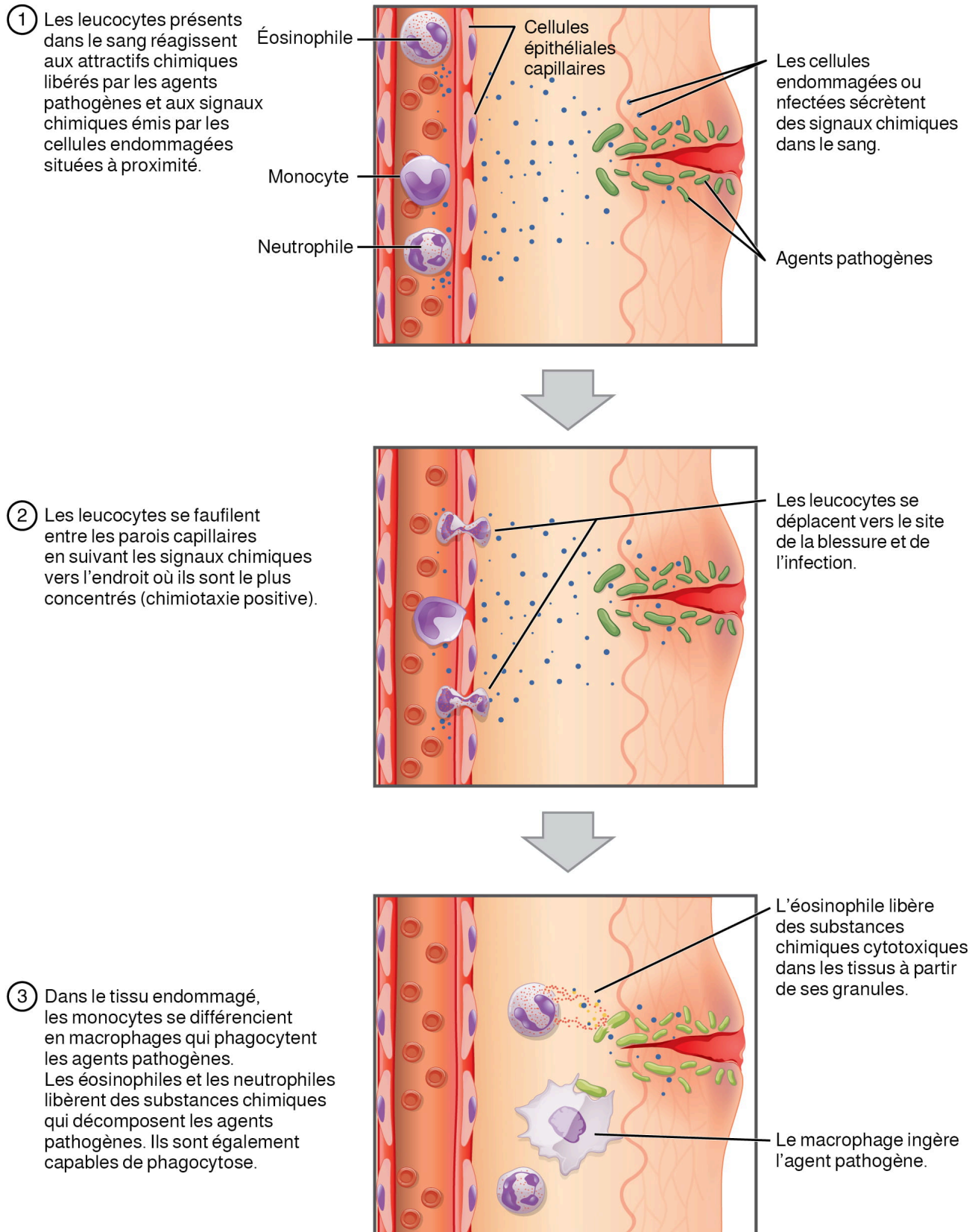


Figure 13.11 Migration. Les leucocytes sortent du vaisseau sanguin, puis passent à travers le tissu conjonctif du derme vers le site de la plaie. Certains leucocytes, comme les éosinophiles et les neutrophiles, sont caractérisés comme des leucocytes granuleux. Leurs granules libèrent des substances chimiques qui détruisent les agents pathogènes en plus d'avoir la capacité de phagocytose. Le monocyte se différencie en **macrophage** qui **phagocyte** les agents pathogènes. D'après Betts et coll., 2013. Sous licence [CC BY 4.0](https://creativecommons.org/licenses/by/4.0/). [\[Description de](#)

[l'image\]](#)

## Lymphocytes

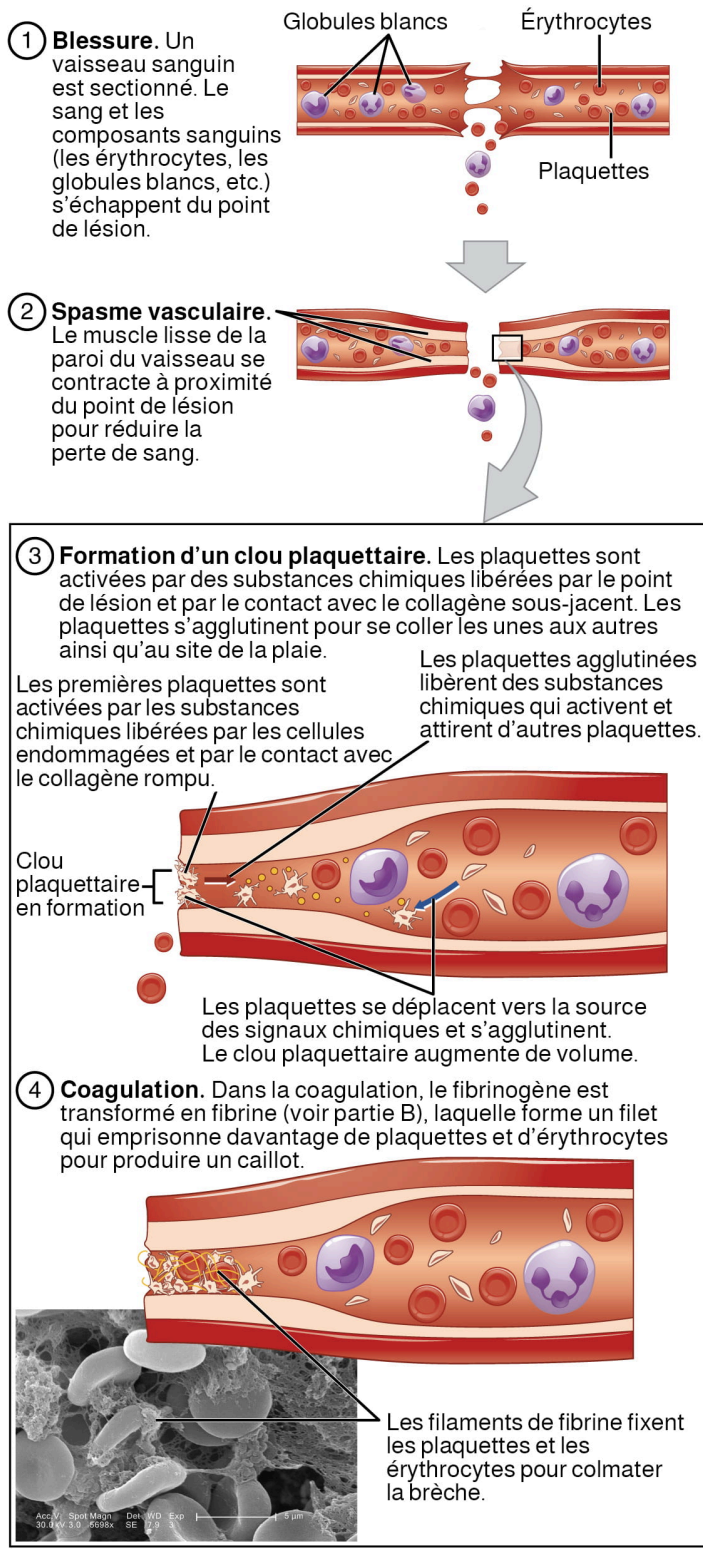
Les lymphocytes sont l'un des types de leucocytes qui seront abordés plus en détail ici, puisqu'ils sont liés au chapitre suivant qui traite des défenses de l'organisme. Les trois principaux groupes de lymphocytes sont les cellules tueuses naturelles, les lymphocytes B et les lymphocytes T.

- Les **cellules tueuses naturelles (NK)** sont capables de reconnaître les cellules qui n'expriment pas leurs « propres » protéines (autocrines) sur leur membrane plasmique ou qui contiennent des marqueurs étrangers ou anormaux. Ces cellules « non autonomes » comprennent les cellules cancéreuses, les cellules infectées par un virus et d'autres cellules dont les protéines de surface sont atypiques.
- Les **lymphocytes B** et **lymphocytes T** jouent un rôle prépondérant dans la défense de l'organisme contre des agents pathogènes spécifiques (micro-organismes pathogènes) et contribuent à l'immunité spécifique. Les lymphocytes B subissent un processus de maturation dans la moelle osseuse et les lymphocytes T dans le thymus. Le site du processus de maturation permet de déterminer s'il s'agit de lymphocytes B ou T.
  - Les **plasmocytes**, un type de lymphocyte B, produisent les anticorps ou immunoglobulines qui se lient à des composants étrangers ou anormaux spécifiques des membranes plasmiques.
  - Les **lymphocytes T** assurent l'immunité en attaquant physiquement les cellules étrangères ou malades.
  - Les **cellules mémoires** sont une variété de lymphocytes B et T qui se forment après l'exposition à un agent pathogène et préparent une réponse rapide en cas d'expositions ultérieures. Contrairement aux autres leucocytes, les cellules mémoires ont une durée de vie de plusieurs années.

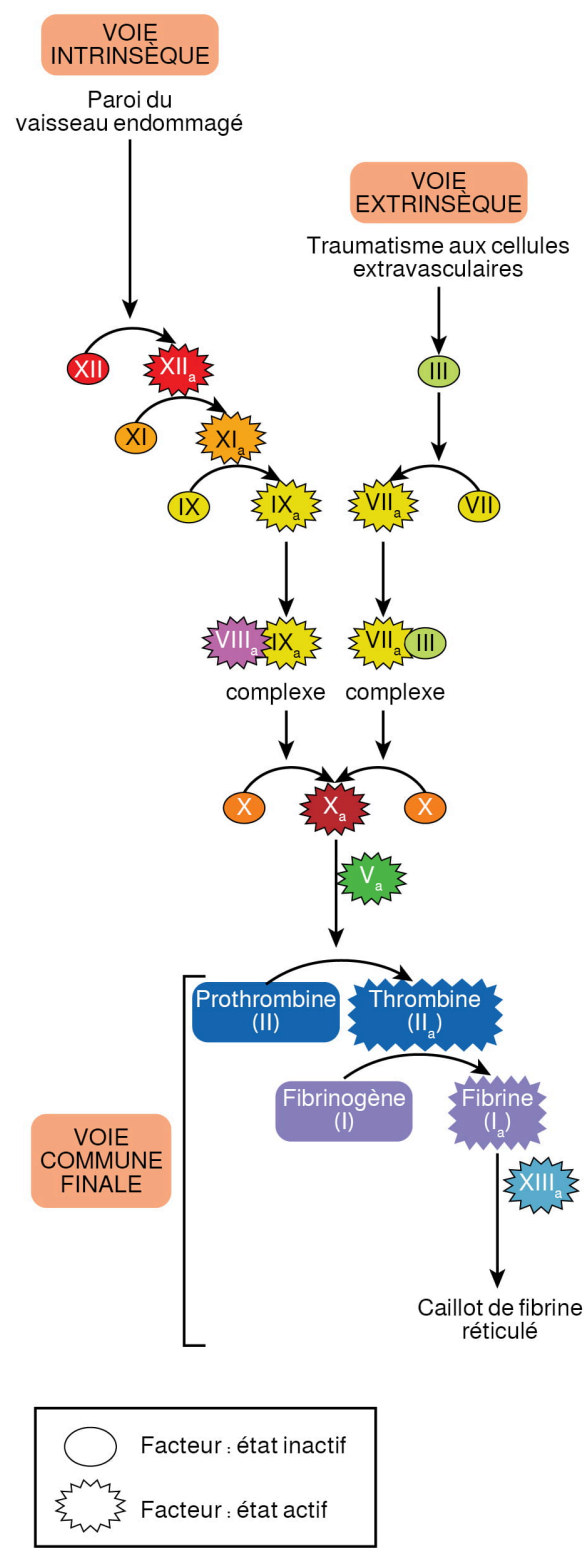
## Plaquettes

Une fois libérés dans la circulation, environ un tiers des plaquettes nouvellement formées migrent vers la rate pour y être emmagasinées en vue d'une libération ultérieure en réponse à une rupture d'un vaisseau sanguin, moment où elles s'activent alors pour remplir leur fonction première, c'est-à-dire limiter les pertes de sang. Les plaquettes ont une durée de vie d'une dizaine de jours avant d'être phagocytées par les macrophages.

Elles jouent un rôle clé dans l'**hémostasie**, le processus par lequel l'organisme scelle un vaisseau sanguin rompu pour endiguer la perte de sang. Même si la rupture de vaisseaux plus importants nécessite généralement une intervention médicale, l'hémostasie est assez efficace pour sceller les petites plaies simples. Le processus se déroule en trois étapes, soit le spasme vasculaire, la formation d'un clou plaquettaire et la coagulation. Une défaillance à l'une de ces étapes entraînera une **hémorragie**. La figure ci-dessous résume les étapes de l'hémostasie.



(a) Étapes générales de la coagulation



(b) Cascade de synthèse de la fibrine

Figure 13.12 Hémostase. (a) Une lésion à un vaisseau sanguin déclenche le processus d'hémostase. La coagulation du sang se déroule en trois étapes. Tout d'abord, le spasme vasculaire diminue le débit sanguin. Un clou plaquettaire se forme ensuite pour sceller temporairement les petites ouvertures dans le vaisseau. La coagulation permet ensuite la réparation de la paroi du vaisseau après que la fuite de sang a cessé. (b) La synthèse de la fibrine dans les caillots sanguins implique soit une voie intrinsèque, soit une voie extrinsèque, lesquelles mènent toutes deux à une voie commune. (Crédit « a » : Kevin MacKenzie). D'après Betts et coll., 2013. Sous licence [CC BY 4.0](https://creativecommons.org/licenses/by/4.0/). [Description de l'image]

La fibrinolyse est le processus de dégradation d'un caillot dans un vaisseau en voie de guérison. Un **anticoagulant** est une substance qui inhibe la coagulation. Plusieurs anticoagulants plasmatiques circulants jouent un rôle en circonscrivant le processus de coagulation à la région de la blessure et en rétablissant le sang à son état normal, sans caillots.

### *Vérification des connaissances*

- Pouvez-vous expliquer chaque étape de l'**hémostase**?
- Décrivez un **anticoagulant**.

## Physiologie du sang

Bien que le transport de l'oxygène et des nutriments vers les cellules et l'élimination des déchets des cellules sont les principales fonctions du sang, il est important de comprendre que celui-ci sert également à la défense de l'organisme, à la distribution de la chaleur et au maintien de l'homéostasie.

### Transport

- Les nutriments provenant des aliments que vous ingérez sont absorbés dans le tube digestif. La plupart d'entre eux sont transportés par le sang directement vers le foie, où ils sont traités pour être libérés dans la circulation sanguine et réacheminés vers les cellules de l'organisme.
- L'oxygène de l'air que vous respirez se diffuse dans le sang, lequel passe des poumons au cœur, qui le pompe ensuite vers le reste du corps.
- Les glandes endocrines réparties dans le corps sécrètent des **hormones** dans la circulation sanguine, qui les achemine vers des cellules cibles éloignées.
- Le sang recueille également les **déchets cellulaires** et les sous-produits pour les transporter vers les différents organes qui les élimineront, par exemple le dioxyde de carbone vers les poumons où il est éliminé du corps par **expiration**, ou encore divers déchets qui sont transportés vers les reins et le foie pour être évacués du corps sous forme d'urine ou de bile.

### Défense

- Les leucocytes protègent l'organisme contre les bactéries pathogènes, les cellules dont l'ADN a **muté** et pourrait se multiplier puis devenir cancéreux, ou les cellules corporelles infectées par des virus.
- Lorsqu'une lésion des vaisseaux entraîne des saignements, les plaquettes sanguines et certaines protéines dissoutes dans le plasma interagissent pour boucher les zones rompues et protègent l'organisme contre la perte de sang continue.

## Homéostasie

- Si vous faites de l'exercice par une journée chaude, l'augmentation de votre température corporelle centrale déclenchera plusieurs mécanismes homéostatiques, notamment en acheminant davantage de sang à partir du cœur vers les extrémités du corps, qui sont généralement plus froides. Lorsque le sang passe dans les vaisseaux de la peau, la chaleur se dissipe dans l'environnement et le sang qui retourne au cœur est plus frais. En revanche, par temps froid, moins de sang est envoyé vers la peau pour maintenir le corps au chaud. Dans les cas extrêmes, cela peut entraîner des engelures.
- Le sang contribue à réguler la teneur en eau des cellules du corps
- ainsi que l'équilibre chimique de l'organisme. Les protéines et autres composés présents dans le sang agissent comme des substances tampons et contribuent à réguler le pH des tissus de l'organisme. Le pH du sang se situe entre 7,35 et 7,45.

### *Vérification des connaissances*

Ces trois termes se ressemblent. Pouvez-vous les expliquer en décomposant les mots?

- Hémostase
- Homéostasie
- Hématopoïèse

## Groupes sanguins

Pour comprendre ce que sont les groupes sanguins, il est important de connaître plusieurs termes liés aux fonctions **immunitaires** de l'organisme (abordés en détail dans le chapitre suivant).

- Les antigènes sont des substances que l'organisme ne reconnaît pas comme autocrines et qui déclenchent donc une **réaction de défense** de la part des leucocytes du système immunitaire. Chez de nombreuses personnes, des antigènes se trouvent à la surface des globules rouges. Plus de 50 antigènes ont été répertoriés sur les membranes érythrocytaires, mais les plus importants pouvant causer des dommages pour les patients sont classés en deux groupes : le système de groupes sanguins ABO et le facteur Rh.
- Les anticorps sont des protéines produites par les cellules plasmiques en réponse à la présence d'un antigène qui ne provient pas de l'organisme. Lors d'une transfusion sanguine, les anticorps se fixent sur les antigènes des membranes plasmiques des érythrocytes et les font adhérer les uns aux autres.
- L'agglutination désigne les amas de globules rouges qui se forment lors de cette réaction antigène-anticorps. Ces amas peuvent bloquer les petits vaisseaux sanguins, réduisant ainsi l'apport en oxygène et nutriments aux tissus.
- L'hémolyse, ou la décomposition de la membrane cellulaire de l'érythrocyte, se produit lorsque les amas de globules rouges commencent à se dégrader. La libération qui s'ensuit du contenu de la cellule, principalement de l'hémoglobine, dans la circulation sanguine peut entraîner une insuffisance rénale.



## Groupes sanguins ABO

Les groupes sanguins ABO sont déterminés **génétiqument**. Chaque type est déterminé par la présence ou l'absence de certains antigènes sur la membrane des globules rouges de la personne, ainsi que par la présence ou l'absence de certains anticorps. Normalement, l'organisme doit être exposé à un **antigène étranger** avant de pouvoir produire un anticorps en réponse. Ce n'est pas le cas pour les groupes sanguins ABO, puisque certains groupes sanguins possèdent d'emblée leur propre série d'anticorps contre un autre groupe. Le tableau ci-dessous présente les groupes sanguins ABO ainsi que le donneur et le receveur universels lorsqu'il est question de transfusions sanguines.

Groupes sanguins

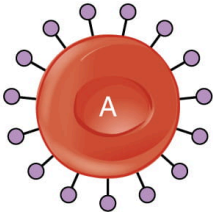
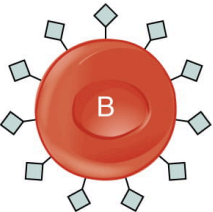
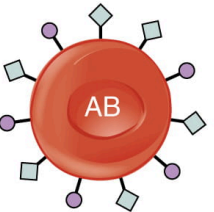







	A	B	AB	O
Type de globules rouges				
Anticorps dans le plasma	 Anti-B	 Anti-A	Aucun	 Anti-A et Anti-B
Antigènes dans les globules rouges	 Antigène A	 Antigène B	 Antigènes A et B	Aucun
Groupes sanguins compatibles en cas d'urgence	A, O	B, O	A, B, AB, O (AB <sup>+</sup> est le receveur universel)	O (O est le donneur universel)

Figure 13.13 Groupes sanguins ABO. D'après Betts et coll., 2013. Sous licence [CC BY 4.0](https://creativecommons.org/licenses/by/4.0/).

- Groupe sanguin A
  - Personnes dont les érythrocytes ont des **antigènes A** à la surface de leur membrane érythrocytaire.
  - Le sang des personnes de type A contient des **anticorps anti-B** préformés sans qu'elles aient été exposées au préalable à du sang incompatible. Ces anticorps provoqueront une réaction immunitaire grave s'ils rencontrent du sang contenant des antigènes B.
- Groupe sanguin B
  - Personnes dont les érythrocytes ont des **antigènes B**.
  - Les personnes dont le sang est de type B ont des **anticorps anti-A** préformés.



- Groupe sanguin AB
  - Une personne peut également avoir des **antigènes A et B** sur ses érythrocytes, auquel cas elle est de groupe sanguin AB.
  - Les personnes du groupe sanguin AB **n'ont pas d'anticorps préformés** contre les antigènes A ni B.
- Groupe sanguin O
  - Les personnes qui **ne possèdent ni l'antigène A ni l'antigène B** sont désignées par le groupe sanguin O.
  - Les personnes du groupe sanguin O ont des **anticorps anti-A et anti-B** qui circulent dans leur plasma sanguin.

## Facteur Rh

Le **facteur Rh** est classé en fonction de la présence ou de l'absence d'un deuxième **antigène** érythrocytaire identifié comme Rh. Les personnes dont les érythrocytes contiennent l'antigène Rh D sont dites Rh positif ( $Rh^+$ ) et celles qui ne l'ont pas sont dites Rh négatif ( $Rh^-$ ). Il convient de noter que le facteur Rh est distinct du système ABO, de sorte que toute personne, quel que soit son groupe sanguin ABO, peut avoir ou ne pas avoir cet antigène Rh. Lors de l'identification du groupe sanguin d'un patient, le facteur Rh est désigné en apposant le mot positif ou négatif au groupe ABO. Par exemple, A positif ( $A^+$ ) signifie que le sang du groupe A du système ABO contient l'antigène Rh, et AB négatif ( $AB^-$ ) signifie que le sang du groupe AB du système ABO ne contient pas l'antigène Rh.

### *Maladie hémolytique du nouveau-né (MHNN)*

Les anticorps contre l'antigène Rh ne sont produits que chez les personnes  $Rh^-$ , et ce, après exposition à l'antigène. Ce processus, appelé sensibilisation, se produit à la suite d'une transfusion de sang avec un facteur Rh incompatible ou, plus fréquemment, lorsqu'une mère  $Rh^-$  donne naissance à un enfant  $Rh^+$ .

- Lors d'une **première grossesse**, les problèmes sont rares, car les cellules  $Rh^+$  du bébé traversent rarement le placenta. Cependant, pendant le travail ou immédiatement après la naissance, la mère  $Rh^-$  peut être exposée aux cellules  $Rh^+$  du bébé (figure ci-dessous). Des recherches ont montré que cette situation se produit dans environ 13 à 14 % des grossesses de ce type. Après l'exposition, le système immunitaire de la mère commence à produire des anticorps anti-Rh.
- Si lors d'une **deuxième grossesse**, la mère conçoit un bébé  $Rh^+$ , les anticorps Rh produits par son organisme peuvent traverser le placenta, entrer dans la circulation sanguine du fœtus et détruire ses globules rouges. Cette affection, connue sous le nom de **maladie hémolytique du nouveau-né (MHNN)** ou érythroblastose fœtale peut provoquer une anémie dans les cas légers, mais l'agglutination et l'hémolyse peuvent être si graves qu'en l'absence de traitement, il y a possibilité que le fœtus meure dans l'utérus ou peu de temps après la naissance.
  - Un médicament connu sous le nom de RhoGAM, abréviation de Rh immunoglobuline, peut inhiber temporairement la production d'anticorps Rh chez la mère  $Rh^-$  pour prévenir cette maladie potentiellement grave pour le fœtus. Les anticorps RhoGAM détruisent les érythrocytes  $Rh^+$  du fœtus qui pourraient traverser la barrière placentaire. RhoGAM est normalement administré aux mères  $Rh^-$  au cours des semaines 26 à 28 de la grossesse et dans les 72 heures suivant la naissance.

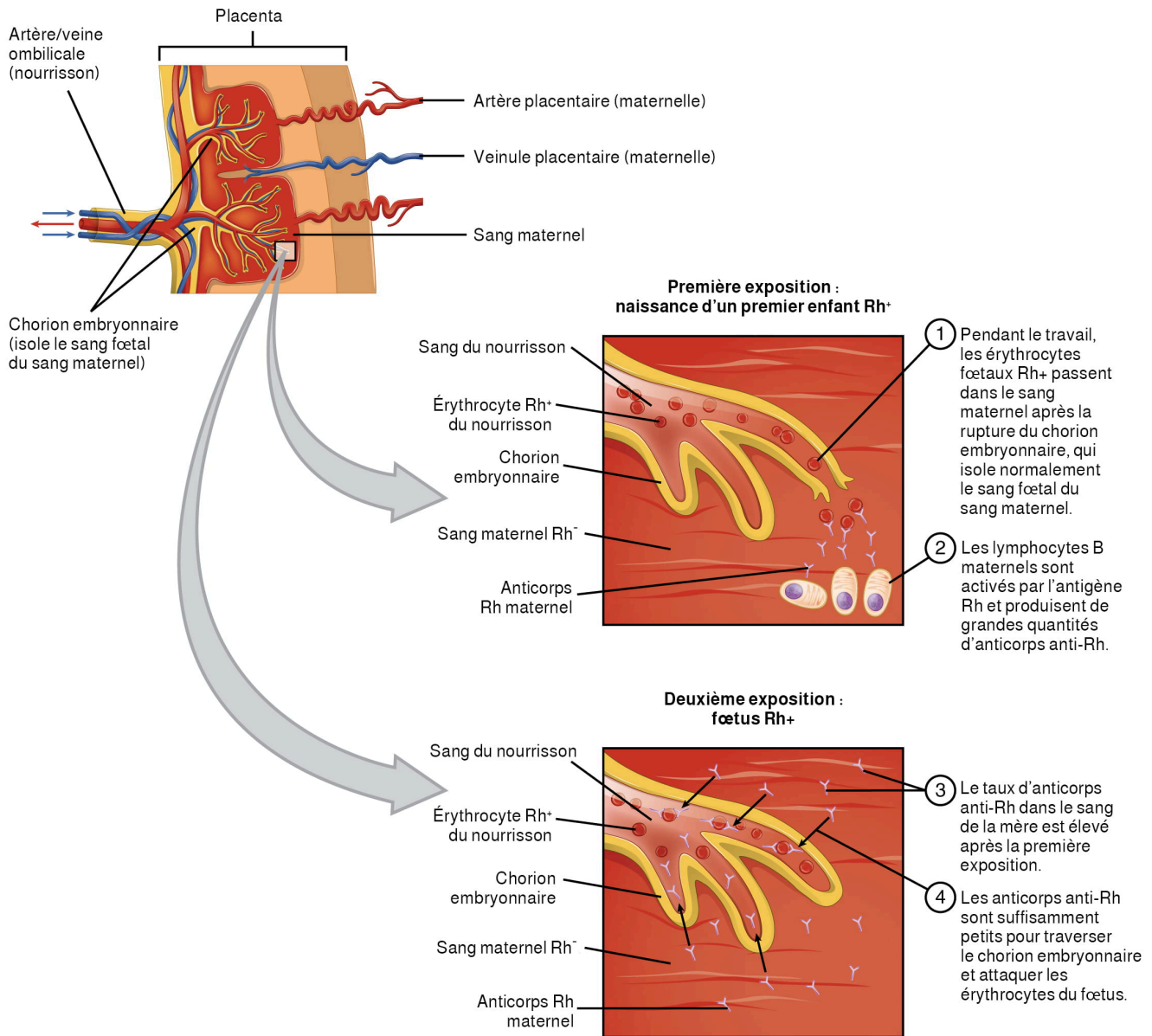


Figure 13.14 Érythroblastose fœtale. La première exposition d'une mère Rh<sup>-</sup> à des érythrocytes Rh<sup>+</sup> pendant la grossesse induit la sensibilisation. Les anticorps anti-Rh commencent à circuler dans le sang de la mère. Une deuxième exposition se produit lors d'une grossesse ultérieure avec un fœtus Rh<sup>+</sup> dans l'utérus. Il y a possibilité que les anticorps maternels anti-Rh traversent le placenta et pénètrent dans la circulation sanguine du fœtus, provoquant l'agglutination et l'hémolyse des érythrocytes fœtaux. D'après Betts et coll., 2013. Sous licence [CC BY 4.0](https://creativecommons.org/licenses/by/4.0/). [Description de l'image]

## Transfusions sanguines

La [figure 13.15](#) est un exemple de carte de contrôle prétransfusionnel commerciale, qui permet un typage rapide du sang du receveur et du donneur avant la transfusion. La carte contient trois sites de réaction, ou puits. L'un d'eux est recouvert d'un anticorps anti-A, l'autre d'un anticorps anti-B et le dernier d'un anticorps anti-D (pour tester la présence du facteur Rh D). En mélangeant une goutte de sang et de solution saline dans chaque puits, le sang interagit avec une préparation d'anticorps spécifiques du groupe sanguin, soit l'antisérum. L'agglutination des GR dans un site donné

confirme l'identification des antigènes sanguins, dans ce cas les antigènes A et Rh, ce qui indique le groupe sanguin A+. Pour éviter des réactions immunitaires graves et potentiellement mortelles, les groupes sanguins du donneur et du receveur doivent être compatibles.

# ÉCHANTILLON ABO+D

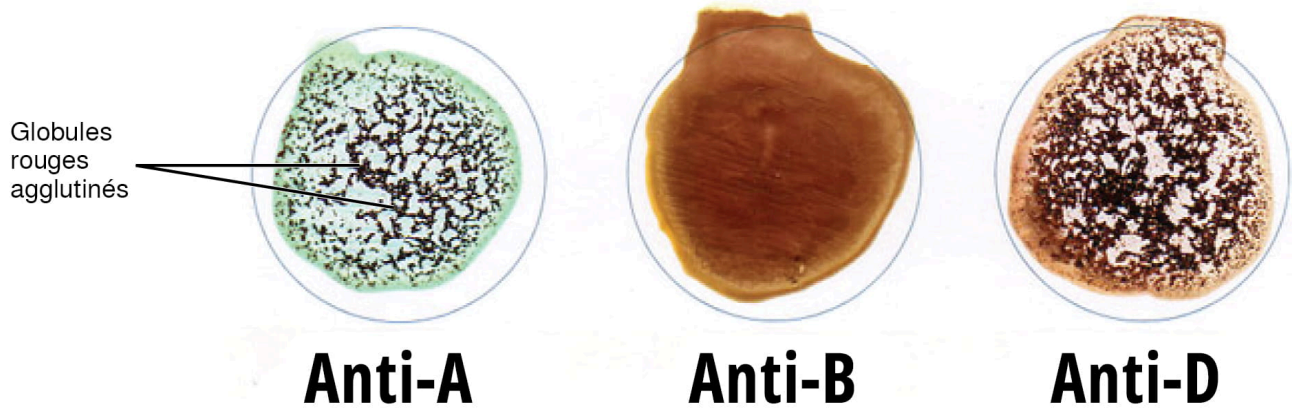


Figure 13.15. Compatibilité croisée des groupes sanguins. D'après Betts et coll., 2013. Sous licence [CC BY 4.0](https://creativecommons.org/licenses/by/4.0/).

Pour éviter les réactions transfusionnelles, il est préférable de ne transfuser que des groupes sanguins compatibles, c'est-à-dire qu'un receveur de type B<sup>+</sup> devrait idéalement recevoir du sang seulement de donneurs de type B<sup>+</sup>, et ainsi de suite. Cela dit, dans les situations d'urgence, lorsqu'une hémorragie aiguë menace la vie du patient, il se peut que l'on n'ait pas le temps de procéder à une comparaison croisée pour déterminer le groupe sanguin. Dans ce cas, le sang d'un **donneur universel** peut être transfusé.

## Termes des vaisseaux sanguins difficiles à décomposer en radical et affixes

Un élément interactif ou multimédia a été exclu de cette version du texte. Vous pouvez y accéder en ligne à l'adresse suivante :

<https://ecampusontario.pressbooks.pub/medicalterminology/?p=257>

## Maladies et troubles courants des vaisseaux sanguins ou du sang

### Artériosclérose

L'artériosclérose est normalement définie comme une perte de compliance généralisée, un « durcissement des artères »,

tandis que l'athérosclérose est un terme plus spécifique qui désigne l'accumulation de plaque d'athérome dans les parois des vaisseaux et constitue un type particulier d'artériosclérose.

Lorsque l'artériosclérose cause une réduction de la compliance du vaisseau, la pression et la résistance à l'intérieur du vaisseau augmentent. C'est l'une des principales causes de l'hypertension et des coronaropathies, car le cœur doit travailler plus fort pour surmonter cette résistance. Toutes les artères du corps peuvent être touchées par ces affections pathologiques, et les personnes souffrant de pathologies telles que les coronaropathies sont aussi vulnérables à d'autres lésions vasculaires, notamment les accidents vasculaires cérébraux ou la maladie artérielle périphérique.

L'athérosclérose est un type d'artériosclérose dans lequel la plaque d'athérome se forme lorsque les triglycérides, le cholestérol et d'autres substances qui circulent dans le sang s'infiltrent entre les cellules endothéliales endommagées et se retrouvent piégés dans la paroi artérielle, ce qui cause un rétrécissement des artères et nuit à la circulation sanguine (voir la [figure 13.16](#)) (Betts et coll., 2013).

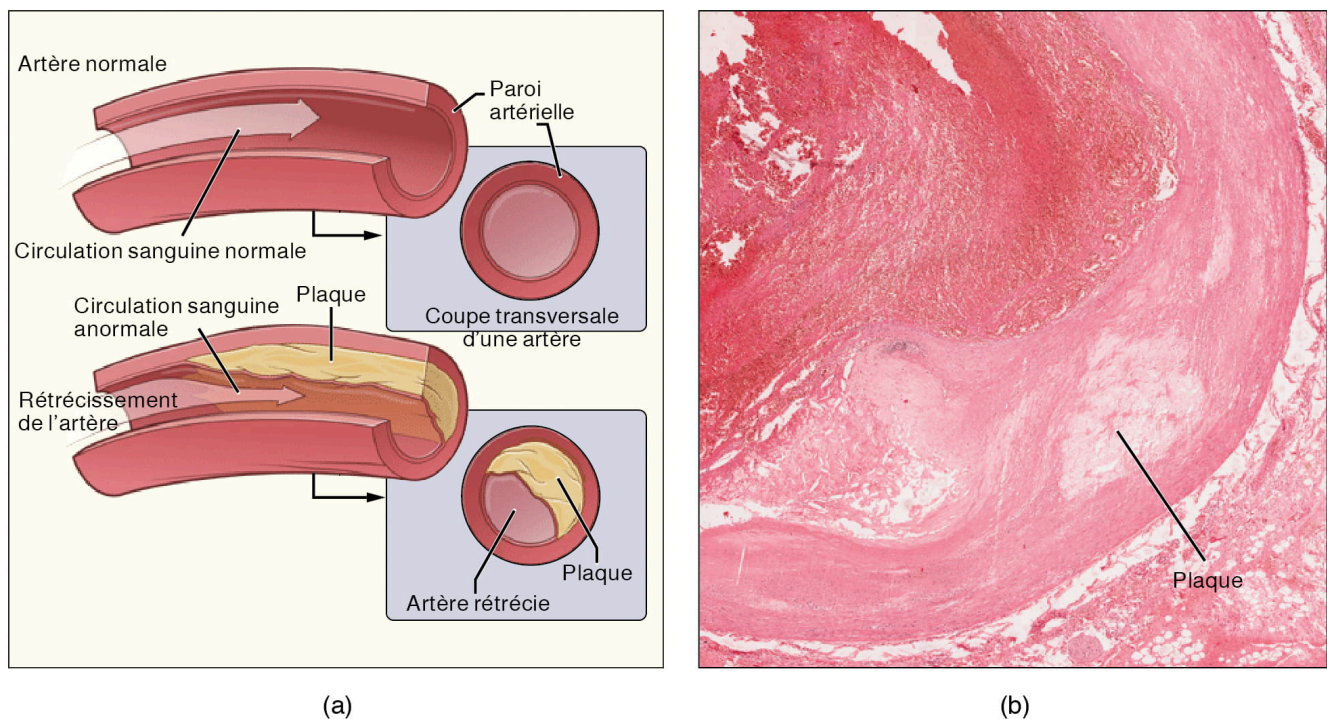


Figure 13.16 Athérosclérose. (a) L'athérosclérose peut résulter de plaque formée par l'accumulation de dépôts gras et calcifiés dans une artère. (b) La plaque peut également prendre d'autres formes, comme le montre cette photomicrographie d'une artère coronaire présentant une accumulation de tissu conjonctif dans la paroi de l'artère. Grossissement : 40 X (Photomicrographie fournie par les administrateur.trice.s de l'École de médecine de l'Université du Michigan, 2012.) D'après Betts et coll., 2013. Sous licence [CC BY 4.0](#). [\[Description de l'image\]](#)

Parfois, une plaque peut fendre et provoquer de microscopiques déchirures dans la paroi de l'artère, ce qui permet au sang de s'écouler dans le tissu de l'autre côté. Dans ce cas, les plaquettes se précipitent sur le site pour coaguler le sang. Le caillot créé peut ensuite obstruer davantage l'artère et, s'il se forme dans une artère coronaire ou cérébrale, provoquer une crise cardiaque soudaine ou un accident vasculaire cérébral. La plaque peut également se détacher et se déplacer dans le sang sous forme d'embolie jusqu'à ce qu'elle finisse par se loger dans une artère plus éloignée et plus petite et la bloquer.

La **maladie artérielle périphérique** (MAP, également appelée maladie vasculaire périphérique, MVP) survient lorsque l'athérosclérose affecte les artères des jambes. L'âge avancé est un facteur de risque majeur pour l'artériosclérose et l'athérosclérose, car ces affections ont tendance à progresser au fil du temps. Certaines prédispositions génétiques distinctes, tout comme une hypertension ou un diabète préexistants, peuvent aussi augmenter considérablement le risque. L'obésité, une mauvaise alimentation, le manque d'activité physique et le tabagisme sont d'autres facteurs de risque importants.

Le traitement de l'athérosclérose nécessite des changements au mode de vie, comme la perte de poids, l'arrêt du



tabac, l'exercice physique régulier et l'adoption d'un régime pauvre en sodium et en graisses saturées. De plus, des médicaments pour réduire le cholestérol et la pression artérielle peuvent aussi être prescrits. En cas d'obstruction des artères coronaires, une angioplastie ou un pontage aortocoronarien (PAC) peuvent être nécessaires. Dans le cas de l'endartériectomie carotidienne, la plaque est retirée chirurgicalement des parois de l'artère carotide, le principal vaisseau qui fournit le cerveau en sang oxygéné (Betts et coll., 2013).

## Œdèmes et varices

Malgré la présence de valvules et la contribution d'autres adaptations anatomiques et physiologiques qui aident à faire circuler le sang dans les veines, une partie du sang s'accumule inévitablement au cours d'une journée, en particulier dans les membres inférieurs en raison de la gravité. Lorsque du sang s'accumule dans une veine, la pression à l'intérieur de celle-ci augmente et peut se répercuter dans les veines plus petites, les veinules, voire les capillaires. Cette pression accrue pousse les fluides hors des capillaires et dans le liquide interstitiel, ce qui provoque un état appelé œdème.

Une accumulation quotidienne de liquide tissulaire se produit chez la plupart des gens, surtout s'ils passent une grande partie de leur vie professionnelle debout (comme la plupart des professionnels de la santé). Cependant, l'œdème clinique est beaucoup plus significatif qu'un gonflement normal et nécessite un traitement médical. Il existe de nombreuses causes potentielles, notamment l'hypertension et l'insuffisance cardiaque, une grave carence en protéines, l'insuffisance rénale et bien d'autres encore. L'œdème est un signe plutôt qu'un trouble distinct et son traitement nécessite de diagnostiquer la cause sous-jacente et la soulager.

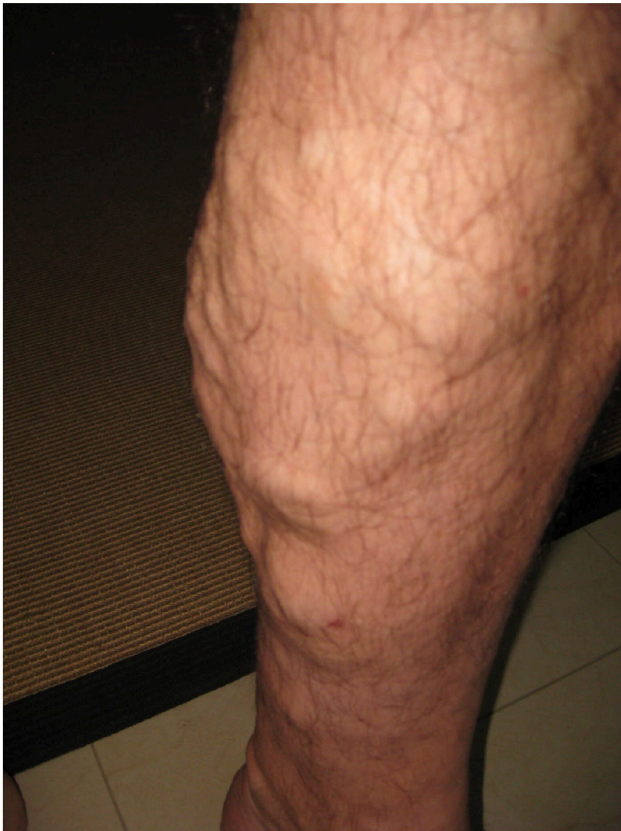

Figure 13.17 Varices. Les varices apparaissent généralement dans les membres inférieurs. (Source : Thomas Kriese). D'après Betts et coll., 2013. Sous licence [CC BY 4.0](https://creativecommons.org/licenses/by/4.0/).

Un œdème peut s'accompagner de varices, en particulier dans les veines superficielles des jambes (voir la figure 13.17). Ce

trouble survient lorsque des valvules défectueuses permettent au sang de s'accumuler dans les veines, ce qui les distend, les tord et les rend même visibles à la surface de la peau. Les varices peuvent apparaître chez les deux sexes, mais elles sont plus fréquentes chez les femmes et sont souvent en lien avec la grossesse. Plus que de simples imperfections esthétiques, les varices sont souvent douloureuses et provoquent parfois des démangeaisons, voire des élancements. En l'absence de traitement, elles ont tendance à s'aggraver au fil du temps. Porter de bas de contention et surélever les pieds et les jambes autant que possible peut aider à soulager cette affection (Betts et coll., 2013).

## Hypertension

L'**hypertension** est définie comme une pression artérielle de 140/90 mm Hg ou plus chronique et persistante. Une pression comprise entre 120/80 et 140/90 mm Hg est définie comme de la préhypertension. L'hypertension est généralement une affection silencieuse, de sorte que les patients peuvent ne pas se rendre compte de la gravité de leur état et ne pas respecter leur plan de traitement, ce qui les expose à un risque de crise cardiaque ou d'accident vasculaire cérébral. Elle peut également causer un anévrisme, une maladie artérielle périphérique, une insuffisance rénale chronique ou une insuffisance cardiaque (Betts et coll., 2013).

## Hémorragie

Les pertes de sang mineures sont endiguées par hémostase. Une hémorragie est une perte de sang que les mécanismes hémostatiques ne suffisent pas à contrôler. Dans un premier temps, l'organisme réagit à l'hémorragie en activant des mécanismes visant à augmenter la pression artérielle et à maintenir le débit sanguin. En fin de compte, cependant, le volume sanguin devra être restauré, que ce soit par des processus physiologiques ou par une intervention médicale. Si la perte de sang est inférieure à 20 % du volume sanguin total, des mécanismes homéostatiques à action rapide viennent augmenter le débit cardiaque et la vasoconstriction afin de ramener de manière générale la pression artérielle à la normale et rediriger le sang restant vers les tissus. Le volume sanguin doit ensuite être restauré par des mécanismes homéostatiques à action plus lente qui augmentent la production de fluides corporels et d'érythrocytes (Betts et coll., 2013).

## État de choc

La perte d'une trop grande quantité de sang peut entraîner un **choc**, un état potentiellement mortel où l'appareil circulatoire n'est pas en mesure de maintenir le débit sanguin pour fournir suffisamment d'oxygène et d'autres nutriments aux tissus et maintenir le métabolisme cellulaire. Il ne doit pas être confondu avec un choc émotionnel ou psychologique. En règle générale, le patient en état de choc présente un rythme cardiaque accéléré et une pression artérielle moindre. Le débit urinaire diminue considérablement et le patient peut sembler confus ou même perdre conscience. Malheureusement, le choc est un exemple de boucle de rétroaction positive qui, si elle n'est pas corrigée, peut causer la mort (Betts et coll., 2013).

Il existe plusieurs formes de choc reconnues :

- Chez l'adulte, le **choc hypovolémique** est généralement causé par une hémorragie, mais chez l'enfant, il peut être dû à des pertes de fluides en raison de vomissements ou de diarrhées sévères.
- Le **choc cardiogénique** résulte de l'incapacité du cœur à maintenir le débit cardiaque. Le plus souvent, il découle d'un infarctus du myocarde (crise cardiaque), mais peut également être causé par des arythmies, des troubles

valvulaires, des cardiomyopathies, une insuffisance cardiaque ou simplement un débit sanguin insuffisant dans les vaisseaux cardiaques.

- Le **choc vasculaire** se produit lorsque les artérioles perdent leur tonus musculaire normal et se dilatent de façon spectaculaire. Les causes sont diverses et le traitement revient presque toujours à remplacer les liquides et à administrer des médicaments, appelés agents inotropes ou vasopresseurs, qui redonnent du tonus aux muscles des vaisseaux.
- Le **choc anaphylactique** est une réaction allergique grave qui provoque une libération massive d'histamines, ce qui déclenche une vasodilatation dans tout le corps.
- Le **choc obstructif**, comme son nom l'indique, se produit lorsqu'une partie importante de l'appareil vasculaire est obstruée. Il n'est pas toujours reconnu comme une affection distincte et peut être regroupé avec le choc cardiogénique, y compris l'embolie pulmonaire et la tamponnade cardiaque. Les traitements varient en fonction de la cause sous-jacente et outre l'administration de liquides par voie intraveineuse, comprennent souvent l'administration d'anticoagulants, l'évacuation de liquide dans la cavité péricardique ou d'air dans la cavité thoracique, ainsi qu'une intervention chirurgicale si nécessaire. La cause la plus fréquente est une embolie pulmonaire. Parmi les autres causes, notons la sténose de la valve aortique, la tamponnade cardiaque et le pneumothorax (Betts et coll., 2013).

## Troubles sanguins

### Troubles des érythrocytes

Les changements dans les niveaux de GR peuvent avoir des effets significatifs sur la capacité de l'organisme à bien alimenter les tissus en oxygène (Betts et coll., 2013).

#### *Le saviez-vous?*

Le saviez-vous?

SaO<sub>2</sub> signifie le pourcentage de saturation, c'est-à-dire le pourcentage de sites d'hémoglobine occupés par l'oxygène dans le sang d'un patient.

#### *Anémie*

La taille, la forme et le nombre d'érythrocytes, ainsi que le nombre de molécules d'hémoglobine, peuvent avoir un effet majeur sur la santé d'une personne. Lorsque le nombre de globules rouges ou la quantité d'hémoglobine est insuffisant, on parle d'**anémie**. Il existe plus de 400 types d'anémie.

L'anémie peut être divisée en trois groupes principaux : les cas d'anémie due à une perte de sang; à une production défectueuse ou réduite de globules rouges; et enfin, à une destruction excessive des globules rouges. En outre, divers processus pathologiques peuvent aussi entraîner des anémies. Notons les maladies rénales chroniques souvent associées à une diminution de la production d'EPO, à l'hypothyroïdie, à certaines formes de cancer, au lupus et à la polyarthrite rhumatoïde (Betts et coll., 2013).

**Anémie par perte de sang :**



Causes :

- Le saignement de plaies ou d'autres lésions, y compris les ulcères, les hémorroïdes, l'inflammation de l'estomac (gastrite) et certains cancers du tractus gastro-intestinal.
  - L'administration excessive d'aspirine ou d'autres anti-inflammatoires non stéroïdiens tels que l'ibuprofène peut déclencher des ulcérations et des gastrites.
- Les menstruations excessives et la perte de sang lors de l'accouchement.

**Anémie due à un défaut ou une diminution de la production de globules rouges :**

- **Anémie falciforme (drépanocytose)**

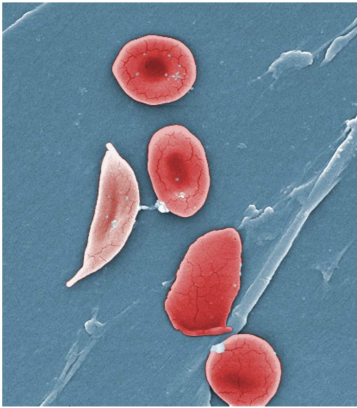

Figure 13.18 Drépanocytose. (Source : Janice Haney Carr). D'après Betts et coll., 2013. Sous licence [CC BY 4.0](https://creativecommons.org/licenses/by/4.0/). [\[Description de l'image\]](#)

- Une maladie génétique impliquant la production d'un type anormal d'hémoglobine qui fournit moins d'oxygène aux tissus et fait prendre aux érythrocytes une forme de faucille (ou de croissant).
- **Anémie ferriprive**
  - Il s'agit du type d'anémie le plus courant, qui survient lorsque la quantité de fer disponible est insuffisante pour produire suffisamment d'hème.
- **Anémie par carence en vitamines** (généralement carence en vitamine B12 et folate).
- L'**anémie mégaloblastique** implique une carence en vitamine B12 et/ou en folate, souvent due à un apport alimentaire insuffisant.
- L'**anémie pernicieuse** est causée par une mauvaise absorption de la vitamine B12 et est souvent observée chez les patients souffrant de la maladie de Crohn, qui ont subi une ablation chirurgicale des intestins ou de l'estomac (courant lors de certaines chirurgies pour la perte de poids), qui ont des parasites intestinaux ou sont atteints du SIDA[/[pb\\_glossary](#)].
- L'**anémie aplasique** est une maladie dans laquelle les cellules souches myéloïdes sont défectueuses ou remplacées par des cellules cancéreuses, ce qui entraîne une production insuffisante de globules rouges. Cette maladie peut être héréditaire ou déclenchée par des radiations, des médicaments, la chimiothérapie ou une infection.
- Les **thalassémies** sont un groupe de maladies héréditaires qui causent une maturation anormale des globules rouges, généralement observées chez les personnes originaires du Moyen-Orient, de la Méditerranée, de l'Afrique et de l'Asie du Sud-Est. La forme la plus grave est appelée anémie de Cooley (Betts et coll., 2013).

## *Polycythémie*

La **polycythémie** désigne un nombre élevé de globules rouges et est détectée par un hémocrite élevé. Elle peut survenir de façon transitoire chez une personne déshydratée; lorsque l'apport en eau est insuffisant ou que les pertes d'eau sont excessives, le volume plasmatique diminue, de sorte que l'hémocrite augmente. Chez les personnes vivant à haute altitude, on observe une forme légère de polycythémie chronique, mais normale. Certains athlètes de haut niveau s'entraînent à des altitudes élevées précisément dans l'objectif d'induire ce phénomène. Enfin, un type de maladie de la moelle osseuse appelée polyglobulie primitive entraîne une production excessive d'érythrocytes immatures. La polyglobulie primitive peut faire augmenter la viscosité du sang à un niveau dangereux qui accroît la pression artérielle à tel point qu'il devient difficile pour le cœur de pomper le sang dans l'ensemble du corps. Il s'agit d'une maladie relativement rare qui survient plus souvent chez les hommes que chez les femmes, et surtout chez les patients de 60 ans et plus (Betts et coll., 2013).

## Troubles plaquettaires/troubles de la coagulation

### *Thrombocytose*

La **thrombocytose** est un état dans lequel il y a trop de plaquettes. Elle peut déclencher une thrombose, une affection potentiellement mortelle. Un **thrombus** est une agrégation de plaquettes, d'érythrocytes, voire de GB, typiquement piégés dans une masse de filaments de fibrine. Bien que la formation d'un caillot est une étape normale de l'hémostase, des thrombus peuvent se former à l'intérieur d'un vaisseau sanguin intact ou seulement légèrement endommagé, adhérant ainsi à la paroi du vaisseau et diminuant ou obstruant le débit sanguin (Betts et coll., 2013).

### *Thrombophilie*

La thrombophilie (coagulation excessive) est une affection caractérisée par une tendance à la thrombose. Elle peut être une maladie héréditaire ou due à d'autres pathologies telles que le lupus, les réactions immunitaires à l'héparine, la polyglobulie primitive, la thrombocytose, la drépanocytose, ou encore une grossesse et même l'obésité.

Lorsqu'une partie d'un thrombus se détache de la paroi d'un vaisseau et pénètre dans la circulation, on parle d'**embolie**. Un embolie transporté dans le sang peut être suffisamment gros pour bloquer un vaisseau essentiel à un organe majeur. Lorsqu'il devient coincé, l'embolie est appelé **embolie**. Une embolie dans le cœur, le cerveau ou les poumons peut donc provoquer une crise cardiaque, un accident vasculaire cérébral ou une embolie pulmonaire (Betts et coll., 2013).

### *Thrombocytopénie*

La **thrombocytopénie** est un état où il y a insuffisance de plaquettes, ce qui peut nuire à la coagulation sanguine et entraîner des saignements excessifs (Betts et coll., 2013).

### *Hémophilie*

L'**hémophilie** est un ensemble de troubles génétiques apparentés où certains facteurs de coagulation du plasma sont

absents, inadéquats ou non fonctionnels. Les patients atteints d'hémophilie saignent même en cas de blessures internes et externes mineures; leur sang s'écoule dans les espaces articulaires après qu'ils aient fait de l'activité physique, et même dans l'urine et les selles. Des perfusions régulières de facteurs de coagulation isolés provenant de donneurs sains peuvent aider à prévenir les saignements chez les patients hémophiles. Un jour, la thérapie génétique deviendra une option de traitement viable (Betts et coll., 2013).

## Troubles leucocytaires

### *Leucopénie*

La **leucopénie** est une affection où l'organisme ne produit pas suffisamment de leucocytes. Une personne qui en souffre à un degré prononcé peut être incapable de combattre les maladies (Betts et coll., 2013).

### *Leucocytose*

La **leucocytose** est la production excessive de leucocytes. Même si le nombre de leucocytes est élevé, les cellules elles-mêmes sont souvent non fonctionnelles, ce qui rend la personne vulnérable aux maladies (Betts et coll., 2013).

### *Leucémie*

La **leucémie** est un cancer caractérisé par une abondance de leucocytes. Elle peut impliquer seulement un type spécifique de leucocyte de la lignée myéloïde (leucémie myélocytaire), ou de la lignée lymphoïde (leucémie lymphocytaire). Dans la leucémie lymphoïde chronique, les leucocytes matures s'accumulent et ne meurent pas. La leucémie aiguë se caractérise par une surproduction de jeunes leucocytes immatures. Dans les deux cas, les cellules ne fonctionnent pas correctement (Betts et coll., 2013).

### *Lymphome*

Le **lymphome** est une forme de cancer dans lequel des masses de lymphocytes T et/ou B malins s'accumulent dans les ganglions lymphatiques, la rate, le foie et d'autres tissus. Comme dans le cas de la leucémie, les leucocytes malins fonctionnent anormalement et le patient est vulnérable aux infections. Certaines formes de lymphome ont tendance à évoluer lentement et répondent bien au traitement, mais d'autres ont tendance à progresser rapidement et nécessitent un traitement agressif, sans quoi ils sont rapidement mortels (Betts et coll., 2013).

## Autres affections liées à une numération leucocytaire anormale

Tableau 13.5. Conditions liées à une numération anormale des globules blancs. D'après Betts et coll., 2013. Sous licence [CC BY 4.0](#).

TYPE DE CELLULE	AFFECTIONS LIÉES À UNE NUMÉRATION ÉLEVÉE	AFFECTIONS LIÉES À UNE FAIBLE NUMÉRATION
<b>Neutrophiles</b>	Infection, inflammation, brûlements, stress inhabituel	Intoxication médicamenteuse, autres troubles
<b>Éosinophiles</b>	Allergies, infestations de vers parasites, certaines maladies auto-immunes	Intoxication médicamenteuse, stress
<b>Basophiles</b>	Allergies, infections parasitaires, hypothyroïdie	Grossesse, stress, hyperthyroïdie
<b>Lymphocytes</b>	Infections virales, certains cancers	Maladie chronique, immunosuppression (due au VIH ou à une thérapie aux stéroïdes)
<b>Monocytes</b>	Infections virales ou fongiques, tuberculose, certaines formes de leucémie, autres maladies chroniques	Aplasie médullaire

## Biopsie de la moelle osseuse/transplantation de moelle osseuse

Parfois, un professionnel de la santé demandera une **biopsie de la moelle osseuse**, un test diagnostique d'un échantillon de moelle osseuse rouge, ou encore une **greffe de moelle osseuse**, un traitement qui remplace la moelle osseuse défectueuse d'un patient par la moelle osseuse saine et les cellules souches d'un donneur sain. Ces dépistages et procédures sont souvent utilisés pour aider au diagnostic et au traitement de diverses formes graves d'anémie, telles que la thalassémie majeure et la drépanocytose, ainsi que certains types de cancer, en particulier la leucémie.

Autrefois, le prélèvement ou la greffe de moelle osseuse étaient très douloureux, car la procédure impliquait l'insertion d'une aiguille de gros calibre dans la région proche de la crête iliaque des os du bassin. Aujourd'hui, on peut souvent éviter le prélèvement direct de moelle osseuse puisque les cellules souches peuvent être isolées en quelques heures seulement à partir d'un échantillon de sang du patient. Les cellules souches isolées sont ensuite cultivées en utilisant les facteurs de croissance hématopoïétiques appropriés, puis analysées ou parfois congelées en vue d'une utilisation ultérieure.

Un patient nécessitant une greffe doit absolument avoir un donneur compatible pour éviter que son système immunitaire ne détruise les cellules transplantées, un phénomène connu sous le nom de rejet des tissus. Pour traiter les patients qui reçoivent une greffe de moelle osseuse, il faut d'abord détruire la moelle osseuse malade du patient par radiation et/ou chimiothérapie. Les cellules souches de la moelle osseuse du donneur sont ensuite perfusées dans la circulation sanguine du receveur pour aller s'établir dans sa moelle osseuse (Betts et coll., 2013).

## Appareil cardiovasculaire - Sang, abréviations

Des abréviations existent pour de nombreux termes et expressions liés à l'appareil cardiovasculaire. Apprenez ces abréviations courantes en déroulant la liste ci-dessous.

Un élément interactif ou multimédia a été exclu de cette version du texte. Vous pouvez y accéder en ligne

à l'adresse suivante :

<https://ecampusontario.pressbooks.pub/medicalterminology/?p=257>

## Termes médicaux en contexte

Un élément interactif ou multimédia a été exclu de cette version du texte. Vous pouvez y accéder en ligne à l'adresse suivante :

<https://ecampusontario.pressbooks.pub/medicalterminology/?p=257>

## Spécialités médicales et interventions liées aux vaisseaux sanguins et au sang

### Chirurgie vasculaire

Les chirurgiens vasculaires sont des médecins spécialistes qui traitent les maladies des vaisseaux sanguins et lymphatiques, notamment par la réparation et le remplacement des vaisseaux malades ou endommagés, l'élimination de la plaque dans les vaisseaux, des procédures peu invasives telles que l'insertion de cathéters veineux, et la chirurgie traditionnelle (Betts et coll., 2013; Canadian Society for Vascular Surgery, s.d.). Pour obtenir plus de renseignements, consultez le [site Web de la Société canadienne de chirurgie vasculaire](#).

### Hématologie

Les hématologues sont des médecins spécialistes qui diagnostiquent et traitent les maladies du sang. Ils doivent maîtriser un large éventail de procédures de laboratoire, de disciplines médicales fondamentales et de médecine clinique (Association médicale canadienne, 2018). Pour en savoir plus sur les hématologues, consultez le [profil de spécialité de l'Association médicale canadienne sur l'hématologie \(fichier PDF\)](#).

### Diagnostic lié à l'appareil vasculaire

Également connus sous le nom d'échographistes généralistes canadiens autorisés, ces technologues sont des

spécialistes de l'imagerie médicale de l'appareil vasculaire (Sonographie Canada, 2020). Pour de plus amples renseignements, consultez la [page Web des titres de compétence de Sonography Canada](#).

## Phlébotomie

Les phlébotomistes sont des professionnels formés à la prise de sang (phleb- = « vaisseau sanguin »; -tomy = « couper »). Lorsqu'une plus grande quantité de sang doit être prélevée, les phlébotomistes effectuent une ponction veineuse, généralement dans une veine superficielle du bras. Pour une quantité de sang moindre à prélever chez un nourrisson, ils effectuent une ponction capillaire sur un doigt, un lobe d'oreille ou le talon. Un prélèvement artériel est effectué pour mesurer la gazométrie artérielle. Après le prélèvement, le sang peut être analysé par des laboratoires médicaux ou servir à des transfusions, des dons ou la recherche (Betts et coll., 2013).

## Laboratoire médical

Les laboratoires médicaux ou cliniques emploient une vaste gamme de personnel technique spécialisé. La formation est dispensée par divers établissements et la certification est octroyée par la Société canadienne de science de laboratoire médical. Il existe deux postes spécialisés :

- Le technologiste de laboratoire médical (TLM) effectue des analyses complexes de tissus, de sang et d'autres liquides organiques.
- L'assistant de laboratoire médical (AML) doit principalement traiter les échantillons et, dans certains cas, effectuer les prélèvements (Société canadienne de science de laboratoire médical, s. d.)

## Terminologie de l'appareil cardiovasculaire et du sang

### **GSA**

Gaz sanguins artériels. Ce test mesure le pH sanguin, la saturation en oxygène et le CO<sub>2</sub> dans un échantillon de sang artériel, généralement prélevé au poignet.

### **SIDA**

Syndrome d'immunodéficience acquise résultant d'une infection par le VIH.

### **Anévrisme**

Affaiblissement de la paroi d'un vaisseau sanguin par son amincissement qui cause son gonflement, voire son éclatement, ce qui provoque une hémorragie interne.

### **Angioplastie**

Un cathéter à ballonnet est introduit dans un vaisseau sanguin jusqu'au site du rétrécissement, où le ballonnet est gonflé pour rouvrir l'artère. Une endoprothèse est parfois installée sur le site pour renforcer la paroi artérielle et prévenir une réocclusion.

### **Anticorps anti-B**

Protéines qui déclenchent une réponse immunitaire contre les antigènes B.

### **Anticorps**

Également appelées immunoglobulines, protéines produites par les lymphocytes B en réponse à un antigène étranger.

### **Antigène**

Substance qui provoque une réponse immunitaire. Le système immunitaire réagit à l'antigène qu'il considère comme étranger ou différent de l'hôte (qui ne provient pas de l'organisme).

**Artère**

Vaisseaux sanguins qui transportent le sang loin du cœur.

**Artériole**

Très petite artère qui mène à un capillaire.

**Artériosclérose**

Durcissement des artères.

**Athérosclérose**

Durcissement des artères causé par l'accumulation de plaque.

**Artère brachiale**

Grande artère située dans la partie supérieure du bras, près du biceps.

**Capillaire**

Vaisseau sanguin microscopique qui alimente les tissus en sang par perfusion.

**Débit cardiaque**

Le débit cardiaque est la mesure du flux sanguin provenant du cœur par les ventricules, généralement mesuré en litres par minute. Tout facteur qui entraîne une augmentation du débit cardiaque, en accélérant la fréquence cardiaque ou le volume d'éjection systolique, ou les deux, augmente la pression artérielle et favorise la circulation sanguine.

**Tamponnade cardiaque**

Affection où le sac péricardique entourant le cœur s'est rempli de sang ou d'un autre liquide et la pression qui en résulte empêche le cœur de battre efficacement.

**Cardiogénique**

Provenant du cœur.

**Artère carotide**

Artère majeure du cou.

**Maladie cœliaque**

Inflammation de l'intestin résultant de l'exposition au gluten.

**Centrifugeuse**

Équipement de laboratoire couramment utilisé pour faire tourner des éprouvettes à grande vitesse afin de séparer les composants d'un liquide en fonction de leur poids.

**Chémorécepteurs**

Cellules sensibles aux changements dans les stimuli chimiques.

**Chimiotaxie**

Réponse à des stimuli chimiques; phénomène dans lequel les cellules endommagées ou infectées et les leucocytes à proximité émettent l'équivalent d'un appel chimique au « 911 » pour attirer davantage de leucocytes sur le site.

**Compliance**

La capacité d'une cavité à s'agrandir pour accueillir un volume supérieur. Plus la compliance d'une artère est grande, plus celle-ci peut se dilater pour accommoder l'augmentation du débit sanguin sans accroître la résistance ou la pression artérielle.

**Pontage aortocoronarien (PAC)**

Un pontage aortocoronarien est une intervention visant à contourner la zone obstruée d'une artère coronaire en y insérant un vaisseau superficiel non vital prélevé ailleurs dans l'organisme (souvent la grande veine saphène) ou encore un vaisseau synthétique.

**Coronaropathie**

La coronaropathie se caractérise par le durcissement et le rétrécissement des vaisseaux sanguins qui irriguent le myocarde, ce qui diminue l'apport d'oxygène au muscle cardiaque.

**Maladie de Crohn**

Type de maladie inflammatoire de l'intestin.



**Diapédèse**

dia- = « à travers »; -pedan = « sauter »

**Pression diastolique**

La pression diastolique est la valeur la plus basse (généralement environ 80 mm Hg) et représente la pression artérielle du sang dans la phase de relaxation ventriculaire, ou diastole.

**Œdème**

Gonflement.

**Embole**

Un morceau de substance (plaque ou caillot sanguin) qui se déplace librement dans la circulation jusqu'à ce qu'il bloque un vaisseau sanguin plus petit, coupant ainsi l'apport d'oxygène au tissu.

**Endothélium**

Paroi de la lumière d'un vaisseau sanguin.

**Épiphyes**

Extrémité des os longs; singulier, épiphyse.

**EPO**

L'érythropoïétine est une hormone sécrétée par les reins qui joue un rôle important dans l'homéostasie des taux de globules rouges dans l'organisme.

**Érythrocytes**

Globules rouges.

**Hématopoïèse extramédullaire**

Hématopoïèse qui se produit en dehors de la cavité médullaire des os chez les adultes.

**Fréquence cardiaque**

Nombre de contractions cardiaques en une minute.

**Hématocrite**

Analyse de laboratoire qui mesure le pourcentage de globules rouges dans un échantillon de sang entier. Elle mesure la proportion de globules rouges dans le volume sanguin d'une personne.

**Hémolyse**

Destruction de la membrane de la cellule érythrocytaire, permettant à son contenu de s'échapper.

**Hématopoïèse**

Également appelée hématopoïèse : de la racine grecque haima- = « sang »; -poiesis = « production ».

**Facteurs de croissance hématopoïétiques**

Messagers chimiques qui favorisent la prolifération et la différenciation des constituants sanguins, entre autres l'érythropoïétine, la thrombopoïétine, les facteurs de stimulation des colonies et les interleukines.

**Hémorragie**

Saignement excessif ou incontrôlé des vaisseaux sanguins.

**Hémostase**

Processus par lequel le corps scelle un vaisseau sanguin rompu afin d'arrêter l'écoulement de sang.

**Homéostasie**

Processus biologique qui mène à un équilibre stable.

**Hypertension**

Hypertension artérielle.

**Hypothyroïdie**

Production insuffisante d'hormones thyroïdiennes (T3 et T4) par une glande thyroïde sous-active.

**Hypovolémique**

Hypo = sous, inférieur à la normale, volémique = concernant le volume (dans ce cas, le volume du sang dans l'organisme).

**Hypoxémie**

Faible taux d'oxygène dans le sang.

**Hypoxie**

Littéralement : « saturation d'oxygène inférieure à la normale dans les tissus ». Affection où un tissu ne reçoit pas assez d'oxygène pour survivre et est à risque de mort cellulaire.

**Ischémie**

Approvisionnement insuffisant en sang et en oxygène pour les cellules d'un organe; bien que les cellules manquent d'oxygène, elles sont toujours vivantes.

**Leucocytes**

Globules blancs.

**Lupus**

Maladie auto-immune où l'organisme déclenche une réaction immunitaire contre ses propres tissus, ce qui mène à une inflammation chronique et des lésions tissulaires.

**Macrophages**

Type de leucocyte (généralement un monocyte) qui a la capacité d'ingérer d'autres cellules ou agents pathogènes et les détruire.

**Moelle allongée**

Partie du tronc cérébral responsable du contrôle de la fréquence cardiaque et de la respiration.

**Perfusion**

Apport de sang à une zone, un tissu ou un organe.

**Maladie artérielle périphérique**

Obstruction des vaisseaux dans les régions périphériques du corps.

**pH**

Mesure de l'acidité ou de l'alcalinité d'une substance, déterminée par la proportion d'ions hydrogène libres dans la substance.

**Phagocyté**

La phagocytose est le processus par lequel certaines cellules sont capables de « manger » d'autres cellules ou substances en les ingérant.

**Placenta**

Organe vascularisé qui assure les échanges de gaz et de nutriments entre le bébé et la mère.

**Plaque**

Matière grasse composée de cholestérol, de tissu conjonctif, des globules blancs et de certaines cellules musculaires lisses.

**Plasmocyte**

Type de lymphocyte B qui produit des anticorps se liant à des antigènes étrangers ou anormaux spécifiques pour les détruire.

**Pneumothorax**

Présence d'une quantité d'air excessive dans la cavité thoracique, en dehors des poumons, qui exerce une pression sur les poumons et interfère avec le retour veineux, la fonction pulmonaire et l'apport d'oxygène aux tissus.

**Polyglobulie primitive**

Type de maladie de la moelle osseuse qui entraîne une production excessive d'érythrocytes immatures.

**Embolie pulmonaire**

Affection où un morceau de caillot sanguin ou d'une autre substance s'est détaché de son emplacement d'origine et s'est déplacé dans la circulation sanguine pour finir par se loger dans un plus petit vaisseau des poumons, obstruant le vaisseau et provoquant une hypoxie dans les tissus alimentés par celui-ci.

**Polyarthrite rhumatoïde**

Maladie auto-immune dans laquelle l'organisme monte une réponse immunitaire contre ses propres tissus articulaires, provoquant de l'inflammation et des dommages aux articulations.

**Drépanocytose**

Également appelée anémie falciforme : Maladie génétique impliquant la production d'un type anormal d'hémoglobine qui fournit moins d'oxygène aux tissus et fait prendre aux érythrocytes une forme de faucille (ou de croissant).

**Maladie silencieuse**

Affection ou trouble souvent sans aucun signe ou symptôme.

**Sphygmomanomètre**

Brassard de pression artérielle fixé à un appareil de mesure, ou manomètre.

**Pression systolique**

Valeur la plus élevée (généralement autour de 120 mm Hg) de la pression qui indique la pression artérielle lors de l'éjection du sang pendant la contraction ventriculaire, ou systole.

**Thalassémie**

Maladie héréditaire qui cause une maturation anormale des globules rouges, généralement observée chez les personnes originaires du Moyen-Orient, de la Méditerranée, de l'Afrique et de l'Asie du Sud-Est. La forme la plus grave est appelée anémie de Cooley.

**Thrombocytes**

Également appelés plaquettes, ce sont des fragments de cellules qui contribuent à la coagulation du sang.

**Thrombocytose**

Affection où il y a production excessive de plaquettes.

**Thrombose**

Formation de caillots sanguins indésirables.

**Rejet des tissus**

Également appelé rejet d'organe. Le système immunitaire du receveur reconnaît le tissu transplanté (le greffon) comme un corps étranger et organise une réponse immunitaire contre celui-ci, qui finit par le détruire.

**Vasoconstriction**

Contraction de la couche de muscles lisses de la paroi d'un vaisseau sanguin, ce qui réduit son diamètre et augmente la pression artérielle dans le vaisseau.

**Vasodilatateur**

Dilatation de la couche de muscles lisses de la paroi du vaisseau sanguin, ce qui élargit son diamètre et diminue la pression artérielle dans le vaisseau.

**Veine**

Vaisseaux sanguins qui ramènent le sang vers le cœur.

**Veinules**

Veines extrêmement petites.

**Compliance des vaisseaux sanguins**

Capacité d'une cavité à s'agrandir pour accueillir un volume supérieur. Plus la compliance d'une artère est grande, plus celle-ci peut se dilater pour accommoder l'augmentation du débit sanguin sans accroître la résistance ou la pression artérielle.

**Viscosité**

Consistance des fluides qui affecte leur capacité à s'écouler.

## Mettez vos connaissances à l'épreuve!

Un élément interactif ou multimédia a été exclu de cette version du texte. Vous pouvez y accéder en ligne à l'adresse suivante :

<https://ecampusontario.pressbooks.pub/medicalterminology/?p=257>

## Références

Association médicale canadienne. (2018, août). *Hématologie*. Profils des spécialités au Canada. [www.cma.ca/sites/default/files/2019-01/hematology-fr.pdf](http://www.cma.ca/sites/default/files/2019-01/hematology-fr.pdf)

Société canadienne de science de laboratoire médical. (s.d.). *Qui sont les professionnels de labo?* [www.csmls.org/Professionnels-de-laboratoire-medical/A-propos/Qui-sont-les-professionnels-de-labo.aspx?lang=fr-CA](http://www.csmls.org/Professionnels-de-laboratoire-medical/A-propos/Qui-sont-les-professionnels-de-labo.aspx?lang=fr-CA)

Société canadienne de chirurgie vasculaire. (2020). *Patients : Qu'est-ce que la chirurgie vasculaire?* [vascular.ca/Patients/~french](http://vascular.ca/Patients/~french)

[CrashCourse]. (20 juillet 2015). *Blood vessels, part 1 - form and function: Crashcourse A&P #27* [vidéo]. YouTube. <https://youtu.be/v43ej5lCeBo>

Échographie Canada. (2020). *Titres de compétence*. [sonographycanada.ca/fr/agrement/titres-de-competence](http://sonographycanada.ca/fr/agrement/titres-de-competence)

## Description des images

**Description de la figure 13.1 :** Le panneau de gauche montre la structure d'une pompe musculo-veineuse lorsque le muscle est détendu, et le panneau de droite, lorsque le muscle est contracté [\[Retourner à la figure 13.1\]](#).

**Description de la figure 13.2 :** Le panneau supérieur gauche de cette figure montre l'ultrastructure d'une artère (étiquettes lues à partir du haut : tunique externe, tunique moyenne, tunique interne, muscle lisse, limitante élastique interne, vasa vasorum, limitante élastique externe, nervi vasorum, endothélium, fibre élastique), et le panneau supérieur droit montre l'ultrastructure d'une veine (étiquettes lues à partir du haut : tunique externe, tunique moyenne, tunique interne, vasa vasorum, muscle lisse, endothélium). Le panneau du bas montre une photomicrographie des sections transversales d'une artère et d'une veine. [\[Retourner à la figure 13.2\]](#).

**Description de la figure 13.3 :** Les principales artères du corps humain. Étiquettes en partant du haut, dans le sens des aiguilles d'une montre : carotide commune droite, carotide commune gauche, axillaire, tronc pulmonaire, aorte thoracique descendante, diaphragme, rénale, mésentérique supérieure, gonadique, mésentérique inférieure, iliaque commune, iliaque interne, fémorale profonde, fémorale, géniculée descendante, dorsale du pied, arcade veineuse plantaire, fibulaire, tibiale antérieure, tibiale postérieure, poplitée, arcades palmaires, iliaque externe, cubitale, radiale, brachiale, tronc coeliaque, aorte ascendante, arc aortique, tronc brachiocéphalique, subclavière droite, vertébrale. [\[Retourner à la figure 13.3\]](#).

**Description de la figure 13.4 :** Les principales veines du corps humain. Étiquettes en partant du haut, dans le sens des aiguilles d'une montre : jugulaire interne, brachiocéphalique, veine cave supérieure, intercostale, veine cave inférieure, gonadique, lombaire, iliaque commune droite et gauche, iliaque externe, iliaque interne, fémorale profonde, fémorale, tibiale postérieure, tibiale antérieure, arcade veineuse dorsale, arcade veineuse plantaire, fibulaire, petite saphène, poplitée, grande saphène, digitale, arcades veineuses palmaires, cubitale, antébrachiale médiane, cubitale médiane, hépatique, tronc basilaire, brachiale, céphalique, axillaire, subclavier, jugulaire externe. [\[Retourner à la figure 13.4\]](#).

**Description de la figure 13.5 :** Schéma de la circulation du sang oxygéné et désoxygéné dans les principaux organes du corps. La circulation pulmonaire inclut les poumons, l'artère et la veine pulmonaires, la veine cave et l'aorte. La

circulation systémique inclut la partie supérieure du corps, la veine hépatique, la veine rénale, l'aorte, le foie, l'artère hépatique, la veine porte hépatique, l'estomac, les intestins, l'artère rénale, les reins et la partie inférieure du corps. [\[Retourner à la figure 13.5\].](#)

**Description de la figure 13.6 :** Points de mesure du pouls sur le corps d'une femme. Étiquettes de haut en bas : artère temporale, artère faciale, artère carotide commune, artère brachiale, artère radiale, artère fémorale, artère poplitée, artère tibiale postérieure, artère dorsale du pied. [\[Retourner à la figure 13.6\].](#)

**Description de la figure 13.7 :** Cette figure montre trois éprouvettes contenant un liquide rouge et un liquide jaune. Le panneau de gauche montre du sang normal, celui du centre du sang anémique et celui de droite, du sang polycythémique. Les étiquettes indiquent le plasma (eau, protéines, nutriments, hormones, etc.), la couche leucocytoplaquettaire (globules blancs, plaquettes) et l'hématocrite (globules rouges). [\[Retourner à la figure 13.7\].](#)

**Description de la figure 13.8 :** Cet organigramme montre les voies par lesquelles une cellule souche hématopoïétique multipotente se différencie en différents types de cellules que l'on retrouve dans le sang. En partant du haut : la cellule souche hématopoïétique multipotente peut se diviser et certaines des cellules produites restent des cellules souches, tandis que d'autres deviennent des cellules souches myéloïdes ou des cellules souches lymphoïdes, en fonction des signaux chimiques reçus. Une cellule souche myéloïde peut alors devenir soit un mégacaryoblaste (qui se transforme ensuite en mégacaryocyte, puis en plaquettes), soit un proérythroblaste (qui devient alors un réticulocyte, puis un érythrocyte), soit un myéloblaste (qui devient alors soit un basophile, soit un neutrophile, soit un éosinophile), soit un monoblaste (qui devient alors un monocyte). Si la cellule devient une cellule souche lymphoïde, elle se transforme en lymphoblaste, qui devient alors soit une cellule tueuse naturelle, soit un petit lymphocyte (lymphocyte T ou B). [\[Retourner à la figure 13.8\].](#)

**Description de la figure 13.11 :** Cette figure montre comment les leucocytes réagissent aux signaux chimiques émis par les cellules endommagées. Le panneau supérieur montre les signaux chimiques envoyés par les cellules endommagées (étiquette : 1) Les leucocytes présents dans le sang réagissent aux attractifs chimiques libérés par les agents pathogènes et aux signaux chimiques émis par les cellules endommagées situées à proximité.) Le panneau du milieu montre des leucocytes migrant vers les cellules endommagées (étiquette : 2) Les leucocytes se faufilent entre les parois capillaires en suivant les signaux chimiques vers l'endroit où ils sont le plus concentrés (chimiotaxie positive). Le panneau du bas montre des macrophages qui phagocytent les agents pathogènes (étiquette : 3) Dans le tissu endommagé, les monocytes se différencient en macrophages qui phagocytent les agents pathogènes. Les éosinophiles et les neutrophiles libèrent des substances chimiques qui décomposent les agents pathogènes. Ils sont également capables de phagocytose.) [\[Retourner à la figure 13.11\].](#)

**Description de la figure 13.12 :** Cette figure décompose les étapes de la coagulation du sang. Chaque étape est accompagnée sur la gauche d'une zone de texte décrivant les étapes en détail. À droite, une voie de signalisation montre les différents signaux chimiques qui participent au processus de coagulation. Description des étapes : 1. Blessure : un vaisseau sanguin est sectionné. Le sang et les composants sanguins (p. ex. les érythrocytes, les globules blancs, etc.) s'échappent du point de lésion. 2. Spasme vasculaire : le muscle lisse de la paroi du vaisseau se contracte à proximité du point de lésion pour réduire la perte de sang. 3. Formation d'un clou plaquettaire : les plaquettes sont activées par des substances chimiques libérées par le point de lésion et par le contact avec le collagène sous-jacent. Les plaquettes s'agglutinent pour se coller les unes aux autres ainsi qu'au site de la plaie. Les premières plaquettes sont activées par les substances chimiques libérées par les cellules endommagées et par le contact avec le collagène brisé. Les plaquettes agglutinées libèrent des substances chimiques qui activent et attirent d'autres plaquettes pour qu'elles viennent s'agglutiner. Le clou plaquettaire augmente de taille. 4. Coagulation. Dans la coagulation, le fibrinogène est transformé en fibrine (voir partie B), qui forme un filet qui emprisonne davantage de plaquettes et d'érythrocytes pour produire un caillot. Partie B Cascade de synthèse de la fibrine : Voie intrinsèque (paroi vasculaire endommagée), voie extrinsèque (traumatisme des cellules extravasculaires), voie commune finale (caillot de fibrine réticulée). [\[Retourner à la figure 13.12\].](#)

**Description de la figure 13.14 :** Cette figure montre une artère et une veine ombilicales traversant le placenta, en haut à gauche. Le panneau supérieur droit montre la première exposition aux anticorps Rh<sup>+</sup> chez la mère. Le panneau inférieur droit montre la réponse à la deuxième exposition par un autre fœtus. Description détaillée de chaque étape du

processus : Première exposition par la naissance du premier enfant Rh<sup>+</sup> : 1. Pendant le travail, les érythrocytes fœtaux Rh<sup>+</sup> passent dans le sang maternel après la rupture du chorion embryonnaire, qui isole normalement le sang fœtal du sang maternel. 2) Les lymphocytes B maternels sont activés par l'antigène Rh et produisent de grandes quantités d'anticorps anti-Rh. Deuxième exposition : Fœtus Rh<sup>+</sup> : 3) Le taux d'anticorps anti-Rhésus dans le sang de la mère est élevé après la première exposition. 4) Les anticorps Rh sont suffisamment petits pour traverser le chorion embryonnaire et se fixer sur les érythrocytes du fœtus. [\[Retourner à la figure 13.14\].](#)

**Description de la figure 13.16** : Le panneau de gauche (a) montre la coupe transversale d'une artère normale et celle d'une artère rétrécie. Une artère normale ne présente pas de plaque le long de ses parois, ce qui signifie que le débit sanguin est normal. Dans une artère rétrécie, la plaque se forme sur les parois artérielles et perturbe la circulation sanguine. Le panneau de droite (b) montre une photomicrographie d'une artère avec de la plaque. [\[Retourner à la figure 13.16\].](#)

**Description de la figure 13.18** : Photographie des globules rouges d'une personne souffrant de drépanocytose. Plutôt qu'une forme discoïde comme les cellules sanguines saines, les globules rouges drépanocytaires ont la forme d'une faucille. [\[Retourner à la figure 13.18\].](#)

Sauf indication contraire, le chapitre présente du contenu adapté du manuel [Anatomy and Physiology](#) (sur [OpenStax](#)), de Betts et coll. et est utilisé sous [licence internationale CC BY 4.0](#). Téléchargez ou consultez gratuitement le manuel à l'adresse : <https://openstax.org/books/anatomy-and-physiology/pages/1-introduction>.

# 14. Systèmes lymphatique et immunitaire

## *Objectifs d'apprentissage*

- Connaître l'anatomie des systèmes lymphatique et immunitaire.
- Décrire les principales fonctions des systèmes lymphatique et immunitaire.
- Épeler les termes médicaux relatifs aux systèmes lymphatique et immunitaire et utiliser les bonnes abréviations.
- Nommer les spécialités médicales associées aux systèmes lymphatique et immunitaire.
- Explorer les maladies, les troubles et les interventions couramment associés aux systèmes lymphatique et immunitaire.

## Affixes et radicaux relatifs aux systèmes lymphatique et immunitaire

Cliquez sur les préfixes, les radicaux et les suffixes pour afficher une liste des affixes et radicaux à mémoriser pour les systèmes lymphatique et immunitaire.

Un élément interactif ou multimédia a été exclu de cette version du texte. Vous pouvez y accéder en ligne à l'adresse suivante :

<https://ecampusontario.pressbooks.pub/medicalterminology/?p=1563>.


## Introduction aux systèmes lymphatique et immunitaire

Le **système lymphatique** est une série de vaisseaux, conduits et troncs qui transportent le liquide interstitiel des tissus vers le sang. Les vaisseaux lymphatiques servent aussi à transporter les lipides alimentaires et les cellules du **système immunitaire**. Les cellules du système immunitaire, les lymphocytes, proviennent toutes du système hématopoïétique de la moelle osseuse. Les organes lymphoïdes primaires, la moelle osseuse et le thymus sont les lieux de prolifération et de maturation des lymphocytes. Les organes lymphoïdes secondaires sont le lieu où les lymphocytes matures se rassemblent pour préparer des réponses immunitaires. Bon nombre des cellules du système immunitaire utilisent le système lymphatique et l'appareil cardiovasculaire pour se déplacer dans tout le corps afin de rechercher les pathogènes et de s'y attaquer pour protéger l'organisme.

Ce chapitre commence par décrire l'anatomie et la physiologie du système lymphatique, dont les fonctions immunitaires amènent à aborder les multiples défenses de l'organisme, qui constituent ensemble le système immunitaire. Comme le système lymphatique partage des organes avec d'autres systèmes et appareils de l'organisme, l'aspect pathologique abordé vers la fin du chapitre porte principalement sur les troubles du système immunitaire.



Regardez la vidéo :



Un ou plusieurs éléments interactifs ont été exclus de cette version du texte. Vous pouvez les visualiser en ligne ici :

<https://ecampusontario.pressbooks.pub/acquerirlesbasesdelaterminologiemedicale/?p=434#oembed-1>

Média 14.1 [Lymphatic System: Crash Course A&P #44](#) (Système lymphatique : cours accéléré en anatomie et physiologie n° 44) [Vidéo en ligne]. © [CrashCourse](#), 2015.

Termes médicaux relatifs aux systèmes lymphatique et immunitaire

Un élément interactif ou multimédia a été exclu de cette version du texte. Vous pouvez y accéder en ligne à l'adresse suivante :

<https://ecampusontario.pressbooks.pub/medicalterminology/?p=1563>.

## Anatomie et physiologie du système lymphatique

Les vaisseaux lymphatiques commencent par des capillaires perméables, lesquels se jettent dans des vaisseaux lymphatiques de plus en plus grands, et se jettent finalement dans la circulation sanguine. Dans son trajet, la lymphe traverse les nœuds lymphatiques, qui se trouvent généralement à l'aîne, aux aisselles, au cou, dans la poitrine et dans l'abdomen. L'humain compte environ 500 à 600 ganglions lymphatiques partout dans le corps (voir [figure 14.1](#)). Plusieurs organes et tissus qui participent à l'immunité font également partie du système lymphatique.

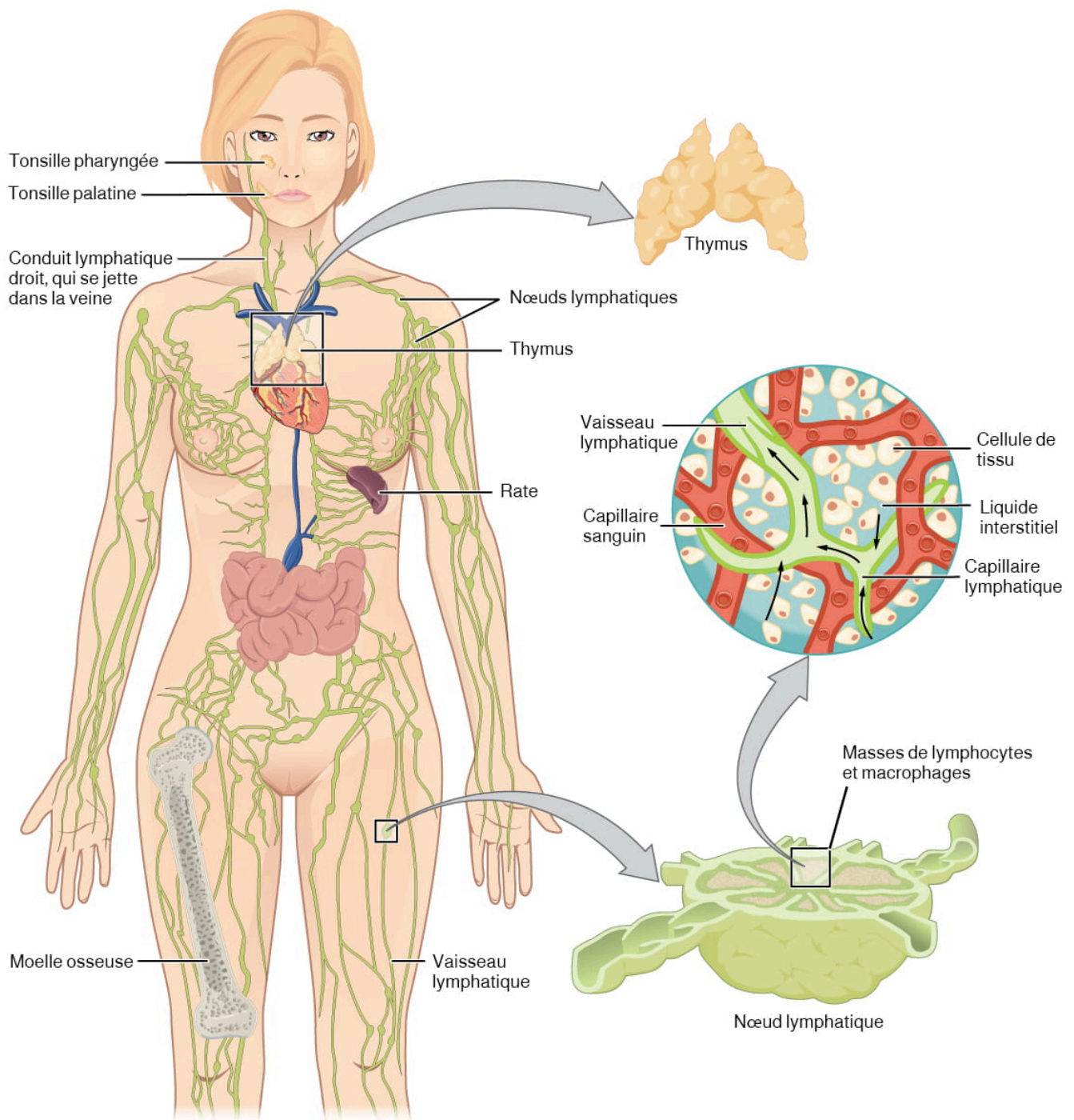


Figure 14.1 Anatomie du système lymphatique. Les vaisseaux lymphatiques des bras et des jambes acheminent la lymphe vers les vaisseaux lymphatiques plus importants dans le torse. D'après Betts et coll., 2013. Sous licence [CC BY 4.0](https://creativecommons.org/licenses/by/4.0/). [\[Description de l'image\]](#)

### Le saviez-vous?

Les vaisseaux lymphatiques et les vaisseaux sanguins ont des structures et fonction semblables. La lymphe n'est pas activement pompée par le cœur. Ce sont plutôt les muscles qui la poussent dans les vaisseaux (Betts et coll., 2013).

## Capillaires lymphatiques

Une fonction importante du système lymphatique est de renvoyer le liquide (la lymphe) dans le sang. On peut considérer la lymphe comme du plasma sanguin recyclé. La pression artérielle entraîne la fuite de liquide des capillaires sanguins, ce qui entraîne une accumulation de liquide dans l'espace interstitiel. Chez l'humain, 20 litres de plasma s'accumulent chaque jour dans l'espace interstitiel des tissus en raison des fuites capillaires. Les vaisseaux sanguins en réabsorbent 17 litres, ce qui laisse 3 litres de liquide interstitiel dans les tissus, liquide que le système lymphatique ramène dans la circulation. Si le système lymphatique est atteint d'une manière ou d'une autre, par exemple s'il est bloqué par des cellules cancéreuses ou détruit par une blessure, le liquide interstitiel s'accumule dans les espaces tissulaires, ce qui provoque un lymphœdème.

Les **capillaires lymphatiques** sont des vaisseaux par lesquels le liquide interstitiel pénètre dans le système lymphatique pour devenir de la lymphe. Situés dans presque tous les tissus de l'organisme, ces vaisseaux sont entrelacés avec les veinules et artérioles de l'appareil cardiovasculaire dans les tissus conjonctifs mous. Voir la [figure 14.2](#). Les exceptions sont le système nerveux central, la moelle osseuse, les os, les dents et la cornée, qui ne contiennent pas de vaisseaux lymphatiques.

### Capillaires lymphatiques dans les espaces tissulaires

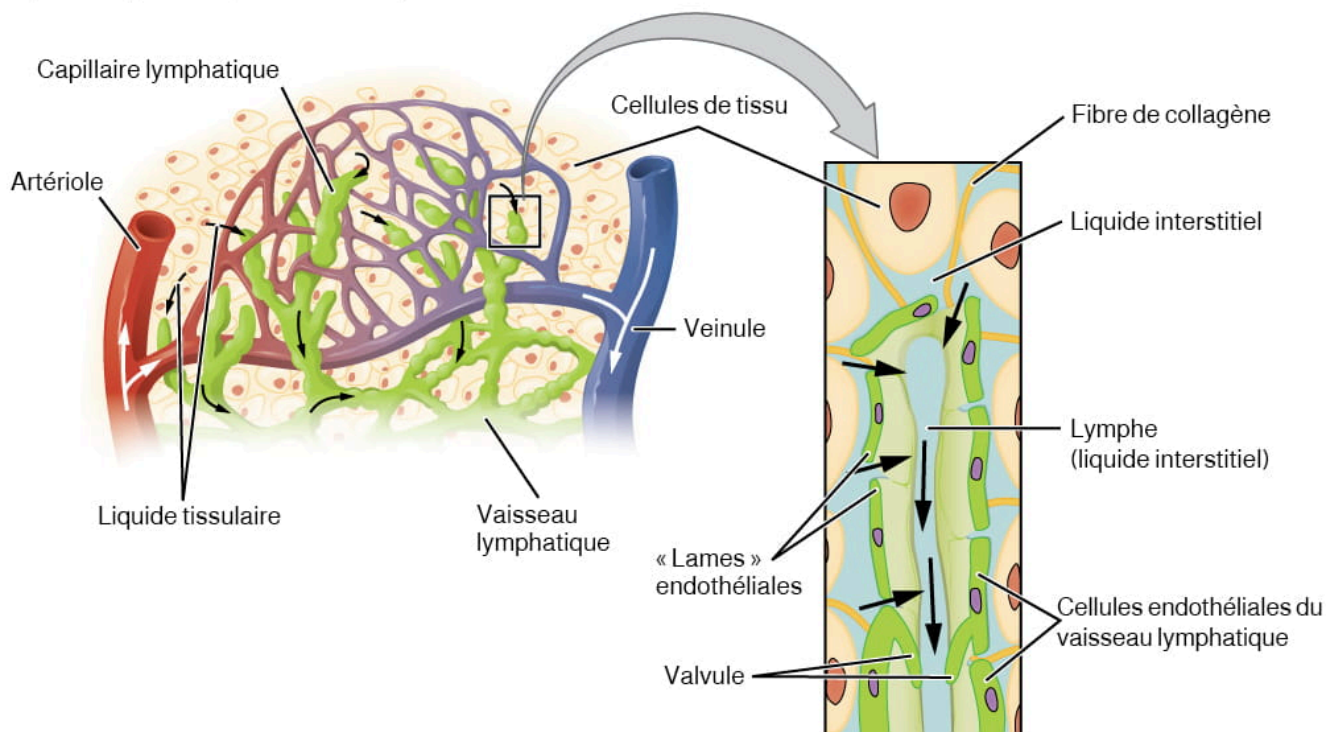


Figure 14.2 Capillaires lymphatiques. Les capillaires lymphatiques sont entrelacés avec les veinules et artérioles de l'appareil cardiovasculaire. Des fibres de collagène ancrent un capillaire lymphatique dans le tissu (encadré). Le liquide interstitiel passe par les espaces entre les cellules endothéliales qui se chevauchent et qui composent le capillaire lymphatique. D'après Betts et coll., 2013. Sous licence [CC BY 4.0](#). [\[Description de l'image\]](#)

## Autres vaisseaux, troncs et conduits lymphatiques

Les capillaires lymphatiques se jettent dans des vaisseaux lymphatiques plus gros, qui sont semblables à des veines en raison de leur structure à trois tuniques et de la présence de valvules. Ces valvules, qui rendent les vaisseaux

unidirectionnels, sont situées assez près les unes des autres et chacune d'entre elles provoque un renflement dans le vaisseau lymphatique, ce qui lui donne un aspect perlé (voir [figure 14.2](#)).

En général, les vaisseaux lymphatiques superficiels suivent les mêmes voies que les veines, tandis que les vaisseaux lymphatiques profonds des viscères suivent généralement les voies des artères. Les vaisseaux lymphatiques superficiels et profonds finissent par se rencontrer pour former des structures lymphatiques plus importantes, soit les **trons lymphatiques**. Sur le côté droit du corps, les côtés droits de la tête, du thorax et les membres supérieurs droits, les trons drainent le liquide lymphatique dans la veine subclavière droite via le **conduit lymphatique droit** (voir [figure 14.3](#)). Sur le côté gauche du corps, les trons des autres parties du corps se drainent dans le **conduit thoracique**, qui se jette dans la veine subclavière gauche. Le conduit thoracique lui-même commence juste sous le diaphragme, dans la **citerne du chyle**.

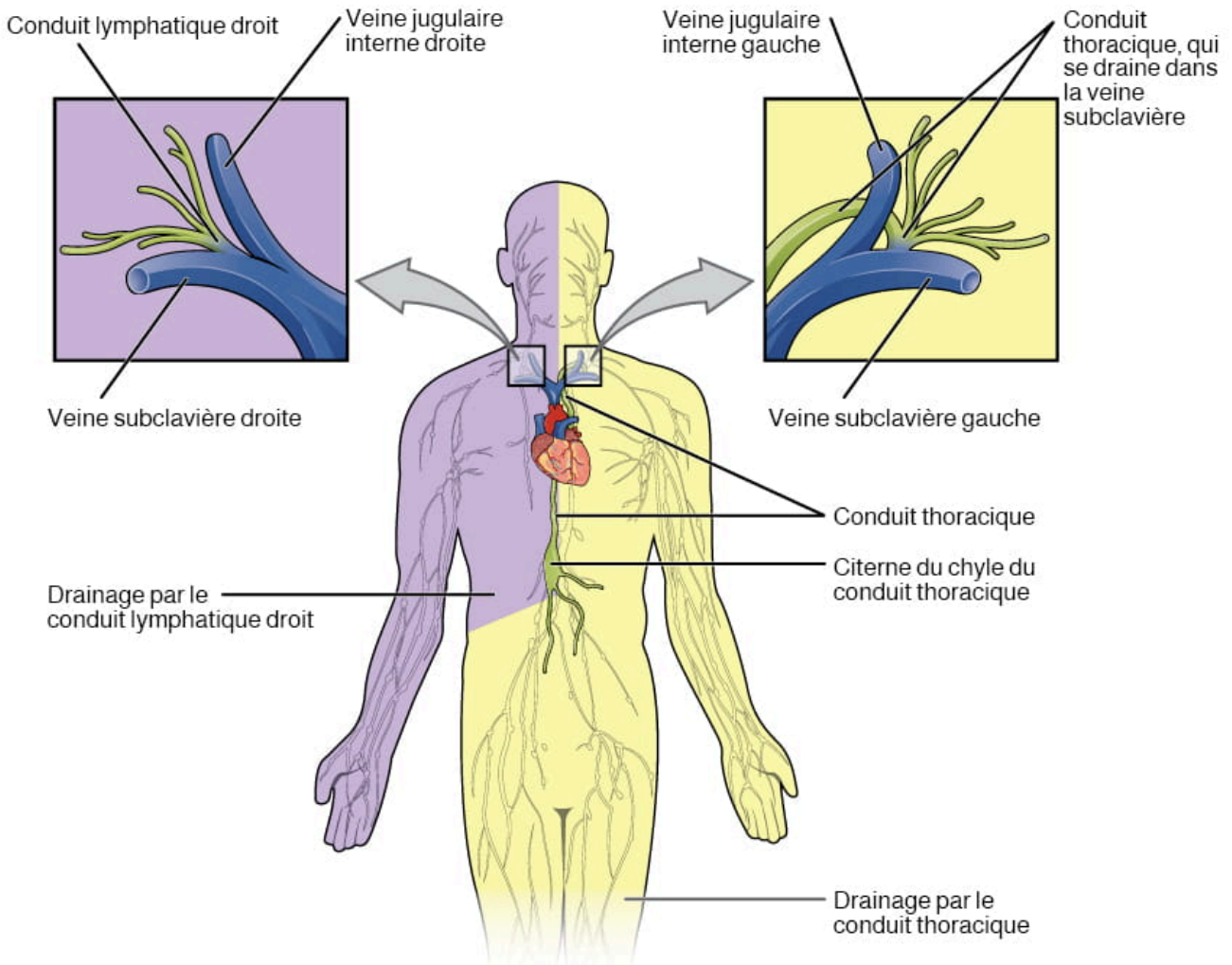


Figure 14.3 Principaux troncs et conduits du système lymphatique. Le conduit thoracique draine une plus grande partie du corps comparativement au conduit lymphatique droit. D'après Betts et coll., 2013. Sous licence [CC BY 4.0](#). [\[Description de l'image\]](#)

## Organes lymphoïdes primaires

Les **organes lymphoïdes primaires** sont la moelle osseuse et le thymus. Les organes lymphoïdes sont le lieu de maturation, de prolifération et de sélection des lymphocytes, ce qui leur permet d'attaquer les agents pathogènes sans nuire aux cellules de l'organisme.



- Moelle osseuse
  - Rappelons que toutes les cellules sanguines, y compris les lymphocytes, se forment dans la moelle rouge. Les lymphocytes B se développent presque entièrement dans la moelle rouge, tandis que les lymphocytes T immatures, soit les **thymocytes**, quittent la moelle osseuse et mûrissent principalement dans le thymus.
- Thymus
  - Le **thymus**, lieu de maturation des lymphocytes T, est un organe bilobé situé dans l'espace entre le sternum et l'aorte ascendante (voir [figure 14.4](#)). Un tissu conjonctif forme une capsule autour des lobes, ce qui les maintient fermement ensemble tout en les gardant distincts.
  - L'immunosénescence désigne la détérioration de la fonction immunitaire avec l'âge. L'involution thymique est l'une des principales causes de déficit immunitaire lié à l'âge.
    - L'atrophie du thymus commence dès la naissance, à raison d'une perte tissulaire d'environ 3 % par an. Elle se poursuit à ce rythme jusqu'à 35 à 45 ans. L'atrophie ralentit ensuite pour atteindre environ un pour cent par an pour le reste de la vie. À ce rythme, l'atrophie totale du tissu épithélial thymique et des thymocytes surviendrait vers 120 ans. En théorie, la durée de vie maximale pourrait donc être de 120 ans.

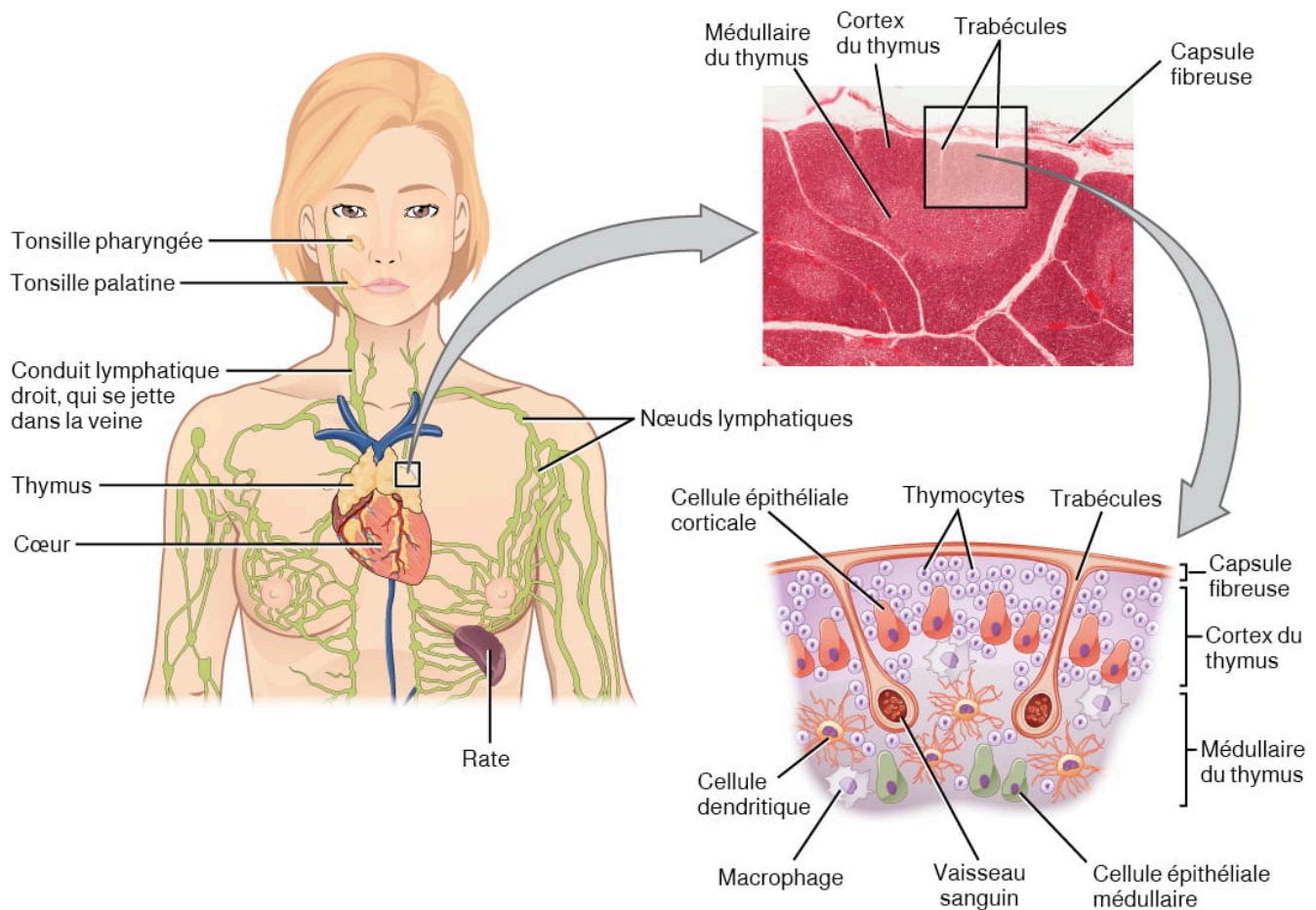


Figure 14.4 Emplacement, structure et aspect microscopique du thymus. Le thymus se trouve au-dessus du cœur. Les trabécules et lobules, y compris le cortex, qui prend une coloration foncée, et la médullaire de chaque lobule, qui prend une coloration claire, sont clairement visibles en microscopie optique du thymus d'un nouveau-né. Grossissement : 100 X (microscope optique). (Photomicrographie fournie par les administrateur.trice.s de l'École de médecine de l'Université du Michigan, 2012). D'après Betts et coll., 2013. Sous licence [CC BY 4.0](#). [\[Description de l'image\]](#)

## Vérification des connaissances

- Quelle est la signification du suffixe « -oïde »?
- Définissez le terme « **lymphoïde** ».

## Le saviez-vous?

Comme le thymus sécrète une hormone, la thymosine, on considère aussi qu'il fait partie du système endocrinien.

## Organes lymphoïdes secondaires

Les lymphocytes se développent et mûrissent dans les organes lymphoïdes primaires, mais ils préparent les réponses immunitaires à partir des **organes lymphoïdes secondaires**, c'est-à-dire les nœuds lymphatiques, la rate et les nodules lymphoïdes. Un **lymphocyte naïf** est un lymphocyte qui a quitté l'organe lymphoïde primaire, où il a appris sa fonction immunitaire, et qui est entré dans un organe lymphoïde secondaire, où il attend de rencontrer un antigène contre lequel il déclenchera une réponse (voir [figure 14.5](#)).

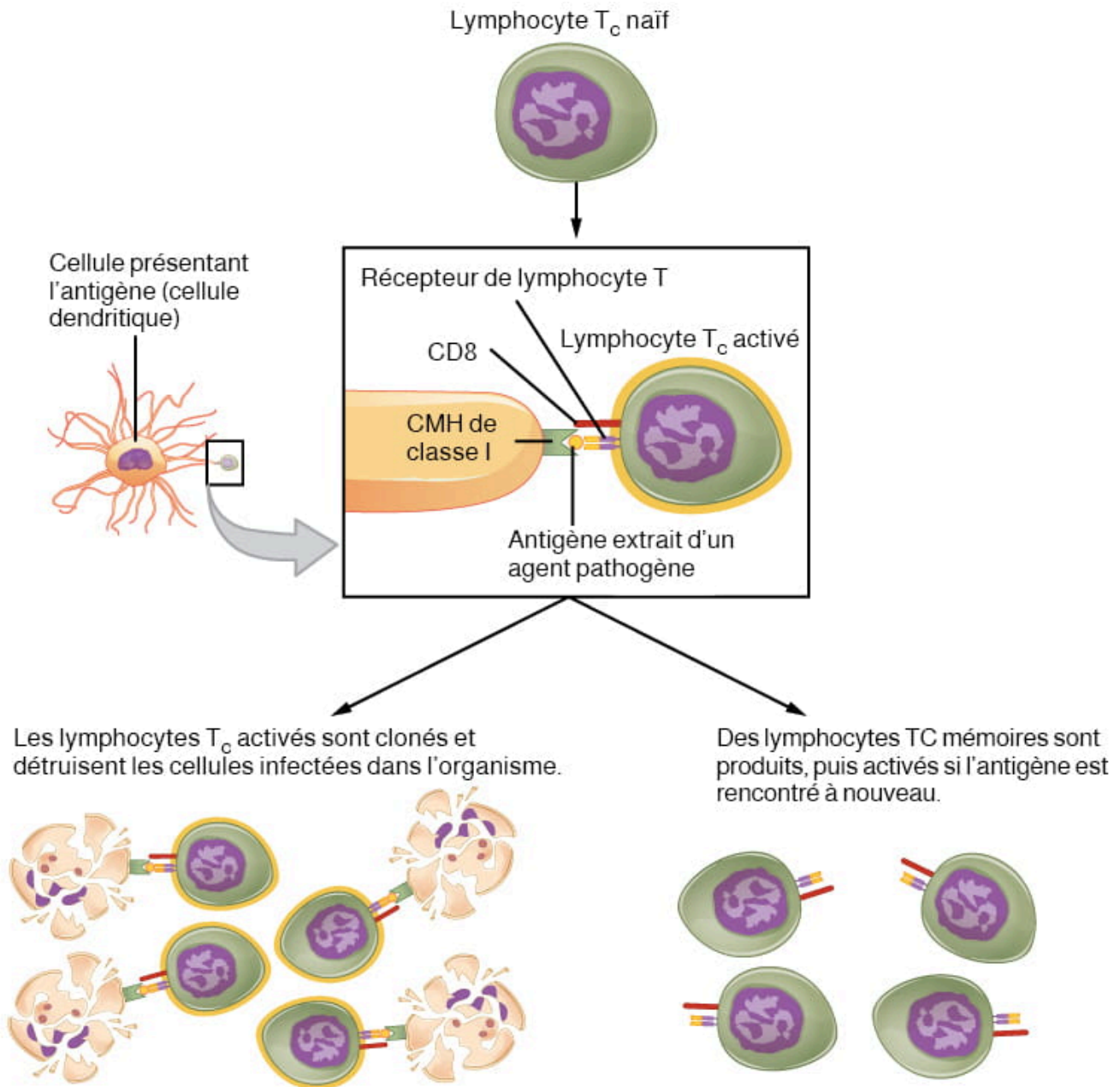


Figure 14.5 Sélection et expansion clonale des lymphocytes T. Les cellules souches se différencient en lymphocytes T dotés de récepteurs spécifiques, c'est-à-dire des clones. Les clones dotés de récepteurs spécifiques aux antigènes de l'agent pathogène sont sélectionnés et multipliés. D'après Betts et coll., 2013. Sous licence [CC BY 4.0](https://creativecommons.org/licenses/by/4.0/). [\[Description de l'image\]](#)

## Nœuds lymphatiques

Les nœuds lymphatiques ont pour fonction d'éliminer les débris et les agents pathogènes de la lymphe, c'est pourquoi on les considère comme les filtres de la lymphe (voir [figure 14.6](#)). Les bactéries qui infectent le liquide interstitiel sont absorbées par les capillaires lymphatiques et transportées vers un nœud lymphatique régional. Les cellules dendritiques et les macrophages de cet organe absorbent et tuent bon nombre d'agents pathogènes qui passent par là, ce qui les élimine de l'organisme. Le nœud lymphatique est aussi le siège de réponses immunitaires adaptatives à médiation par les lymphocytes T, les lymphocytes B et les cellules accessoires du système immunitaire adaptatif.



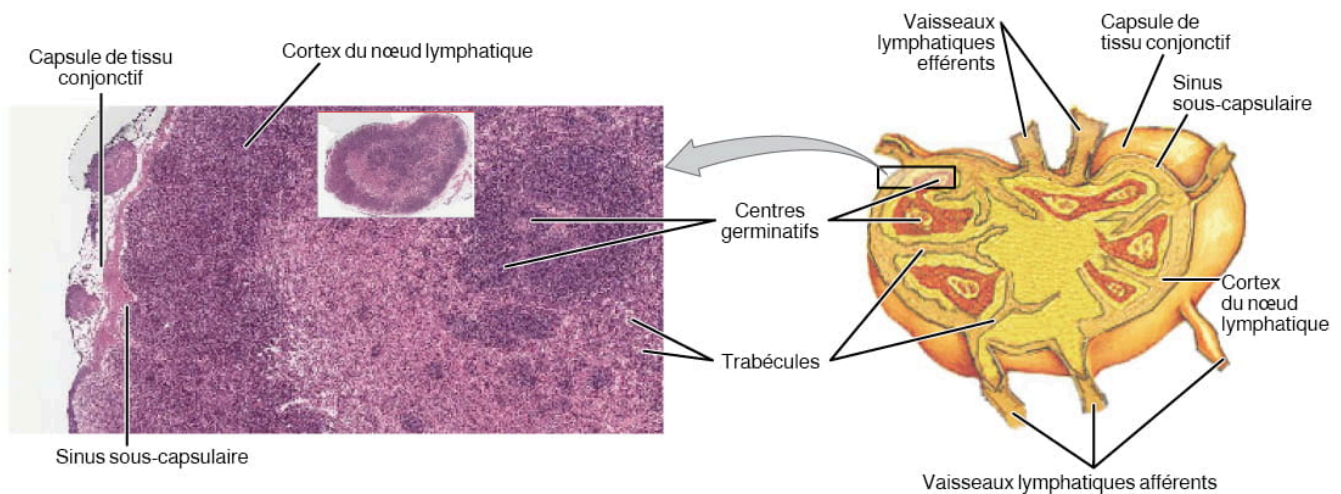


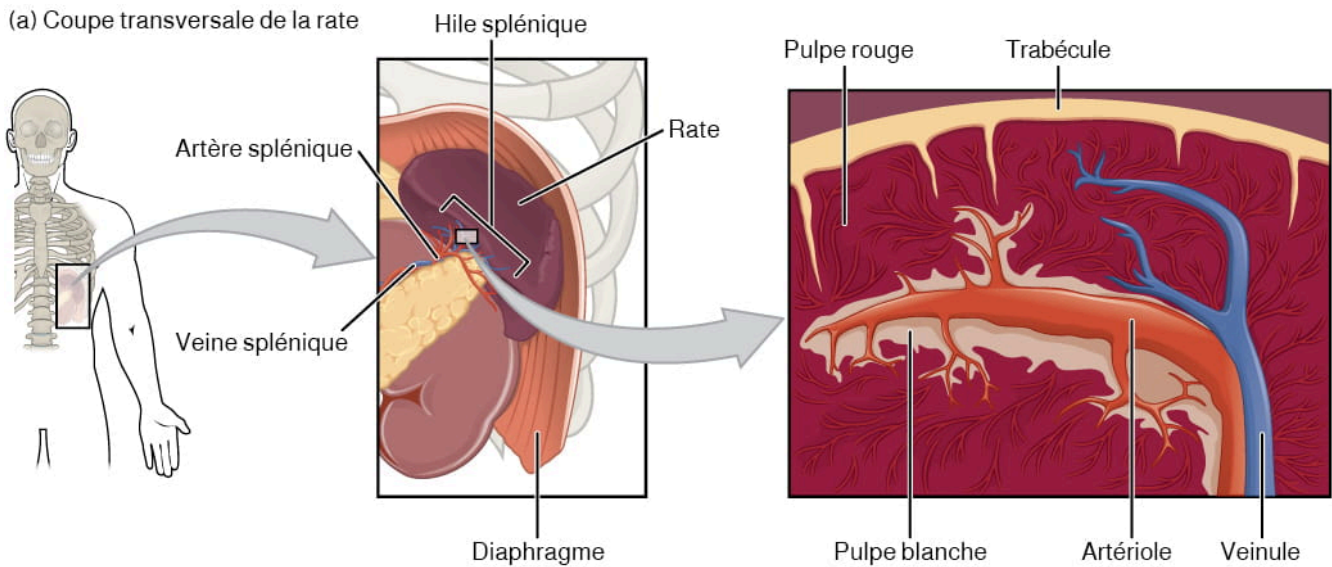
Figure 14.6 Structure et aspect microscopique du nœud lymphatique. Les nœuds lymphatiques sont des masses de tissu lymphatique situées le long des grands vaisseaux lymphatiques. La photomicrographie des nœuds lymphatiques montre un centre germinatif composé de lymphocytes B à division rapide entourés d'une couche de lymphocytes T et d'autres cellules accessoires. Grossissement : 128 X (microscope optique). (Photomicrographie fournie par les administrateur.trice.s de l'École de médecine de l'Université du Michigan, 2012). D'après Betts et coll., 2013. Sous licence [CC BY 4.0](https://creativecommons.org/licenses/by/4.0/). [\[Description de l'image\]](#)

*Le saviez-vous?*

Vous pouvez vivre sans rate. Vous souvenez-vous du terme pour désigner l'ablation chirurgicale de la rate?

## Rate

La **rate** est un organe vasculaire passablement fragile en raison de l'absence de capsule. Elle mesure environ 12 cm de long et est attachée au bord latéral de l'estomac. La rate est parfois considérée comme le filtre du sang en raison de son importante vascularisation et de la présence de macrophages et de cellules dendritiques qui éliminent les microbes et autres matières du sang, y compris les érythrocytes (ou globules rouges) en fin de vie. La rate est aussi le siège des réponses immunitaires aux agents pathogènes véhiculés par le sang.



(b) Structure microscopique de la rate

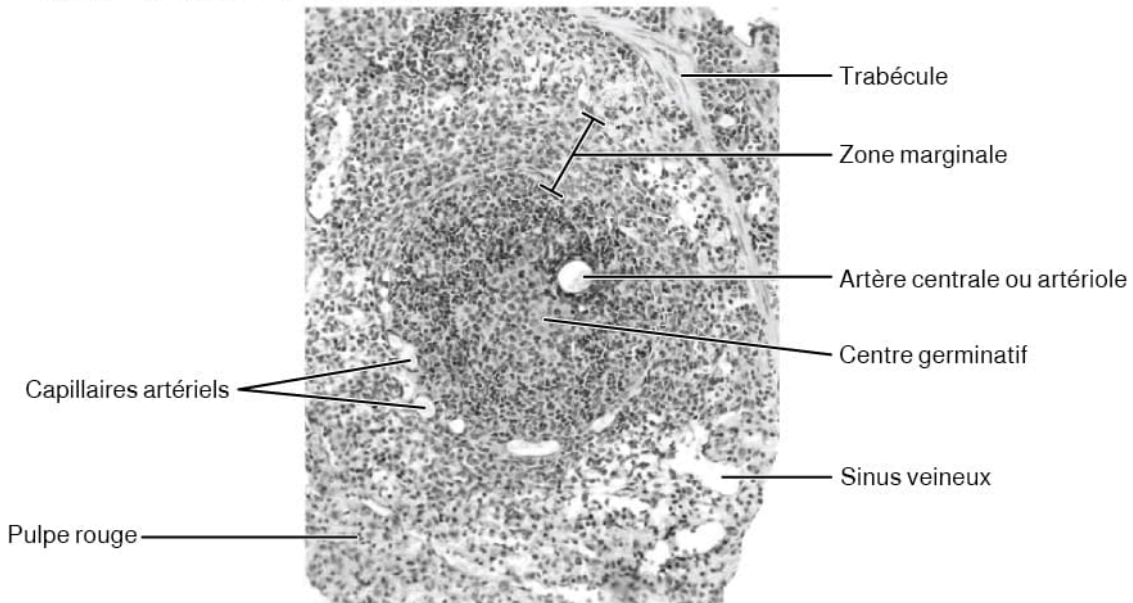


Figure 14.7 Rate. (a) La rate est attachée à l'estomac. (b) Une photomicrographie du tissu de la rate montre le centre germinatif. La région située entre la pulpe rouge et la pulpe blanche est la zone marginale, qui séquestre les antigènes particuliers en circulation et les présente aux lymphocytes de la pulpe blanche. Grossissement : 660 X (microscope électronique). (Photomicrographie fournie par les administrateur.trice.s de l'École de médecine de l'Université du Michigan, 2012). D'après Betts et coll., 2013. Sous licence [CC BY 4.0](https://creativecommons.org/licenses/by/4.0/). [\[Description de l'image\]](#)

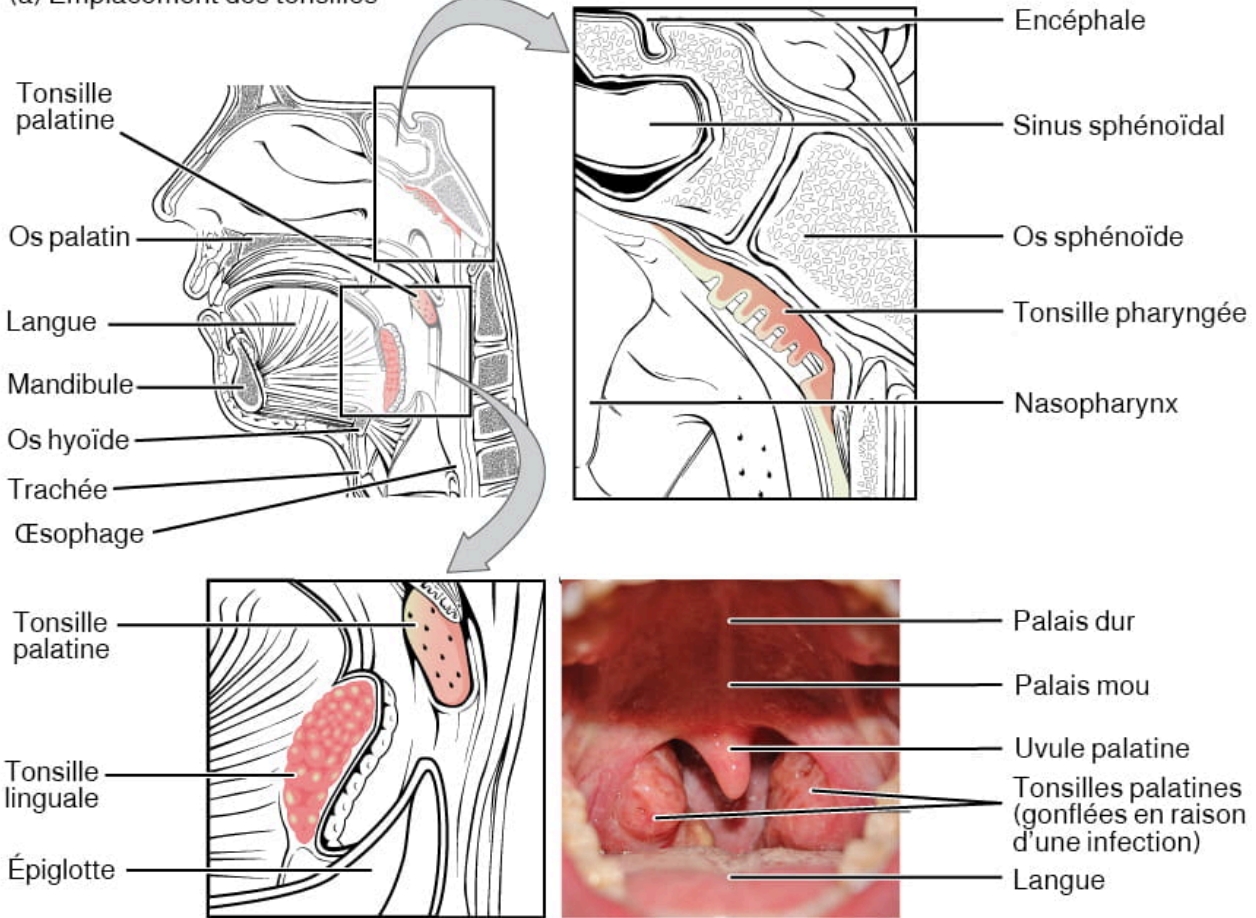
## Nodules lymphoïdes

Les autres tissus lymphoïdes, les **nodules lymphoïdes**, sont constitués d'un amas dense de lymphocytes sans capsule fibreuse environnante. Ces nodules sont situés dans les voies respiratoires et le tube digestif, zones souvent exposées aux agents pathogènes de l'environnement.

Les **tonsilles** (ou amygdales) sont des nodules lymphoïdes qui sont situés le long de la surface interne du pharynx et jouent un rôle important dans le développement de l'immunité contre les agents pathogènes arrivant par la bouche (voir

[figure 14.8](#)). La tonsille située au fond de la gorge, la tonsille pharyngée, est souvent appelée « végétation adénoïde » ou « adénoïde » lorsqu'elle est enflée. Ce gonflement est le signe d'une réponse immunitaire active à l'infection. Les tonsilles présentent des sillons profonds, soit des cryptes, qui accumulent toutes sortes de matériaux introduits dans l'organisme par l'alimentation et la respiration et qui « encouragent » les agents pathogènes à pénétrer profondément dans les tissus tonsillaires, où ils sont éliminés. L'une des principales fonctions des tonsilles est d'aider l'organisme de l'enfant à reconnaître les agents pathogènes fréquemment rencontrés dans l'environnement, à les détruire et à développer une immunité contre eux afin de protéger l'organisme plus tard dans la vie. Les tonsilles sont souvent retirées chez les enfants qui présentent des infections récurrentes à la gorge, car les tonsilles palatines enflées peuvent gêner la respiration et la déglutition.

(a) Emplacement des tonsilles



(b) Structure microscopique de la tonsille palatine

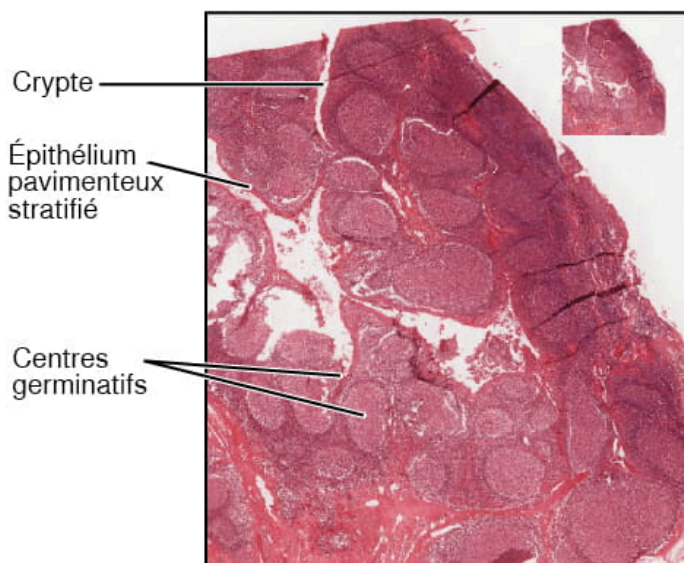


Figure 14.8 Emplacement et aspect microscopique des tonsilles. (a) La tonsille pharyngée est située sur la paroi postéro-supérieure du nasopharynx. Les tonsilles palatines se trouvent de chaque côté du pharynx. (b) La photomicrographie montre le tissu de la tonsille



palatine. Grossissement : 40 X (microscope optique). (Photomicrographie fournie par les administrateur.trice.s de l'École de médecine de l'Université du Michigan, 2012). D'après Betts et coll., 2013. Sous licence [CC BY 4.0](https://creativecommons.org/licenses/by/4.0/). [Description de l'image]

## Vérification des connaissances

Les tonsilles sont caractérisées selon leur emplacement.

- Observez la figure ci-dessus et déterminez la structure anatomique étroitement associée à chaque type de tonsille et qui sert à caractériser chaque tonsille, par exemple, les **tonsilles linguales** sont nommées ainsi d'après la **langue**.
- Quelles structures caractérisent les **tonsilles palatines** et la **tonsille pharyngée**?

Les **tissus lymphoïdes associés aux bronches** se constituent de structures folliculaires lymphoïdes recouvertes d'une couche épithéliale que l'on trouve le long des bifurcations des bronches ainsi qu'entre les bronches et les artères. Ces tissus, en plus des tonsilles, sont efficaces contre les agents pathogènes inhalés.

Les **tissus lymphoïdes associés aux muqueuses** se constituent d'un agrégat de follicules lymphoïdes directement associés à la muqueuse. Les tissus lymphoïdes associés aux muqueuses sont des structures en forme de dôme que l'on trouve sous la muqueuse du tube digestif, du tissu mammaire, des poumons et des yeux. Les plaques de Peyer, un type de tissu lymphoïde associé aux muqueuses dans l'intestin grêle, sont particulièrement importantes pour les réponses immunitaires contre les substances ingérées (voir [figure 14.9](#)). Les plaques de Peyer contiennent des cellules spécialisées qui prélèvent du matériel dans la lumière intestinale et le transportent vers les follicules environnants afin que les réponses immunitaires adaptatives aux pathogènes potentiels puissent être déclenchées.

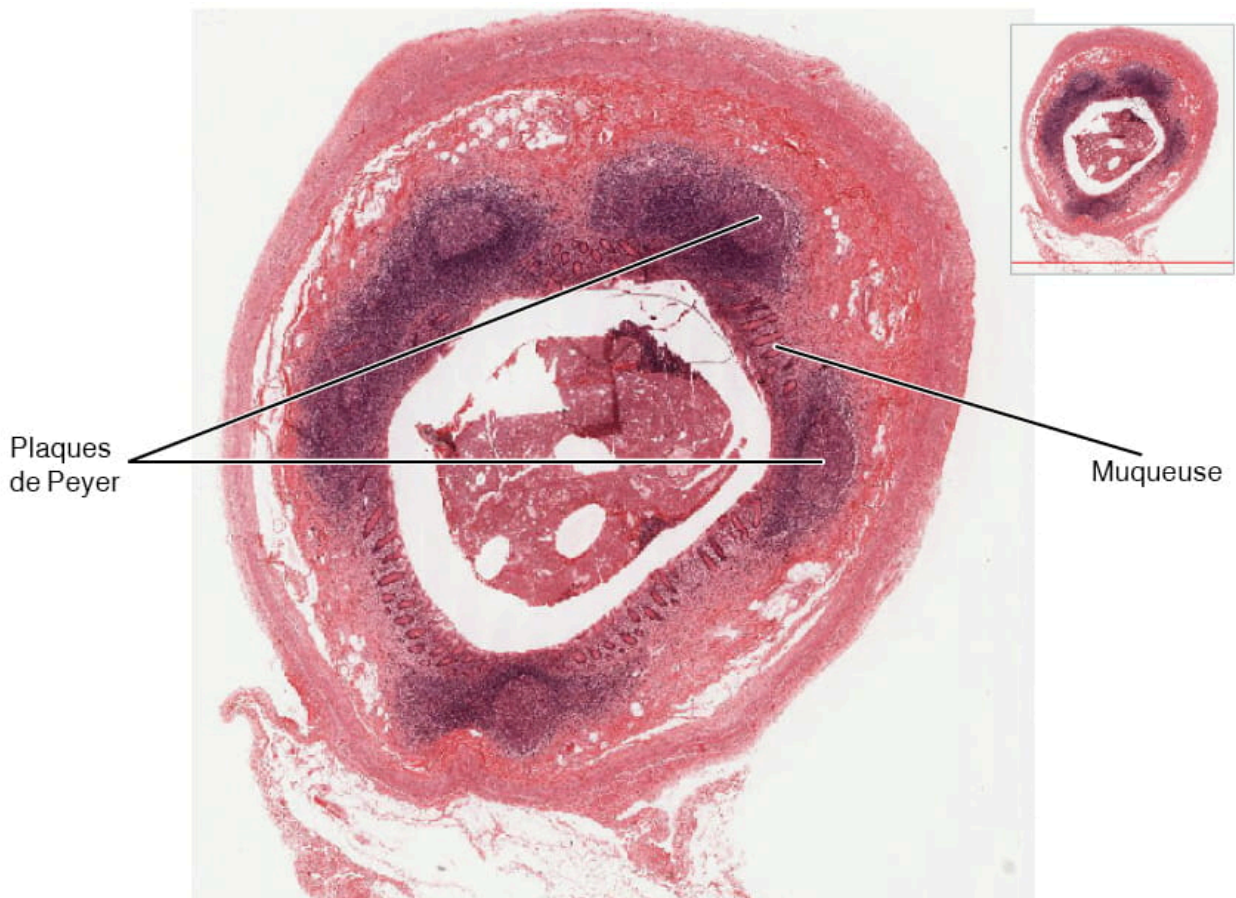


Figure 14.9 Nodule de tissu lymphoïde associé aux muqueuses. Grossissement : 40 X (microscope optique). (Photomicrographie fournie par

## Organisation du système immunitaire

Le système immunitaire est un ensemble de barrières, cellules et protéines solubles qui interagissent et communiquent entre elles de manière extraordinairement complexe. Le modèle moderne de la fonction immunitaire s'articule autour d'une réponse immunitaire en trois phases (en fonction de la chronologie de leurs effets). Dans l'idéal, cette réponse permet de débarrasser entièrement l'organisme d'un agent pathogène (voir [figure 14.10](#)).

La primo-infection est une course entre l'agent pathogène et le système immunitaire :

1. L'agent pathogène contourne **les défenses barrières** et commence à se multiplier dans le corps de l'hôte.
2. Pendant les quatre ou cinq premiers jours, la **réponse immunitaire naturelle** limite partiellement la prolifération de l'agent pathogène sans la maîtriser totalement.
3. La **réponse immunitaire adaptative**, plus lente, mais plus spécifique et efficace, se prépare et devient progressivement plus forte, puis elle commence à éliminer l'agent pathogène de l'organisme. Cette élimination est appelée séroconversion. Il convient de noter que la séroconversion ne signifie pas nécessairement que la personne se rétablit.
- 4.

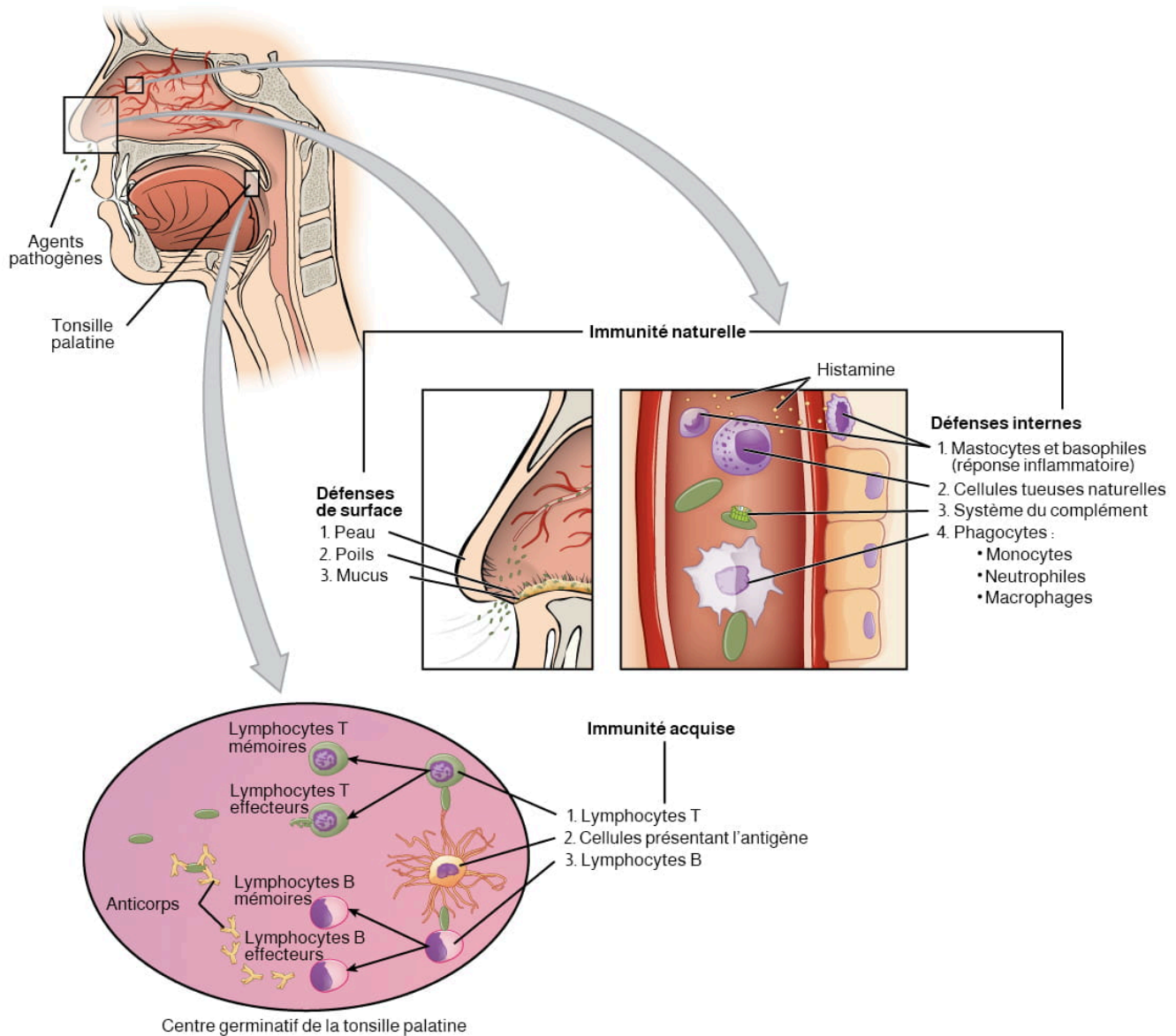


Figure 14.10 Coopération entre les réponses immunitaires naturelles et adaptatives. Le système immunitaire naturel renforce les réponses immunitaires adaptatives afin qu'elles soient plus efficaces. D'après Betts et coll., 2013. Sous licence [CC BY 4.0](https://creativecommons.org/licenses/by/4.0/).

## Phase I : défenses barrières

Les défenses barrières font partie des mécanismes de défense naturelle les plus élémentaires de l'organisme. Elles ne constituent pas une *réponse* aux infections, mais travaillent en permanence à la protection contre les agents pathogènes en les empêchant de pénétrer dans l'organisme, en les détruisant après leur entrée ou en les éliminant avant qu'ils ne s'établissent.

Exemples de défenses barrières :

- **Peau**



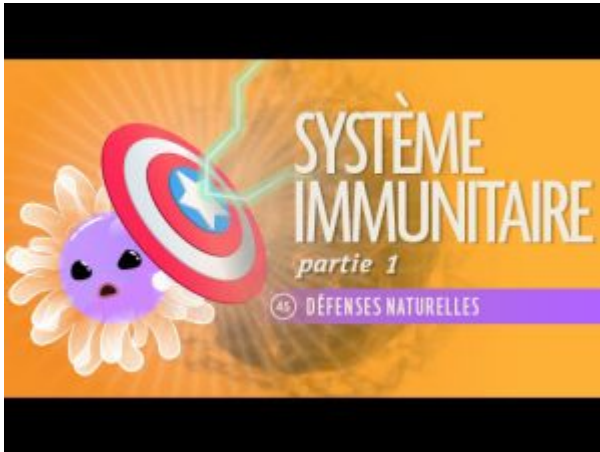- Les cellules kératinisées de la surface sont trop sèches pour que les bactéries s'y développent et se détachent continuellement avec les agents pathogènes qui se trouvent à leur surface.
- **Peau (glandes sudoripares, glandes sébacées)**
  - Le pH est inférieur à ce que préfèrent les agents pathogènes, il peut aussi y avoir des substances toxiques pour les agents pathogènes; il y a une action nettoyante.
- **Cavité orale (glandes salivaires)**
  - Le lysozyme est une enzyme qui détruit les bactéries.
- **Estomac**
  - Le pH y est faible, ce qui est fatal à bien des agents pathogènes.
- **Muqueuse**
  - Elle capte les microbes et débris et contribue à leur élimination.
- **Flore normale (bactéries non pathogènes)**
  - Elle empêche les agents pathogènes de se développer à la surface des muqueuses.
- 

## Phase 2 : réponse immunitaire naturelle

Les réponses immunitaires naturelles sont essentielles dans la lutte précoce contre l'infection. Si les défenses barrières constituent la première ligne de défense physique de l'organisme contre les agents pathogènes, les réponses immunitaires naturelles constituent quant à elles la première ligne de défense physiologique. La réponse naturelle se produit rapidement, mais est moins spécifique et efficace que la réponse immunitaire adaptative. Dans les premiers jours d'une infection, une série de protéines antibactériennes sont produites, chacune ayant une activité contre certaines bactéries. Des interférons sont aussi sécrétés pour protéger les cellules des virus à proximité. Enfin, la réponse immunitaire naturelle ne s'arrête pas lorsque la réponse immunitaire adaptative est déployée. En fait, les deux peuvent coopérer et l'une peut influencer l'autre dans l'action contre les agents pathogènes.

Les réponses immunitaires naturelles (et les réponses précoces produites) sont souvent inefficaces pour pleinement maîtriser la prolifération de l'agent pathogène, mais elles la ralentissent et laissent le temps à la réponse immunitaire adaptative de se renforcer et de maîtriser ou d'éliminer l'agent pathogène. Le système immunitaire naturel envoie également des signaux aux cellules du système immunitaire adaptatif pour les guider dans la manière d'attaquer l'agent pathogène.

Regardez la vidéo :



Un ou plusieurs éléments interactifs ont été exclus de cette version du texte. Vous pouvez les visualiser en ligne ici :

<https://ecampusontario.pressbooks.pub/acquerir/lesbasesdelaterminologiemedicale/?p=434#oembed-2>

Média 14.2 [Immune System, Part I: Crash Course A&P #45](#) (Système immunitaire, partie 1: cours accéléré en anatomie et physiologie n° 45) [Vidéo en ligne]. © [CrashCourse](#), 2015.

## Cellules de la réponse immunitaire naturelle

Phagocytes : macrophages et neutrophiles

Un phagocyte est une cellule capable d'entourer et d'engloutir une particule ou une cellule. Ce processus est la **phagocytose**. Les phagocytes du système immunitaire engloutissent d'autres particules ou cellules, soit pour nettoyer une zone de débris ou de vieilles cellules, soit pour tuer des organismes pathogènes tels que les bactéries. Les macrophages, les neutrophiles et les cellules dendritiques sont les principaux phagocytes du système immunitaire et constituent la première ligne de défense immunitaire à action rapide contre les organismes qui ont contourné les défenses barrières et sont entrés dans l'organisme.

Les **macrophages** participent aux réponses immunitaires naturelles, mais ils ont aussi évolué pour coopérer avec les lymphocytes dans la réponse immunitaire adaptative. Les macrophages sont présents dans plusieurs tissus de l'organisme. Ils peuvent se déplacer librement dans les tissus conjonctifs ou se fixer aux fibres réticulaires dans certains tissus en particulier, notamment dans les nœuds lymphatiques. Lorsque des agents pathogènes franchissent les défenses barrières de l'organisme, les macrophages constituent la première ligne de défense.

Les **neutrophiles** sont des cellules phagocytaires attirées par chimiotaxie de la circulation sanguine vers les tissus infectés. Ils contiennent des granules cytoplasmiques, qui contiennent à leur tour une variété de médiateurs vasoactifs tels que l'histamine. Si les macrophages agissent comme des sentinelles, toujours sur leurs gardes contre les infections, les neutrophiles peuvent quant à eux être considérés comme des renforts militaires qui sont appelés dans une bataille pour accélérer la destruction de l'ennemi.

Les **monocytes** sont des cellules précurseurs circulantes qui se différencient en macrophages ou en **cellules**

**dendritiques** qui peuvent se mobiliser rapidement vers les foyers d'infection grâce aux molécules signal de l'inflammation.

### Cellules tueuses naturelles

Les cellules tueuses naturelles sont un type de lymphocytes qui ont la capacité d'induire l'apoptose dans les cellules infectées par des agents pathogènes tels que les bactéries et virus *intracellulaires*. Si l'apoptose est induite avant que le virus n'ait la capacité de synthétiser et d'assembler tous ses composants, aucun virus infectieux n'est libéré de la cellule, ce qui empêche la progression de l'infection.

### Médiateurs solubles de la réponse immunitaire naturelle

Les discussions précédentes ont fait allusion aux signaux chimiques qui peuvent inciter les cellules à modifier diverses caractéristiques physiologiques, telles que l'expression d'un récepteur particulier. Ces facteurs solubles sont sécrétés au cours des réponses naturelles ou induites précocement, puis plus tard au cours des réponses immunitaires adaptatives.

### *Vérification des connaissances*

Quelle est la différence entre ces termes?

- Intercellulaire
- Intracellulaire
- Interstitiel

### *Cytokines et chimiokines*

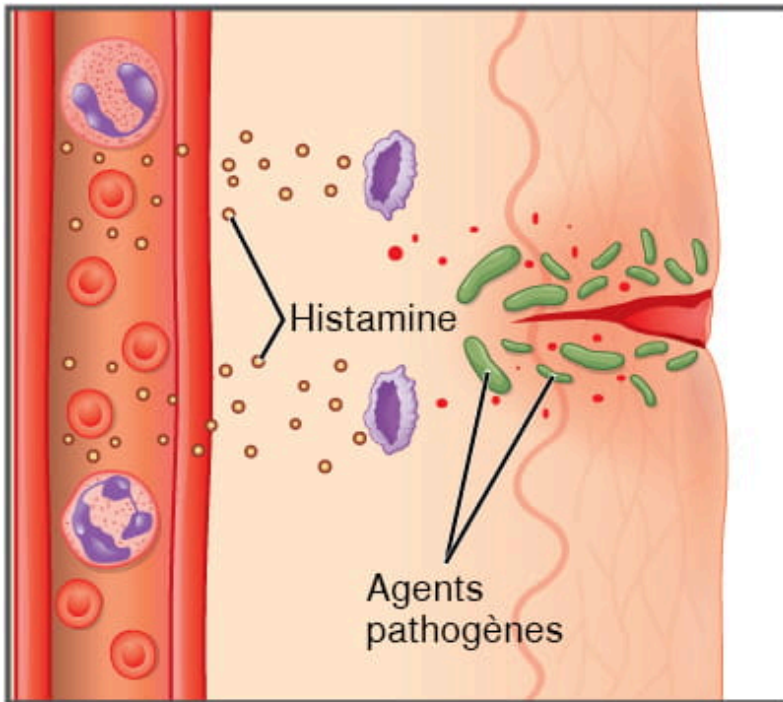
Les **cytokines** sont des molécules signal qui permettent aux cellules de communiquer entre elles sur de courtes distances. Les cytokines sont sécrétées dans l'espace intercellulaire et leur action incite la cellule réceptrice à modifier sa physiologie. Les **chimiokines** sont un médiateur chimique soluble semblable aux cytokines, sauf que sa fonction est d'attirer les cellules (chimiotaxie) sur de plus longues distances.

### *Protéines exprimées précocement*

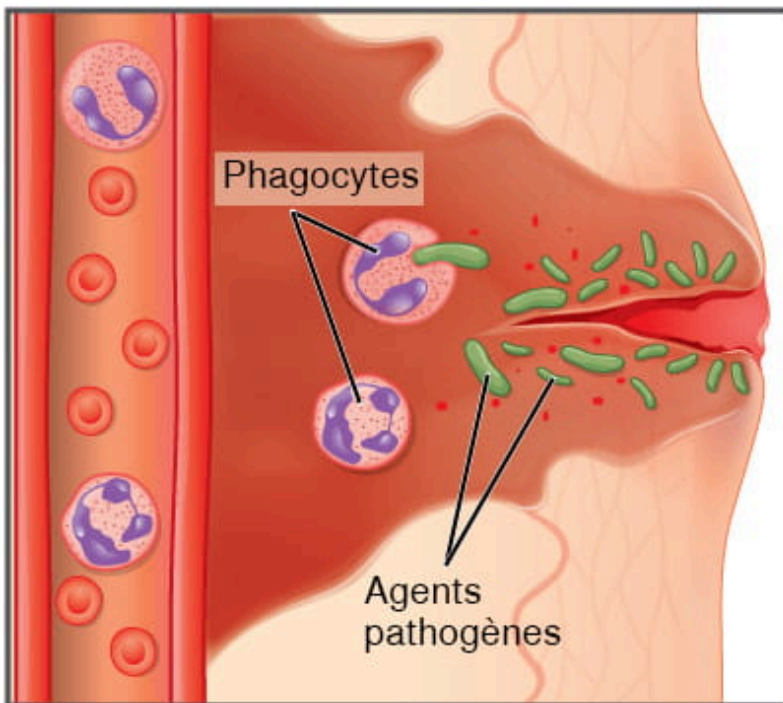
Les protéines exprimées précocement sont celles qui ne sont pas essentiellement présentes dans l'organisme, mais qui sont produites lorsqu'elles sont nécessaires au début de la réponse immunitaire naturelle. Les **interférons** sont un exemple de protéines exprimées précocement. Les cellules infectées par un virus sécrètent des interférons, lesquels se déplacent vers les cellules adjacentes et les incitent à fabriquer des protéines antivirales. Ainsi, même si la cellule initiale est sacrifiée, les cellules environnantes sont protégées.

### *Réponse inflammatoire*

La caractéristique de la réponse immunitaire naturelle est l'**inflammation**. Si vous vous cognez un orteil, que vous vous coupez un doigt ou que vous faites une activité qui endommage les tissus, il en résultera une inflammation, laquelle se manifeste par quatre caractéristiques : **chaleur, rougeur, douleur et enflure** (la perte de fonction est parfois considérée comme la cinquième caractéristique). Il est important de noter que l'inflammation n'est pas nécessairement déclenchée par une infection. Elle peut aussi résulter de lésions tissulaires. La libération du contenu cellulaire endommagé au lieu de la blessure suffit à stimuler la réponse, même en l'absence de rupture des barrières physiques qui permettraient aux agents pathogènes de pénétrer (en se frappant le pouce avec un marteau, par exemple). La réaction inflammatoire amène des cellules phagocytaires à la zone endommagée pour éliminer les débris cellulaires et encourage l'entrée de facteurs de coagulation pour préparer le terrain à la réparation de la plaie. L'inflammation facilite aussi le transport de l'antigène vers les nœuds lymphatiques par les cellules dendritiques pour le développement de la réponse immunitaire adaptative.



① Les mastocytes détectent une lésion aux cellules voisines et libèrent de l'histamine, ce qui déclenche une réaction inflammatoire.



② L'histamine fait augmenter le flux sanguin vers les lèvres de la plaie, ce qui provoque un afflux de phagocytes et d'autres cellules immunitaires qui neutralisent les agents pathogènes. L'afflux de sang fait gonfler la plaie, la fait rougir et la rend chaude et douloureuse.

Figure 14.11 Réponse inflammatoire. D'après Betts et coll., 2013. Sous licence [CC BY 4.0](https://creativecommons.org/licenses/by/4.0/).

L'image ci-dessus résume les événements suivants de la réponse inflammatoire :

- Le contenu libéré des cellules lésées stimule la libération de substances par les **mastocytes**, notamment l'histamine, les leucotriènes et les prostaglandines.
- L'**histamine** augmente le flux sanguin vers la zone concernée par vasodilatation, ce qui provoque la **chaleur** et la **rougeur**. L'histamine augmente aussi la perméabilité des capillaires locaux, ce qui entraîne une fuite de plasma, la formation de liquide interstitiel et par conséquent de l'**enflure**.

- Les **leucotriènes** attirent les neutrophiles du sang par chimiotaxie. En cas d'infection locale grave, les neutrophiles sont attirés en grand nombre vers le foyer d'infection. Lorsqu'ils phagocytent les agents pathogènes, les neutrophiles meurent, et leurs restes cellulaires accumulés sont visibles sous forme de pus au foyer d'infection.
- Les **prostaglandines** provoquent une vasodilatation en relaxant les muscles lisses vasculaires et contribuent en grande partie à la **douleur** associée à l'inflammation. Les anti-inflammatoires non stéroïdiens, comme l'aspirine et l'ibuprofène, soulagent la douleur en inhibant la production de prostaglandines.

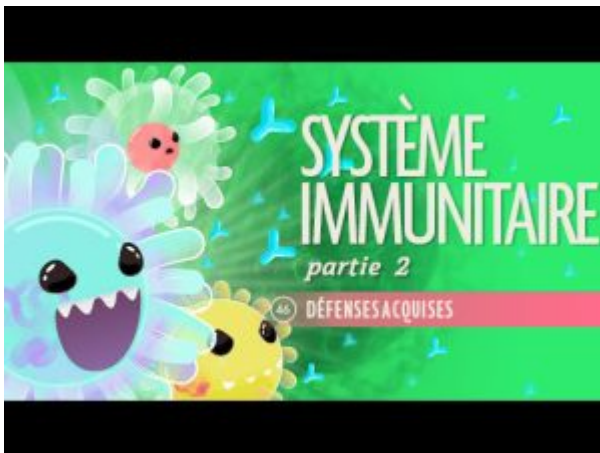### Vérification des connaissances

- Quel suffixe signifie « inflammation »?
- Décrivez les causes de la douleur associée à l'inflammation.

L'**inflammation aiguë** est une réponse immunitaire naturelle de courte durée à une agression de l'organisme. Toutefois, si la cause de l'inflammation n'est pas résolue, elle peut conduire à une **inflammation chronique**, laquelle est associée à une importante destruction des tissus et à une fibrose.

### Phase 3 : réponse immunitaire adaptative

Regardez la vidéo :



Un ou plusieurs éléments interactifs ont été exclus de cette version du texte. Vous pouvez les visualiser en ligne ici :

<https://ecampusontario.pressbooks.pub/acquerirlesbasesdelaterminologiemedicale/?p=434#oembed-3>

Média 14.3 [Immune System, Part 2: Crash Course A&P #46](#) (Système immunitaire, partie 2 : cours accéléré en anatomie et physiologie n° 46) [Vidéo en ligne]. © [CrashCourse](#), 2015.

## Avantages de la réponse immunitaire adaptative

- **Spécificité**
  - La capacité de reconnaître spécifiquement les agents pathogènes et de développer une réponse contre presque tous les agents pathogènes.
  - Les antigènes sont reconnus par des récepteurs à la surface des lymphocytes B et T.
- **Mémoire immunologique**
  - La première exposition à un agent pathogène est appelée **réponse adaptative primaire**.
  - Les symptômes d'une première infection, ou primo-infection, sont toujours relativement graves, car il faut du temps pour que la réponse immunitaire adaptative initiale à un agent pathogène devienne efficace.
  - Lors d'une nouvelle exposition au même agent pathogène, une **réponse immunitaire adaptative secondaire** est générée. Celle-ci est plus forte et plus rapide que la réponse primaire, ce qui permet souvent d'éliminer l'agent pathogène avant qu'il ne puisse causer des dommages ou même des symptômes.
  - Cette réponse secondaire est à la base de la **mémoire immunologique**, qui confère l'immunité.

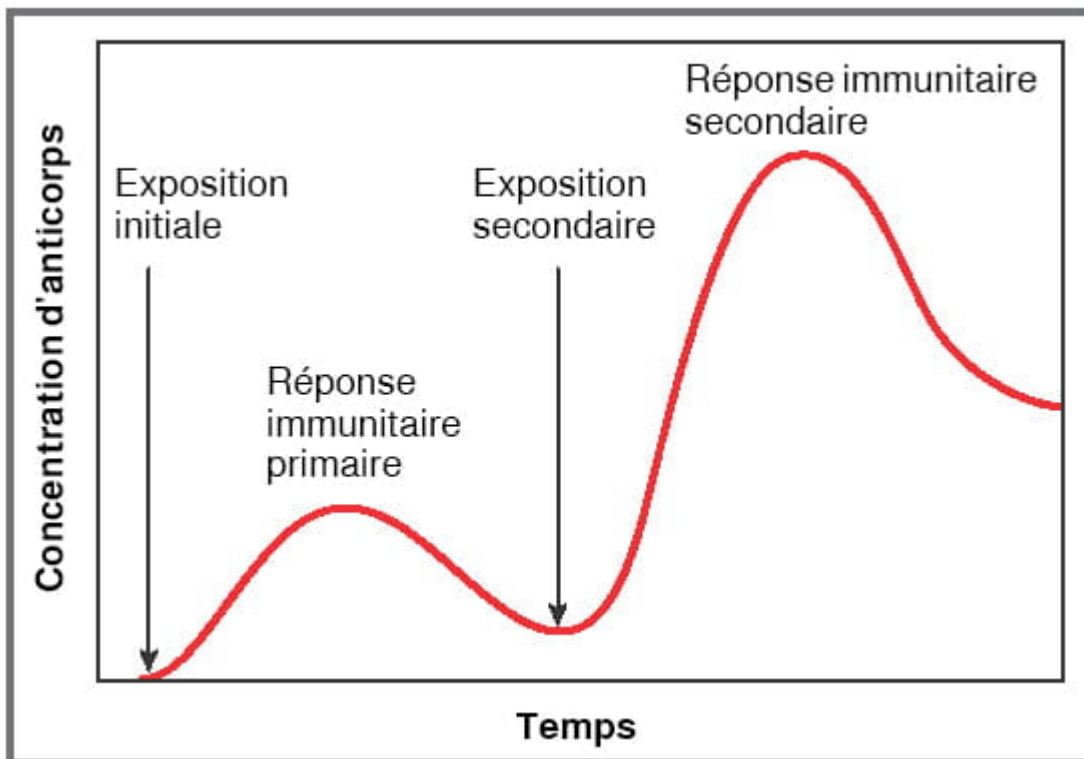


Figure 14.12 Réponses immunitaires primaire et secondaire. L'antigène A est administré une première fois pour produire une réponse primaire et une seconde fois pour générer une réponse secondaire. Lorsqu'un antigène différent est administré pour la première fois, une nouvelle réponse primaire se produit. D'après Betts et coll., 2013. Sous licence [CC BY 4.0](#). [\[Description de l'image\]](#)

- **Reconnaissance du soi**
  - La capacité de distinguer les auto-antigènes, c'est-à-dire les antigènes normalement présents dans l'organisme, des antigènes étrangers, c'est-à-dire ceux pouvant se trouver sur un agent pathogène potentiel.
  - Lorsque les lymphocytes B et T arrivent à maturité, des mécanismes se mettent en place pour les empêcher de reconnaître les auto-antigènes de l'organisme, ce qui prévient une réponse immunitaire contre l'organisme. L'échec de ces mécanismes entraîne des maladies auto-immunes.



## Lymphocytes : lymphocytes B, lymphocytes T, plasmocytes

Comme indiqué ci-dessus, les lymphocytes sont les cellules fondamentales dans la réponse immunitaire adaptative. Ces cellules ont été abordées dans le chapitre précédent et sont résumées dans le tableau suivant.

**Tableau 14.1 Cellules de la réponse immunitaire adaptative. D'après Betts et coll., 2013. Sous licence [CC BY 4.0](https://creativecommons.org/licenses/by/4.0/).**

TYPE DE CELLULE	DESCRIPTION ET CARACTÉRISTIQUES
Plasmocyte	<p>Lymphocyte B qui a été activé par l'exposition à un antigène et qui produit des anticorps contre cet antigène (voir la figure ci-dessous). Il existe cinq classes d'anticorps (IgM, IgG, IgE, IgA, IgD), chacune fonctionnant différemment :</p> <p>Les <b>IgM</b>, ou immunoglobulines M, favorisent la chimiotaxie, l'opsonisation et la lyse cellulaire, ce qui en fait un anticorps très efficace contre les bactéries aux premiers stades de la réponse immunitaire primaire.</p> <p>Les <b>IgG</b>, ou immunoglobulines G, sont les anticorps qui traversent le placenta pour protéger le fœtus contre les maladies et qui sortent du sang pour intégrer le liquide interstitiel afin de combattre les agents pathogènes extracellulaires.</p> <p>Les <b>IgA</b>, ou immunoglobulines A, sont les seuls anticorps à quitter l'intérieur de l'organisme pour protéger les surfaces corporelles. Les IgA sont aussi importantes pour les nouveau-nés, car elles sont présentes dans le colostrum et le lait maternel, qui servent à protéger le nourrisson.</p> <p>Les <b>IgE</b>, ou immunoglobulines E, sont associées aux allergies et à l'anaphylaxie.</p>
Lymphocyte T	<p>Les différents types de lymphocytes T ont la capacité de sécréter des facteurs solubles qui communiquent avec d'autres cellules de la réponse immunitaire adaptative ou de détruire les cellules infectées par un agent pathogène intracellulaire.</p> <ul style="list-style-type: none"><li>◦ Les lymphocytes T cytotoxiques (Tc) tuent les cellules cibles en induisant l'apoptose au moyen du même mécanisme que les cellules tueuses naturelles : tuer une cellule infectée par un virus avant que le virus puisse terminer son cycle de réplication et produire des particules infectieuses.</li><li>◦ Les lymphocytes T auxiliaires (Th) libèrent des cytokines, lesquelles contribuent au développement et à la régulation d'autres cellules du système immunitaire.</li><li>◦ Les lymphocytes T suppresseurs (aussi appelés lymphocytes T régulateurs) régulent la réponse des lymphocytes T afin d'en empêcher la formation en trop grand nombre pendant la réponse immunitaire.</li></ul>
Lymphocyte mémoire	<p>Il s'agit des lymphocytes B et lymphocytes T formés lors de l'exposition primaire à un agent pathogène (voir figure ci-dessous). Ils restent dans l'organisme pendant une longue période après une infection et sont capables de développer une réponse immunitaire rapide et efficace contre un agent pathogène lorsqu'il est rencontré de nouveau, ce qui l'empêche de causer la maladie.</p>

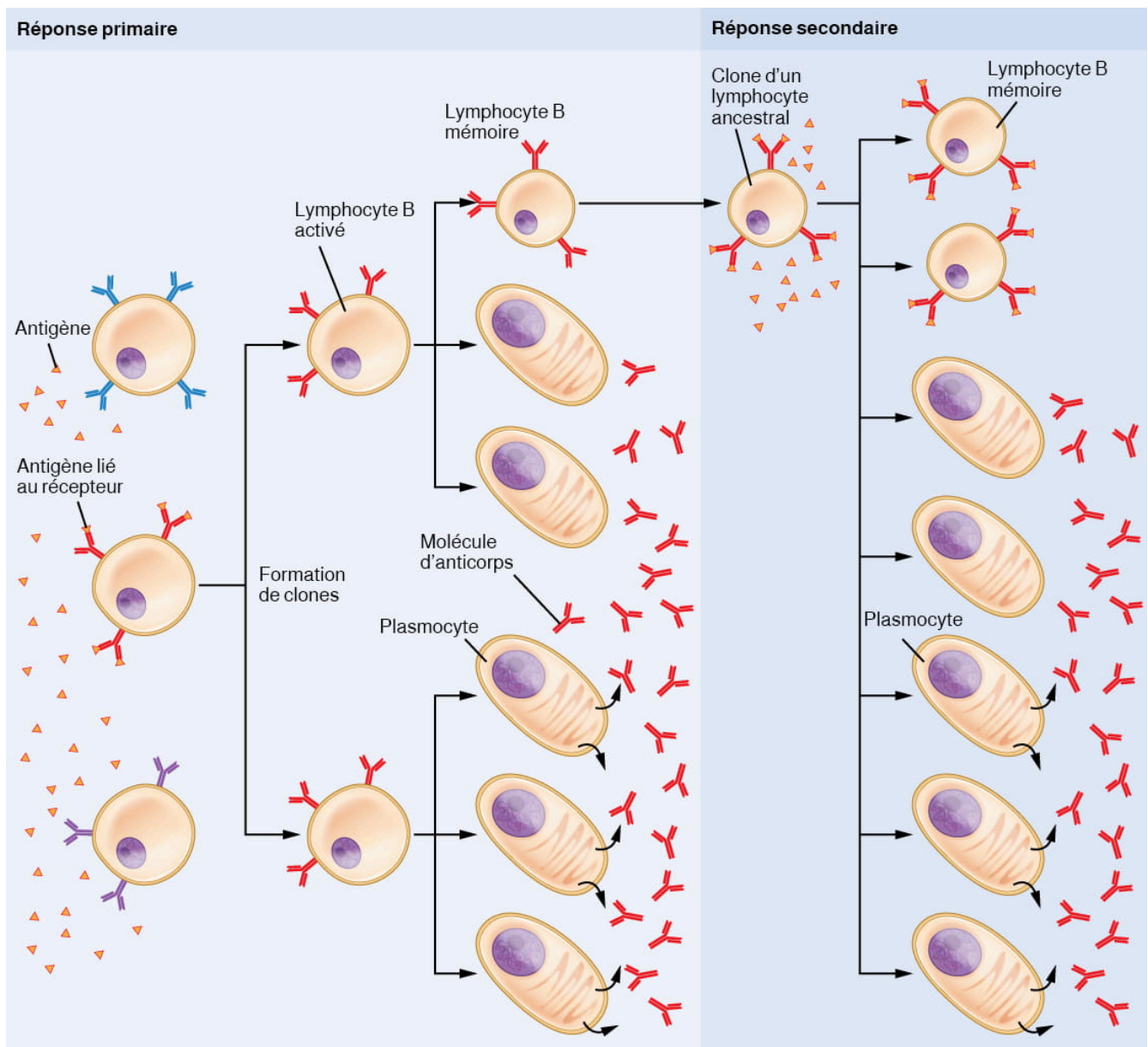


Figure 14.13 Sélection clonale des lymphocytes B. Pendant la réponse immunitaire primaire des lymphocytes B, des plasmocytes, qui sécrètent des anticorps, et des lymphocytes B mémoires sont produits. Ces lymphocytes mémoires conduisent à la différenciation d'un plus grand nombre de plasmocytes et lymphocytes B mémoires pendant la réponse secondaire. D'après Betts et coll., 2013. Sous licence [CC BY 4.0](https://creativecommons.org/licenses/by/4.0/). [Description de l'image]

## Immunité active ou passive

L'immunité contre les agents pathogènes et la capacité à freiner la prolifération des agents pathogènes de manière à limiter les dommages causés aux tissus de l'organisme peuvent être acquises de deux manières :

1. Le développement actif d'une réponse immunitaire chez la personne infectée;
- Ou**
2. Le transfert passif de composants immunitaires d'une personne immunisée à une personne non immunisée.

L'inconvénient de cette immunité passive est l'absence de développement d'une mémoire immunologique. Une fois que les anticorps sont transférés, ils sont efficaces pour un temps limité avant de se dégrader.

**Tableau 14.2 Immunité active ou passive. D'après Betts et coll., 2013. Sous licence [CC BY 4.0](https://creativecommons.org/licenses/by/4.0/).**

IMMUNITÉ	NATURELLE	ARTIFICIELLE
<b>Active :</b> résistance aux agents pathogènes acquise pendant une réponse immunitaire adaptative	Elle résulte des lymphocytes mémoires formés pendant la réponse immunitaire adaptative à un agent pathogène.	Réponse vaccinale (induite par un vaccin). La vaccination permet d'éviter la maladie qui résulte de la première exposition à l'agent pathogène tout en bénéficiant de la protection de la mémoire immunologique. La vaccination a été l'une des plus grandes avancées médicales du XX <sup>e</sup> siècle. Elle a permis d'éradiquer la variole et de lutter contre un grand nombre de maladies infectieuses, notamment la polio, la rougeole et la coqueluche.
<b>Passive :</b> transfert d'anticorps d'une personne immunisée à une personne non immunisée	Les anticorps transplacentaires, transmis par la mère au fœtus, et les anticorps maternels présents dans le lait maternel protègent le nouveau-né contre les infections.	Les injections d'immunoglobulines prélevées sur des animaux préalablement exposés à un agent pathogène déterminé. Il s'agit d'une méthode à action rapide pour protéger temporairement une personne qui a peut-être été exposée à un agent pathogène.

## Agents pathogènes échappant au système immunitaire

Le système immunitaire et les agents pathogènes se livrent à une course lente et évolutive pour savoir qui restera au sommet. La petite enfance est une période où l'organisme développe une grande partie de la mémoire immunologique qui le protégera des maladies à l'âge adulte. Les agents pathogènes ont toutefois démontré leur capacité à échapper aux réponses immunitaires de l'organisme, comme décrit ci-dessous.

- **Adaptations protectrices :** Il est important de garder en tête que, bien que le système immunitaire ait évolué pour pouvoir freiner la prolifération de nombreux agents pathogènes, ces derniers ont eux-mêmes développé des moyens d'échapper à la réponse immunitaire. Par exemple, *Mycobacterium tuberculosis* a développé une paroi cellulaire complexe résistant aux enzymes digestives des macrophages qui l'ingèrent, ce qui lui permet de persister dans l'hôte et de provoquer la maladie chronique qu'est la tuberculose.
- **Souches multiples :** Les bactéries échappent parfois aux réponses immunitaires parce qu'elles existent en différentes souches qui, caractérisées par des antigènes de surface différents, nécessitent une réponse immunitaire adaptative spécifique. Par exemple, un petit groupe de souches de *staphylocoques dorés*, appelées *Staphylococcus aureus* résistant à la méthicilline (SARM), qui est devenu résistant à de nombreux antibiotiques.
- **Mutation de l'antigène :** Comme les molécules de surface des virus mutent continuellement, les virus comme l'influenza changent assez chaque année pour que le vaccin antigrippal d'une année ne protège pas contre la grippe circulant l'année suivante. Ainsi, il est nécessaire de formuler un nouveau vaccin pour chaque saison grippale.
- **Recombinaison génétique :** L'influenza, par exemple, contient des segments de gène qui peuvent se recombiner lorsque deux virus différents infectent la même cellule. La recombinaison entre les virus de la grippe humaine et de la grippe porcine est à l'origine de l'épidémie de grippe H1N1 en 2010.
- **Immunosuppression :** Les agents pathogènes, en particulier les virus, peuvent produire des molécules immunosuppressives qui altèrent la fonction immunitaire.

## Greffe et transplantation

Grâce au groupage tissulaire et aux immunosuppresseurs (médicaments antirejet), la transplantation et la maîtrise de la réponse immunitaire contre le transplant ont fait d'énormes progrès depuis les 50 dernières années.

Les immunosuppresseurs tels que la cyclosporine ont permis d'améliorer la réussite des greffes, mais la compatibilité des tissus reste essentielle. Comme ils partagent un bagage génétique semblable, les membres d'une même famille sont beaucoup plus susceptibles de partager des molécules du CMH que des personnes non apparentées.

Une maladie propre à la greffe survient en cas de greffe de moelle osseuse, traitement utilisé dans diverses maladies, dont le DICS et la leucémie. Comme les cellules de la moelle osseuse greffées contiennent des lymphocytes capables d'organiser une réponse immunitaire et que la réponse immunitaire du receveur a été détruite avant la greffe, les cellules du donneur peuvent attaquer les tissus du receveur, provoquant la **maladie du greffon contre l'hôte**. Les symptômes de cette maladie, qui comprennent généralement une éruption cutanée et des lésions du foie et des muqueuses, sont variables, et des tentatives ont été faites pour modérer la maladie en éliminant d'abord les lymphocytes T matures de la moelle osseuse du donneur avant de la greffer.

## Réponses immunitaires contre le cancer

Il est clair que pour certains cancers, comme le sarcome de Kaposi (voir [figure 14.14](#)), par exemple, un système immunitaire sain parvient à les maîtriser. Cette maladie, causée par un herpèsvirus humain, n'est presque jamais observée chez les personnes ayant un système immunitaire fort. Parmi les autres exemples de cancers causés par un virus, on peut citer le cancer du foie, causé par le virus de l'hépatite B, et le cancer du col de l'utérus, causé par le virus du papillome humain. Comme il existe des vaccins contre ces deux derniers virus, la vaccination peut contribuer à prévenir ces deux types de cancer en stimulant la réponse immunitaire.

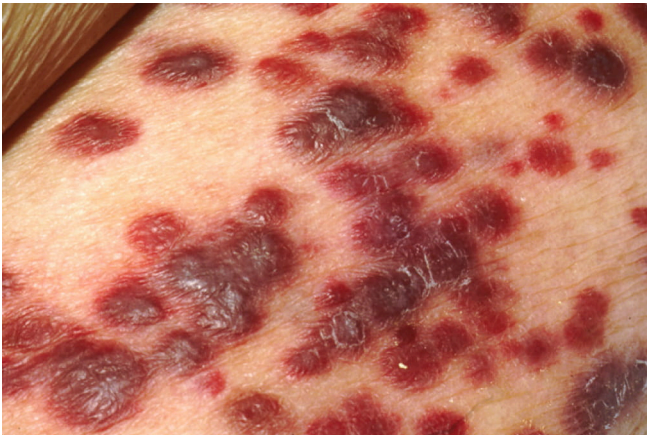

Figure 14.14 Lésions de sarcome de Kaposi. (Source : National Cancer Institute). D'après Betts et coll., 2013. Sous licence [CC BY 4.0](#).

D'un autre côté, comme les cellules cancéreuses sont souvent capables de se diviser et de muter rapidement, elles peuvent échapper à la réponse immunitaire, tout comme le font certains agents pathogènes tels que le VIH.

La réponse immunitaire de bien des cancers se déroule en trois stades :

1. **L'élimination** se produit lorsque la réponse immunitaire se développe d'abord vers les antigènes spécifiques de la tumeur et tue activement la plupart des cellules cancéreuses.
2. **L'équilibre** est la période qui suit et au cours de laquelle les cellules cancéreuses restantes sont contenues.
3. **L'échappement** à la réponse immunitaire, et la maladie qui en résulte, se produit parce que bien des cancers

mutent et n'expriment plus d'antigènes spécifiques auxquels le système immunitaire peut répondre.

Ce fait a donné lieu à des recherches approfondies visant à mettre au point des moyens d'améliorer la réponse immunitaire initiale afin d'éliminer complètement le cancer précoce et d'éviter ainsi qu'il ne s'échappe ultérieurement. L'une des méthodes ayant donné de bons résultats est l'utilisation de vaccins contre le cancer. Ils diffèrent des autres vaccins en ce sens qu'ils sont dirigés contre les cellules de l'organisme. Pour ce type de vaccins, des cellules cancéreuses traitées sont injectées à des personnes atteintes d'un cancer afin de renforcer leur réponse immunitaire anticancéreuse et de prolonger ainsi leur survie. Le système immunitaire a ainsi la capacité de détecter ces cellules cancéreuses et de proliférer plus rapidement qu'elles, ce qui lui permet d'écraser le cancer de façon semblable à ce qu'il fait contre un virus. Des vaccins contre le cancer sont en cours de développement pour le mélanome et l'adénocarcinome rénal.

## Stress et réponse immunitaire

Afin de protéger l'ensemble de l'organisme contre les infections, le système immunitaire doit interagir avec d'autres systèmes ou appareils, parfois de manière complexe. Par exemple, les hormones, telles que le cortisol (naturellement produit par le cortex surrénal) et la prednisone (synthétique), sont bien connues pour leur capacité à supprimer le mécanisme immunitaire des lymphocytes T, d'où leur utilisation fréquente comme anti-inflammatoires à long terme.

Une interaction bien établie entre les systèmes immunitaire, nerveux et endocrinien est l'effet du stress sur la santé immunitaire. Dans le passé évolutif des vertébrés humains, le stress était associé à la réaction de lutte ou de fuite, largement médiée par le système nerveux central et la médullosurrénale. Ce stress était nécessaire à la survie, car lutter ou fuir permettait généralement de résoudre le problème d'une manière ou d'une autre. Il a été constaté que le stress à court terme détourne les ressources de l'organisme vers l'amélioration des réponses immunitaires naturelles. Ce détournement permet au système immunitaire d'agir rapidement et semble aider l'organisme à mieux se préparer à d'éventuelles infections associées au traumatisme qui peut résulter d'un échange de lutte ou de fuite.

Cela dit, il n'existe pas d'action physique pour résoudre la plupart des stress modernes, y compris les stresseurs à court terme, comme un examen, et à long terme, comme le chômage, le deuil ou une séparation. Les effets du stress peuvent être ressentis par presque tous les systèmes et appareils de l'organisme, et le système immunitaire ne fait pas exception (voir [tableau 14.3](#)). Le stress chronique, contrairement au stress à court terme, peut inhiber les réponses immunitaires, même chez des adultes autrement en bonne santé. La suppression des réponses immunitaires naturelle et adaptative est manifestement associée à l'augmentation de certaines maladies.

**Tableau 14.3 Effets du stress sur l'organisme. D'après Betts et coll., 2013. Sous licence [CC BY 4.0](#).**

<b>SYSTÈME</b>	<b>PROBLÈMES DE SANTÉ LIÉS AU STRESS</b>
Système tégumentaire	Acné, éruptions cutanées, irritation
Système nerveux	Maux de tête, dépression, anxiété, irritabilité, perte d'appétit, manque de motivation, diminution de la performance mentale
Appareil locomoteur (os et muscles)	Douleurs musculaires et articulaires, douleurs au cou et aux épaules
Appareil cardiovasculaire	Augmentation de la fréquence cardiaque, hypertension, augmentation du risque d'infarctus du myocarde (crise cardiaque)
Appareil digestif	Indigestion, brûlements d'estomac, douleurs gastriques, nausées, diarrhée, constipation, prise ou perte de poids
Système immunitaire	Diminution de la capacité à combattre les infections
Appareil reproducteur masculin	Diminution de la production de spermatozoïdes, impuissance, baisse du désir sexuel
Appareil reproducteur féminin	Cycle menstruel irrégulier, baisse du désir sexuel

## Activité d'identification de l'anatomie

Un élément interactif ou multimédia a été exclu de cette version du texte. Vous pouvez y accéder en ligne à l'adresse suivante :

<https://ecampusontario.pressbooks.pub/medicalterminology/?p=1563>.

## Termes médicaux difficiles à décomposer en radical et affixes

Un élément interactif ou multimédia a été exclu de cette version du texte. Vous pouvez y accéder en ligne à l'adresse suivante :

<https://ecampusontario.pressbooks.pub/medicalterminology/?p=1563>.

## Abréviations relatives aux systèmes lymphatique et immunitaire

Un élément interactif ou multimédia a été exclu de cette version du texte. Vous pouvez y accéder en ligne à l'adresse suivante :

<https://ecampusontario.pressbooks.pub/medicalterminology/?p=1563>.

## Maladies et troubles associés aux systèmes lymphatique et immunitaire

La réponse immunitaire peut être insuffisante ou excessive, ce qui mène à un état pathologique. Les facteurs qui maintiennent l'homéostasie immunitaire sont complexes et partiellement compris.

## Système immunitaire hypoactif : déficits immunitaires

L'immunité réduite peut résulter d'un défaut génétique héréditaire ou de l'infection par un virus (Betts et coll., 2013).

### *Déficit immunitaire combiné sévère (DICS)*

Il existe plusieurs déficits immunitaires héréditaires, mais le plus grave est **le déficit immunitaire combiné sévère (DICS)**. Cette maladie complexe est causée par plusieurs défauts génétiques différents qui entraînent une altération des bras armés de la réponse immunitaire adaptative que sont les lymphocytes B et T. Les enfants atteints de cette maladie meurent généralement d'une infection opportuniste pendant leur première année de vie à moins de recevoir une greffe de moelle osseuse. Une telle intervention n'avait pas encore été mise au point pour David Vetter, le « garçon-bulle », qui a été traité pour le DICS en vivant dans un cocon stérile en plastique pendant les 12 années avant son décès des suites d'une infection en 1984. La capacité de prolifération des cellules souches hématopoïétiques de la moelle osseuse est l'une des caractéristiques qui permettent aux greffes de moelle osseuse de fonctionner aussi bien. Seule une petite quantité de moelle osseuse provenant d'un donneur sain est administrée par voie intraveineuse au receveur. La greffe se fraie un chemin jusqu'à l'os où elle le colonise pour finalement reconstituer le système immunitaire du receveur, qui est généralement détruit au préalable par un traitement à base de radiations ou de médicaments chimiothérapeutiques (Betts et coll., 2013).

Les nouveaux traitements du DICS par thérapie génique, qui consiste à insérer des gènes non défectueux dans des cellules prélevées sur la personne et à les lui restituer, ne sont pas contraints par la compatibilité tissulaire requise pour les greffes standards. Bien qu'il ne s'agisse pas d'un traitement habituel, cette approche est prometteuse, en particulier pour les personnes chez qui la greffe de moelle osseuse a échoué (Betts et coll., 2013).

### *Immunodéficience acquise : VIH et SIDA*

Bien que bon nombre de virus entraînent une suppression du système immunitaire, seul le VIH l'anéantit. Le VIH se transmet par le sperme, les sécrétions vaginales et le sang. Il peut se contracter par des comportements sexuels à risque et le partage de seringues, par exemple chez les personnes qui consomment des drogues intraveineuses. On observe parfois, mais pas toujours, des symptômes d'allure grippale une ou deux semaines après l'infection. La présence d'anticorps anti-VIH donne un résultat positif au test de dépistage du VIH. Comme le temps de séroconversion varie d'une personne à l'autre, plusieurs tests de dépistage sont effectués à quelques mois d'intervalle pour confirmer ou écarter la possibilité d'une infection.

Après la séroconversion, la quantité de virus circulant dans le sang diminue et reste à un faible niveau pendant plusieurs années. Pendant cette période, la concentration de lymphocytes T CD4 diminue graduellement, jusqu'à ce que la réponse immunitaire soit si faible qu'une maladie opportuniste puisse prendre le dessus et causer la mort.

Le traitement de la maladie consiste en des médicaments qui ciblent les protéines codées par le virus qui sont nécessaires à la réplication virale, mais qui sont absentes des cellules humaines normales. En ciblant le virus lui-même et en épargnant les cellules, cette approche a permis de prolonger considérablement la vie des personnes séropositives pour le VIH (Betts et coll., 2013).

## Système immunitaire hyperactif : hypersensibilités et maladies auto-immunes



## Hypersensibilités

Les réponses immunitaires hyperréactives comprennent les hypersensibilités : allergies et réponses inflammatoires à des substances environnementales non pathogènes (Betts et coll., 2013). Le tableau ci-dessous compare les différentes hypersensibilités.

**Tableau 14.4 Tableau récapitulatif des types d'hypersensibilités. D'après Betts et coll., 2013. Sous licence [CC BY 4.0](#).**

TYPE D'HYPERSENSIBILITÉ	DÉTAILS ET EXPLICATIONS
Type I	<ul style="list-style-type: none"><li>◦ Allergies et asthme allergique</li><li>◦ Les principaux symptômes occasionnés par l'inhalation d'allergènes sont l'œdème nasal et l'écoulement nasal causés par l'augmentation de la perméabilité vasculaire et du flux sanguin des vaisseaux sanguins nasaux</li><li>◦ Hypersensibilité immédiate : généralement rapide et se produisant en quelques minutes seulement</li><li>◦ Les allergies légères sont généralement traitables par antihistaminiques</li><li>◦ Allergies graves pouvant provoquer un choc anaphylactique, qui peut être fatal en 20 à 30 minutes s'il n'est pas traité; l'adrénaline (aussi appelée épinéphrine) augmente la pression artérielle et détend les muscles lisses des bronches et est systématiquement utilisée pour contrer les effets du choc anaphylactique</li></ul>
Type II	<ul style="list-style-type: none"><li>◦ Hypersensibilité se manifestant en cas d'incompatibilité sanguine lors d'une transfusion ou d'une maladie d'incompatibilité sanguine telle que l'érythroblastose du nouveau-né</li></ul>
Type III	<ul style="list-style-type: none"><li>◦ Hypersensibilité se manifestant en cas de maladies telles que le lupus érythémateux disséminé</li></ul>
Type IV	<ul style="list-style-type: none"><li>◦ Hypersensibilité retardée – 24 à 72 heures à se manifester</li><li>◦ Réponse immunitaire cellulaire normale dans laquelle la première exposition à un antigène est appelée <b>sensibilisation</b>, de sorte qu'une réponse immunitaire survient lors d'une nouvelle exposition</li><li>◦ Le test habituel pour l'hypersensibilité retardée est le test cutané à la tuberculine, qui consiste à injecter des protéines bactériennes de <i>M. tuberculosis</i> dans la peau. Quelques jours plus tard, un résultat positif, indiqué par une induration, signifie que la personne a été exposée à la bactérie et qu'elle manifeste une réponse immunitaire cellulaire contre celle-ci</li><li>◦ Un autre type d'hypersensibilité retardée est la sensibilité de contact, où des substances telles que le nickel provoquent une enflure rouge à l'endroit du contact avec la peau chez une personne qui a déjà été sensibilisée à ce métal</li></ul>

## Réponses auto-immunes

Les pires cas de réaction excessive du système immunitaire sont les maladies auto-immunes, où le système immunitaire commence à attaquer les cellules de l'organisme, ce qui provoque une inflammation chronique et des dommages importants. Le déclencheur de ces maladies est souvent inconnu, bien que certains facteurs environnementaux et génétiques soient probablement impliqués. Les traitements visent généralement la résolution des symptômes à l'aide

d'immunosuppresseurs et d'anti-inflammatoires. La figure 14.15 présente deux exemples de maladies auto-immunes : polyarthrite rhumatoïde (PR) et lupus érythémateux disséminé (LED) (Betts et coll., 2013).

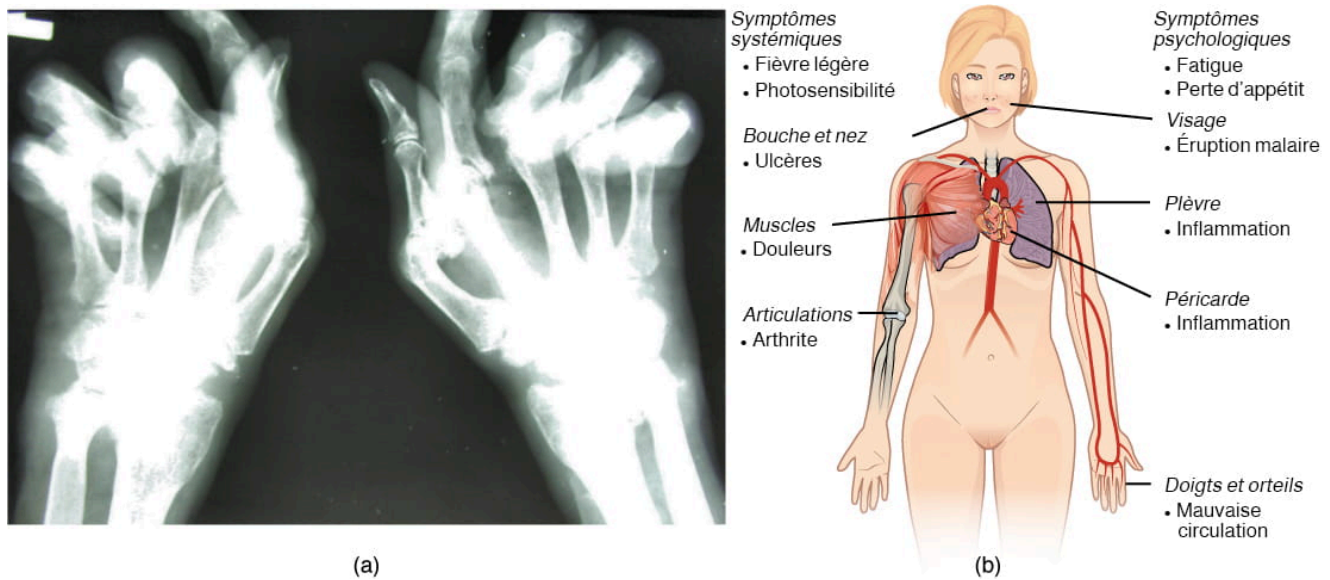


Figure 14.15 Troubles auto-immuns : arthrite rhumatoïde et lupus. (a) La radiographie montre une atteinte étendue de la main droite d'une personne souffrant de polyarthrite rhumatoïde. (b) Le diagramme montre une variété de symptômes observables en cas de lupus érythémateux disséminé. D'après Betts et coll., 2013. Sous licence [CC BY 4.0](#). [\[Description de l'image\]](#)

Au total, il existe plus de 80 maladies auto-immunes différentes, lesquelles constituent un problème de santé important chez les personnes âgées. Le tableau 14.5 énumère plusieurs des maladies auto-immunes les plus courantes, les antigènes ciblés (auto-antigène ou antigène du « soi ») et les lésions tissulaires qui en résultent (Betts et coll., 2013).

**Tableau 14.5 Maladies auto-immunes. D'après Betts et coll., 2013. Sous licence [CC BY 4.0](#).**

MALADIE	AUTO-ANTIGÈNE	SYMPTÔMES
Maladie cœliaque	Transglutaminase tissulaire	Lésions à l'intestin grêle
Diabète sucré de type I	Cellules bêta du pancréas	Faible production d'insuline; incapacité à réguler la glycémie
Maladie de Basedow	Récepteur de la thyroïdostimuline (anticorps bloquant le récepteur)	Hyperthyroïdie
Thyroïdite d'Hashimoto	Récepteur de la thyroïdostimuline (l'anticorps imite l'hormone et stimule le récepteur)	Hypothyroïdie
Lupus érythémateux	ADN nucléaires et protéines	Atteinte de nombreux systèmes ou appareils de l'organisme
Myasthénie grave	Récepteur de l'acétylcholine dans les jonctions neuromusculaires	Faiblesse musculaire débilitante
Polyarthrite rhumatoïde	Antigènes de la capsule articulaire	Inflammation articulaire chronique

## Lymphome

Le lymphome a été abordé brièvement dans le chapitre précédent.

## Termes médicaux en contexte

Un élément interactif ou multimédia a été exclu de cette version du texte. Vous pouvez y accéder en ligne à l'adresse suivante :

<https://ecampusontario.pressbooks.pub/medicalterminology/?p=1563>.

Un élément interactif ou multimédia a été exclu de cette version du texte. Vous pouvez y accéder en ligne à l'adresse suivante :

<https://ecampusontario.pressbooks.pub/medicalterminology/?p=1563>.

Un élément interactif ou multimédia a été exclu de cette version du texte. Vous pouvez y accéder en ligne à l'adresse suivante :

<https://ecampusontario.pressbooks.pub/medicalterminology/?p=1563>.

## Spécialités médicales et interventions associées aux systèmes lymphatique et immunitaire

L'**immunologie-allergologie clinique** est une spécialité médicale qui s'attarde au diagnostic et au traitement des maladies du système immunitaire (Association médicale canadienne, 2018). Pour obtenir plus de renseignements, consultez la [page Profils des spécialités de l'Association médicale canadienne – Immunologie clinique \(fichier PDF\)](#).

Les tests cutanés (pour les allergies) sont effectués par un immunologiste-allergologue pour déterminer les allergènes en cas d'hypersensibilité de type I. Dans les tests cutanés, des extraits d'allergènes sont injectés dans l'épiderme. Un résultat positif, c'est-à-dire une réaction papulo-érythémateuse, est généralement observable en 30 minutes. Le centre mou est dû à la fuite de liquide des vaisseaux sanguins et la rougeur est causée par l'augmentation du flux sanguin dans la zone qui résulte de la dilatation des vaisseaux sanguins locaux (Betts et coll., 2013).

## Vocabulaire relatif aux systèmes lymphatique et immunitaire

## **Immunité active**

Immunité développée par le système immunitaire d'une personne.

### **Inflammation aiguë**

Inflammation survenant pendant un temps limité; se développant rapidement.

### **Réponse immunitaire adaptative**

Réponse immunitaire relativement lente, mais très spécifique et efficace et menée par les lymphocytes.

### **Vaisseau lymphatique afférent**

Vaisseau menant à un nœud lymphatique.

### **Allergène**

Antigène qui provoque une réponse d'hypersensibilité (allergie) de type I.

### **Choc anaphylactique**

Aussi appelé l'anaphylaxie. Un allergène inhalé, ingéré ou injecté (piqûre d'abeille) provoque une baisse significative de la pression artérielle et des contractions des muscles lisses des voies respiratoires.

### **Anticorps**

Protéine spécifique à l'antigène sécrétée par les plasmocytes; immunoglobuline.

### **Antigène**

Molécule reconnue par les récepteurs des lymphocytes B et T.

### **Apoptose**

Mort cellulaire programmée.

### **Lymphocyte B**

Lymphocyte qui agit en se différenciant en un plasmocyte, qui sécrète des anticorps.

### **Défense barrière**

Défense antipathogène assurée par une barrière physique qui empêche les agents pathogènes de pénétrer dans l'organisme pour provoquer une infection.

### **Moelle osseuse**

Tissu situé à l'intérieur des os; siège de la différenciation de toutes les cellules sanguines et de la maturation des lymphocytes B.

### **Tissu lymphoïde associé aux bronches**

Nodule lymphoïde associé aux voies respiratoires.

### **Lymphocyte T CD4**

Le CD4 est le récepteur que le VIH utilise pour pénétrer dans les lymphocytes T et se répliquer. Les lymphocytes T auxiliaires (CD4+) jouent un rôle important dans les réponses immunitaires des lymphocytes T et dans la réponse immunitaire.

### **Chimiokine**

Molécule soluble de communication intercellulaire à longue portée.

### **Chimiotaxie**

Mouvement en réponse à un composé chimique; phénomène dans lequel les cellules lésées ou infectées et les leucocytes à proximité émettent l'équivalent d'un appel chimique au 9-1-1 pour attirer plus de leucocytes sur place.

### **Inflammation chronique**

Inflammation se produisant sur une longue période.

### **Chyle**

Lymphes riches en lipides à l'intérieur des capillaires lymphatiques de l'intestin grêle.

### **Citerne du chyle**

Vaisseau en forme de sac qui forme le début du conduit thoracique.

**Complément**

Cascade enzymatique de protéines sanguines constitutives qui ont des effets antipathogènes, dont la destruction directe des bactéries.

**Crypte**

Du point de vue histologique, les tonsilles n'ont pas de capsule complète, et la couche épithéliale s'invagine profondément à l'intérieur de la tonsille pour former des cryptes tonsillaires.

**Cytokine**

Molécule soluble de communication intercellulaire à courte portée.

**Vaisseau lymphatique profond**

Vaisseau lymphatique d'un organe.

**Vaisseau lymphatique efférent**

Vaisseau menant à un nœud lymphatique.

**Érythroblastose du nouveau-né**

Maladie du nouveau-né à facteur rhésus positif né d'une mère à facteur rhésus négatif ayant d'autres enfants à facteur rhésus positif; maladie qui résulte de l'action des anticorps maternels contre le sang fœtal.

Mutation génétique qui altère les bras armés de la réponse immunitaire que sont les lymphocytes B et T.

**Recombinaison génétique**

La combinaison de segments de gènes provenant de deux agents pathogènes différents.

**Maladie du greffon contre l'hôte**

Maladie se produisant en cas de greffe de moelle osseuse lorsque les cellules greffées montent une réponse immunitaire contre le receveur.

**Histamine**

Médiateur vasoactif présent dans les granules des mastocytes et cause principale des réactions allergiques et du choc anaphylactique.

**VIH**

Virus de l'immunodéficience humaine. Maladie infectieuse généralement transmise par le sang ou les fluides sexuels. Il attaque le système immunitaire et peut conduire au sida.

**Hypersensibilités**

Réaction à quelque chose qui ne devrait normalement pas susciter de réaction.

**Système immunitaire**

Série de barrières, de cellules et de médiateurs solubles qui se combinent pour répondre aux infections de l'organisme par des agents pathogènes.

**Immunité**

Après une infection, les cellules mémoires restent longtemps dans l'organisme et peuvent très rapidement déclencher une réponse immunitaire contre le même agent pathogène s'il tente de réinfecter l'organisme. L'immunité nous évite de contracter à nouveau des maladies dues au même agent pathogène.

**Mémoire immunologique**

Capacité de la réponse immunitaire adaptative à développer une réponse immunitaire plus forte et plus rapide lors d'une nouvelle exposition à un agent pathogène.

**Induration**

Une plaque de peau ferme, rouge et surélevée.

**Inflammation**

Réponse immunitaire naturelle de base caractérisée par la chaleur, la rougeur, la douleur et le gonflement.

**Réponse immunitaire naturelle**

Réponse immunitaire rapide, mais relativement non spécifique.

**Intercellulaire**

Entre les cellules.

**Interféron**

Protéine sécrétée précocement et produite dans les cellules infectées par un virus et qui incite les cellules avoisinantes à fabriquer des protéines antivirales.

**Liquide interstitiel**

Liquide présent dans les espaces tissulaires et provenant des capillaires sanguins.

**Interstitiel**

Entre les cellules des tissus, mot souvent utilisé de manière interchangeable avec l'adjectif « intercellulaire ».

**Espace interstitiel**

Espace entre les cellules individuelles dans les tissus.

**Intracellulaire**

À l'intérieur de la membrane cellulaire ou à l'intérieur de la cellule.

**Leucémie**

Cancer caractérisé par une abondance de leucocytes. La leucémie peut impliquer seulement un type spécifique de leucocytes de la lignée myéloïde (leucémie myéloïde), ou de la lignée lymphoïde (leucémie lymphoïde). En cas de leucémie chronique, les leucocytes matures s'accumulent et ne meurent pas. La leucémie aiguë se caractérise par une surproduction de jeunes leucocytes immatures. Dans les deux cas, les cellules ne fonctionnent pas correctement.

**Lymphhe**

Fluide contenu dans le système lymphatique.

**Nœud lymphatique**

L'un des organes en forme de haricot associés aux vaisseaux lymphatiques.

**Capillaire lymphatique**

Le plus petit des vaisseaux lymphatiques et l'origine du flux lymphatique.

**Système lymphatique**

Réseau de vaisseaux lymphatiques, de nœuds lymphatiques et de conduits qui transportent la lymphhe des tissus vers la circulation sanguine.

**Tronc lymphatique**

Gros vaisseau lymphatique qui recueille la lymphhe provenant de plus petits vaisseaux lymphatiques et qui se déverse dans le sang par l'intermédiaire des conduits lymphatiques.

**Lymphocyte**

Globule blanc caractérisé par un gros noyau et un petit bord de cytoplasme.

**Nodule lymphoïde**

Plaque non encapsulée de tissu lymphoïde se trouvant partout dans le corps.

**Lymphome**

Forme de cancer où les masses de lymphocytes T ou B malins s'accumulent dans les nœuds lymphatiques, la rate, le foie et d'autres tissus. Comme ces leucocytes ne fonctionnent pas correctement, la personne est vulnérable aux infections.

**Macrophage**

Phagocyte amiboïde présent dans plusieurs tissus de l'organisme.

**Mastocyte**

Cellule présente dans la peau et la paroi des cellules du corps qui contient des granules cytoplasmiques avec des médiateurs vasoactifs tels que l'histamine.

**Lymphocyte T mémoire**

Cellule immunitaire à longue durée de vie réservée pour une exposition future à un agent pathogène.

## **CMH**

Les molécules du complexe majeur d'histocompatibilité, également appelées antigènes leucocytaires humains (ALH), sont des structures protéiques situées à l'extérieur des cellules qui aident le système immunitaire à reconnaître les antigènes du non-soi.

### **Monocyte**

Précurseur des macrophages et des cellules dendritiques présents dans le sang.

### **Tissu lymphoïde associé aux muqueuses**

Nodule lymphoïde associé à la muqueuse.

### **Muqueuse**

Les muqueuses tapissent les cavités du corps qui s'ouvrent sur le monde extérieur, notamment les voies respiratoires, le tube digestif, les voies urinaires et l'appareil génital.

### **Lymphocyte naïf**

Lymphocyte B ou T mature qui n'a pas encore rencontré d'antigène pour la première fois.

### **Cellule tueuse naturelle**

Lymphocyte cytotoxique de la réponse immunitaire naturelle.

### **Neutrophile**

Globule blanc phagocytaire recruté dans la circulation sanguine pour se rendre au foyer d'infection par la circulation sanguine.

### **Oponisation**

Un anticorps ou une protéine antimicrobienne se lie à un agent pathogène, le désignant ainsi comme cible pour les phagocytes.

### **Immunité passive**

Transfert de l'immunité contre un agent pathogène à une personne non immunisée contre cet agent, généralement par l'injection d'anticorps.

### **Agent pathogène**

Agent qui cause la maladie.

### **Phagocytose**

Mouvement de matière de l'extérieur vers l'intérieur des cellules par l'intermédiaire de vésicules constituées d'invaginations de la membrane plasmique.

### **Plasmocyte**

Lymphocyte B différencié qui sécrète activement des anticorps.

### **Réponse adaptative primaire**

Réponse du système immunitaire à la première exposition à un agent pathogène.

### **Organe lymphoïde primaire**

Lieu de maturation et de prolifération des lymphocytes; moelle rouge et thymus.

### **Conduit lymphatique droit**

Conduit drainant le liquide lymphatique de la partie supérieure droite du corps dans la veine sous-clavière droite.

### **Staphylocoque doré**

Le staphylocoque doré est une bactérie que l'on trouve couramment dans les infections cutanées mineures ainsi que dans le nez de certaines personnes en bonne santé.

### **Réponse adaptative secondaire**

Réponse immunitaire observée lors d'une nouvelle exposition à un agent pathogène, qui est plus forte et plus rapide que la réponse primaire.

### **Organe lymphoïde secondaire**

Lieu où les lymphocytes développent la réponse immunitaire adaptative, par exemple les nœuds lymphatiques et la rate.

### **Séroconversion**



La relation réciproque entre la concentration sanguine de virus et la concentration d'anticorps. À mesure que la concentration d'anticorps augmente, la concentration virale diminue, ce qui indique que la réponse immunitaire est au moins partiellement efficace (partiellement, car dans bien des maladies, la séroconversion ne signifie pas nécessairement que la personne est en voie de guérison).

**Déficit immunitaire combiné sévère (DICS)**

Mutation génétique qui altère les bras armés de la réponse immunitaire que sont les lymphocytes B et T.

**Rate**

Organe lymphoïde secondaire qui filtre les agents pathogènes du sang (pulpe blanche) et élimine les cellules sanguines dégénérées ou endommagées (pulpe rouge).

**Vaisseau lymphatique superficiel**

Vaisseau lymphatique des tissus sous-cutanés de la peau.

**Lupus érythémateux disséminé**

Le LED est une maladie auto-immune, où le système immunitaire reconnaît ses propres antigènes cellulaires comme étant un élément du non-soi et déclenche une réponse immunitaire contre eux. En conséquence, de nombreux tissus et organes vitaux deviennent chroniquement enflammés et endommagés.

**Lymphocyte T**

Lymphocyte qui agit en sécrétant des molécules qui régulent le système immunitaire ou en provoquant la destruction de cellules étrangères, de virus et de cellules cancéreuses.

**Conduit thoracique**

Grand conduit qui draine la lymphe des membres inférieurs, du thorax gauche, du membre supérieur gauche et du côté gauche de la tête.

**Thymocyte**

Lymphocyte qui se transforme en lymphocyte T dans le thymus.

**Thymus**

Organe lymphoïde primaire où les lymphocytes T prolifèrent et mûrissent.

**Tonsille**

Aussi appelée amygdale. Nodule lymphoïde associé au nasopharynx.

**Groupage tissulaire**

La détermination des molécules du CMH dans le tissu à transplanter afin d'obtenir la meilleure compatibilité possible entre donneur et receveur.

**Vaccin**

Un agent pathogène tué ou affaibli, ou ses composants, qui, lorsqu'il est administré à une personne en bonne santé, entraîne le développement d'une mémoire immunologique (une réponse immunitaire primaire affaiblie) sans provoquer beaucoup de symptômes.

**Vasodilatation**

La couche de muscles lisses de la paroi du vaisseau sanguin se détend, ce qui permet au vaisseau de s'élargir et à la pression sanguine de diminuer dans le vaisseau.

**Réaction papulo-érythémateuse**

Un léger gonflement pâle au point d'égratignure, entouré d'une zone rouge.

## Mettez vos connaissances à l'épreuve!

Un élément interactif ou multimédia a été exclu de cette version du texte. Vous pouvez y accéder en ligne à l'adresse suivante :

<https://ecampusontario.pressbooks.pub/medicalterminology/?p=1563>.

## Références

Association médicale canadienne. (2018, août). *Immunologie clinique et allergie*. Profils des spécialités de l'Association médicale canadienne. <https://www.cma.ca/sites/default/files/2019-01/immunology-allergy-fr.pdf>

CrashCourse. (2015, 30 novembre). *Lymphatic system: Crash course A&P #44* [vidéo]. YouTube. <https://youtu.be/I7orwMgTQ5I>

CrashCourse. (2015, 8 décembre). *Immune system, part 1: Crash course A&P #45* [vidéo]. YouTube. <https://youtu.be/GIJK3dwCWCw>

CrashCourse. (2015, 14 décembre). *Immune system, part 2: Crash course A&P #46* [vidéo]. YouTube. <https://youtu.be/2DFN4IBZ3ri>

## Description des images

**Description de la figure 14.1 :** La moitié de gauche montre le corps d'une femme et l'ensemble du système lymphatique est représenté. Les étiquettes identifient les structures suivantes (dans le sens horaire à partir du côté supérieur droit) : thymus; nœuds lymphatiques; thymus; rate; vaisseau lymphatique; moelle osseuse; conduit lymphatique droit, qui se jette dans la veine; tonsille palatine; tonsille pharyngée. La moitié de droite montre une vue agrandie du thymus et du nœud lymphatique. Les étiquettes identifient les structures suivantes (dans le sens horaire, à partir du côté supérieur droit) : cellule de tissu, liquide interstitiel, capillaire lymphatique, capillaire sanguin, vaisseau lymphatique. L'étiquette du nœud lymphatique identifie les masses de lymphocytes et macrophages. [\[Retour à la figure 14.1\]](#)

**Description de la figure 14.2 :** Cette image montre les capillaires lymphatiques dans les espaces tissulaires. Les étiquettes identifient les structures suivantes (dans le sens horaire, à partir du coin supérieur gauche) : capillaire lymphatique, cellules de tissu, veinule, vaisseau lymphatique, liquide tissulaire, artériole. Il y a aussi une vue agrandie du liquide interstitiel et des vaisseaux lymphatiques. Les étiquettes identifient les structures suivantes (dans le sens horaire, à partir du coin supérieur droit) : fibre de collagène, liquide interstitiel, lymphocyte, cellules endothéliales du vaisseau lymphatique, valvule, lames endothéliales. [\[Retour à la figure 14.2\]](#)

**Description de la figure 14.3 :** Cette figure montre le réseau de troncs et conduits lymphatiques dans le corps humain. Les étiquettes identifient les structures suivantes (dans le sens horaire, à partir du

haut à droite) : conduit thoracique, citerne du chyle du conduit thoracique, drainage par le conduit thoracique, drainage par le conduit lymphatique droit. Dans les coins supérieurs gauche et droit de la figure apparaissent les vues agrandies des veines jugulaires gauche et droite respectivement. Les étiquettes identifient les structures suivantes (conduit lymphatique droit) : veine jugulaire interne droite, veine subclavière droite, conduit lymphatique droit; (veine jugulaire gauche) : veine jugulaire interne gauche, conduit thoracique, qui se draine dans la veine subclavière, veine subclavière gauche.

[\[Retour à la figure 14.3\]](#)

**Description de la figure 14.4 :** La moitié gauche de cette figure montre la tête et la poitrine d'une femme, et l'emplacement du thymus est indiqué. Les étiquettes identifient les structures suivantes (dans le sens horaire, à partir de la droite en haut) : nœuds lymphatiques, rate, cœur, thymus, conduit lymphatique droit, qui se jette dans la veine, tonsille palatine, tonsille pharyngée. La portion supérieure droite de la figure montre une photomicrographie du thymus. Les étiquettes identifient les structures suivantes (de gauche à droite) : médullaire du thymus, cortex du thymus, trabécules, capsule fibreuse. La portion inférieure droite de la figure montre une vue agrandie de la structure du thymus. Les étiquettes identifient les structures suivantes (dans le sens horaire, à partir du haut au centre) : thymocytes, trabécule, capsule fibreuse, cortex du thymus, médullaire du thymus (couches), cellule épithéliale médullaire, vaisseau sanguin, macrophage, cellule dendritique, cellule épithéliale corticale.

[\[Retour à la figure 14.4\]](#)

**Description de la figure 14.5 :** Ce schéma montre le processus par lequel le lymphocyte T naïf devient un lymphocyte T activé dans la partie gauche du cheminement et un lymphocyte T mémoire dans la partie droite du cheminement. Un lymphocyte T naïf devient un lymphocyte T activé lorsqu'une cellule présentant l'antigène est introduite. L'antigène est extrait de l'agent pathogène, puis des lymphocytes T activés sont clonés et détruisent les cellules infectées dans l'organisme, et/ou des lymphocytes T mémoires sont produits et activés lorsque l'antigène est rencontré à nouveau. [\[Retour à la figure 14.5\]](#)

**Description de la figure 14.6 :** La moitié gauche de cette figure montre une photomicrographie de la coupe transversale d'un nœud lymphatique. Les étiquettes identifient la capsule de tissu conjonctif, le cortex du nœud lymphatique et le sinus sous-capsulaire. La moitié droite de la figure montre la structure d'un nœud lymphatique. Les étiquettes identifient les structures suivantes (dans le sens horaire, à partir du haut à gauche) : vaisseaux lymphatiques efférents, capsule de tissu conjonctif, sinus sous-capsulaire, cortex du nœud lymphatique, vaisseaux lymphatiques afférents, trabécules, centres germinatifs. [\[Retour à la figure 14.6\]](#)

**Description de la figure 14.7 :** Le coin supérieur gauche de la figure montre l'emplacement de la rate dans le corps humain. La portion centrale supérieure montre une vue rapprochée de l'emplacement de la rate. Les étiquettes identifient les structures suivantes (dans le sens horaire, à partir du haut) : hile, rate, diaphragme, veine splénique, artère splénique. La portion supérieure droite de la figure montre les vaisseaux sanguins et les tissus de la rate. Les étiquettes identifient les structures suivantes (de gauche à droite, de haut en bas) : pulpe rouge, trabécule; (en bas) : pulpe blanche, artériole, veinule. La portion inférieure de la figure montre une photomicrographie histologique. Les étiquettes identifient les structures suivantes (dans le sens horaire, à partir du haut à droite) : trabécule, zone marginale, artère centrale ou artériole, centre germinatif, sinus veineux, pulpe rouge, capillaires artériels. [\[Retour à la figure 14.7\]](#)

**Description de la figure 14.8 :** La portion supérieure de cette figure montre l'emplacement des tonsilles. Pour l'illustration supérieure gauche, les étiquettes identifient les structures suivantes (de haut en bas) : tonsille palatine, os palatin, langue, mandibule, os hyoïde, trachée, œsophage. Une vue agrandie, à droite, montre l'emplacement de la tonsille pharyngée. Les étiquettes identifient les structures suivantes (de haut en bas) : encéphale, sinus sphénoïdal, os sphénoïde, tonsille pharyngée, nasopharynx. Une autre vue agrandie, en bas, montre l'emplacement de la tonsille palatine. Les

étiquettes identifient les structures suivantes (de haut en bas) : tonsille palatine, tonsille linguale, épiglotte. À droite se trouve une photographie de l'arrière de la gorge, où les tonsilles sont visibles. Les étiquettes identifient les structures suivantes (de haut en bas) : palais dur, palais mou, luette, tonsilles palatines (enflées en raison d'une infection), langue. La portion inférieure de la figure montre une photomicrographie histologique des tonsilles. Les étiquettes identifient les structures suivantes (de haut en bas) : crypte, épithélium pavimenteux stratifié, centres germinatifs. [\[Retour à la figure 14.8\]](#)

**Description de la figure 14.9 :** Cette figure montre une photomicrographie d'un nodule de tissu lymphoïde associé aux muqueuses. Les étiquettes identifient la muqueuse et les plaques de Peyer (qui apparaissent en violet foncé). [\[Retour à la figure 14.9\]](#)

**Description de la figure 14.12 :** Ce graphique montre la concentration d'anticorps avec le temps dans les réponses primaire et secondaire. L'exposition initiale indique une faible concentration d'anticorps, laquelle augmente ensuite avec le temps pendant la réponse immunitaire primaire. Elle diminue légèrement lors d'une exposition secondaire, mais atteint ensuite un pic lors de la réponse immunitaire secondaire. [\[Retour à la figure 14.12\]](#)

**Description de la figure 14.13 :** Ce schéma montre comment se déroule la sélection clonale des lymphocytes B. Le volet gauche montre la réponse primaire, et le volet droit, la réponse secondaire. Pendant la réponse immunitaire primaire des lymphocytes B, des plasmocytes, qui sécrètent des anticorps, et des lymphocytes B mémoires sont produits. Ces lymphocytes mémoires conduisent à la différenciation d'un plus grand nombre de plasmocytes et lymphocytes B mémoires pendant la réponse secondaire. [\[Retour à la figure 14.13\]](#)

**Description de la figure 14.15 :** La moitié gauche de la figure montre une radiographie des mains d'une personne atteinte de polyarthrite rhumatoïde. La moitié droite montre le corps d'une femme avec des étiquettes indiquant les différentes réactions du corps chez les personnes atteintes de lupus. Les étiquettes indiquent les symptômes suivants (dans le sens horaire, à partir du haut à droite) : symptômes psychologiques : fatigue, perte d'appétit; visage : éruption malaire; plèvre : inflammation; péricarde : inflammation; doigts et orteils : mauvaise circulation; articulations : arthrite; muscles : douleurs; bouche et nez : ulcères; symptômes systémiques : fièvre légère, photosensibilité. [\[Retour à la figure 14.15\]](#)

Sauf indication contraire, le chapitre présente du contenu adapté du manuel [Anatomy and Physiology](#) (sur [OpenStax](#)), de Betts et coll. et est utilisé sous [licence internationale CC BY 4.0](#). Téléchargez ou consultez gratuitement ce manuel à l'adresse <https://openstax.org/books/anatomy-and-physiology/pages/1-introduction>.

# 15. Appareil digestif

## *Objectifs d'apprentissage*

- Connaître l'anatomie de l'appareil digestif.
- Décrire les principales fonctions de l'appareil digestif.
- Bien orthographier les termes médicaux de l'appareil digestif et utiliser les bonnes abréviations.
- Nommer les spécialités médicales liées à l'appareil digestif.
- Explorer les maladies, les troubles et les interventions couramment associés à l'appareil digestif.

## **Affixes et radicaux de l'appareil digestif**

Cliquez sur les préfixes, les radicaux et les suffixes pour afficher une liste de composantes de termes à mémoriser pour l'appareil digestif.

Un élément interactif ou multimédia a été exclu de cette version du texte. Vous pouvez y accéder en ligne à l'adresse suivante :

<https://ecampusontario.pressbooks.pub/medicalterminology/?p=261>.

## **Introduction à l'appareil digestif**

L'appareil digestif travaille sans répit, mais on réalise rarement les tâches complexes qu'il accomplit comme structure organique parfaitement coordonnée. Pensez à ce qui se passe lorsque vous mangez une pomme. Bien entendu, vous vous délectez du goût lorsque vous la mâchez. Cependant, les heures suivantes, à moins que quelque chose cloche et que vous ayez mal à l'estomac, vous ne remarquez pas l'activité de l'appareil digestif. Vous êtes peut-être en train de vous promener, d'étudier ou de dormir, et vous ne pensez plus à cette pomme. Cependant, votre estomac et vos intestins s'affairent à digérer et absorber ses vitamines et d'autres nutriments. Au moment où les déchets sont évacués, l'organisme a déjà absorbé tous les éléments essentiels. En bref, que vous y prêtiez attention ou non, les organes de l'appareil digestif remplissent des fonctions précises qui vous permettent d'utiliser les aliments consommés pour vous maintenir en vie.

Le présent chapitre porte sur la structure et les fonctions de tels organes et met en lumière les mécanismes et les processus chimiques liés à la digestion. L'appareil digestif permet de décomposer les aliments, d'en extraire les nutriments et de les absorber dans l'organisme. Bien que l'intestin grêle soit la pièce maîtresse, où se produit en grande partie la digestion et où la plupart des nutriments libérés sont absorbés dans le sang ou la lymphe, chaque organe joue un rôle crucial ([voir figure 15.1](#)).

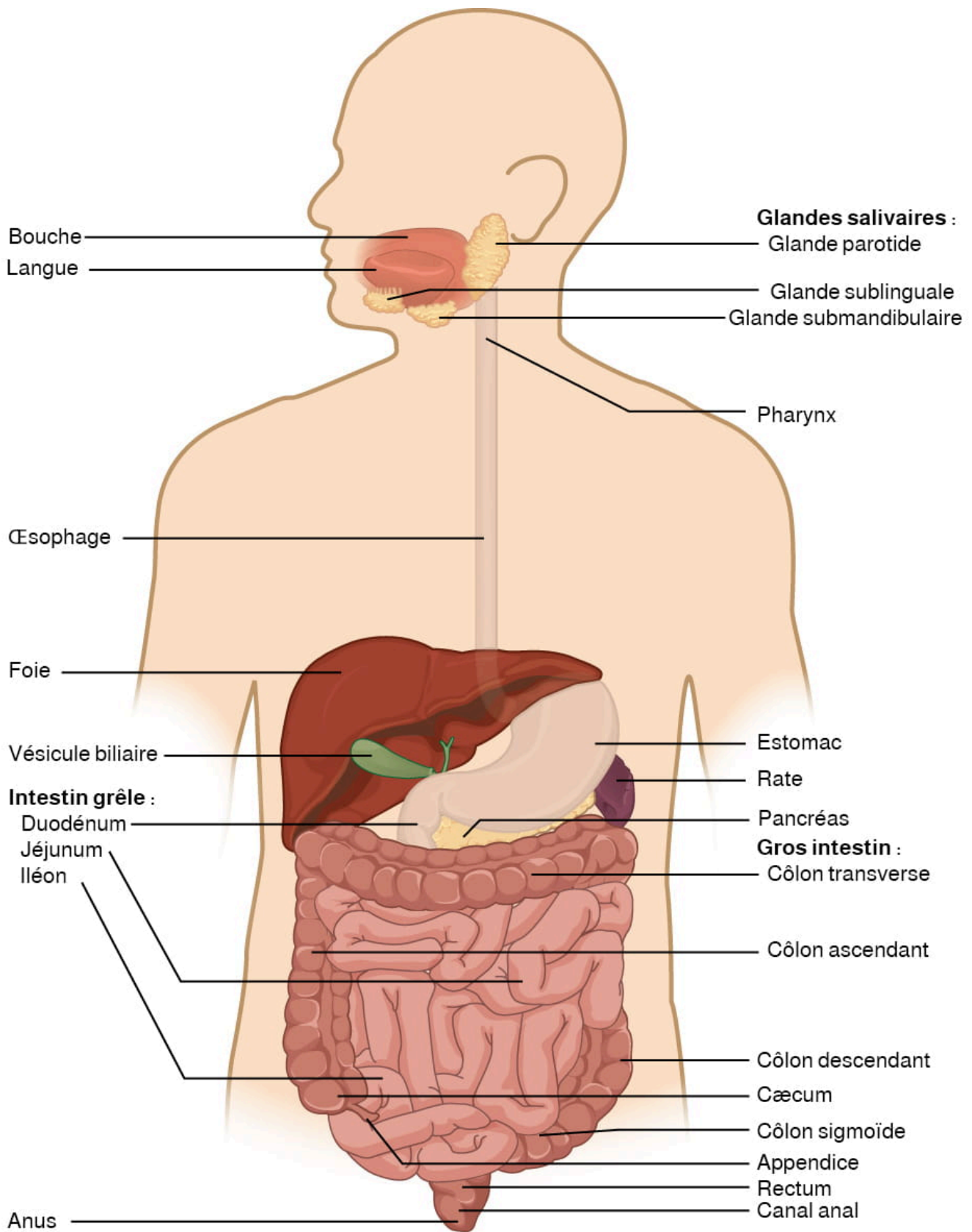
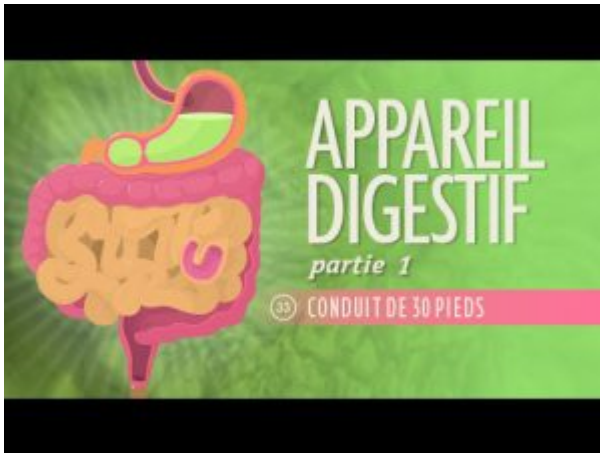

Figure 15.1 Anatomie de l'appareil digestif. Tous les organes digestifs jouent un rôle crucial dans le processus vital qu'est la digestion. D'après Betts et coll., 2013. Sous licence [CC BY 4.0](https://creativecommons.org/licenses/by/4.0/). [\[Description de l'image\]](#)

Regardez la vidéo :



Un ou plusieurs éléments interactifs ont été exclus de cette version du texte. Vous pouvez les visualiser en ligne ici : <https://ecampusontario.pressbooks.pub/acquerirlesbasesdelaterminologimedical/?p=449#oembed-1>

Vidéo 15.1 [Digestive System, Part 1: Crash Course A&P #33](#) (Appareil digestif, partie 1: cours accéléré en anatomie et physiologie n° 33). © [CrashCourse](#), 2015.

## Termes médicaux relatifs à l'appareil digestif

Maintenant que vous connaissez le vocabulaire, essayez de décomposer les termes suivants et de les définir.

Un élément interactif ou multimédia a été exclu de cette version du texte. Vous pouvez y accéder en ligne à l'adresse suivante :

<https://ecampusontario.pressbooks.pub/medicalterminology/?p=261>.

Mettez vos connaissances à l'épreuve!

Un élément interactif ou multimédia a été exclu de cette version du texte. Vous pouvez y accéder en ligne



à l'adresse suivante :

<https://ecampusontario.pressbooks.pub/medicalterminology/?p=261>.

## Anatomie (structures) de l'appareil digestif

### La bouche

Les joues, la langue et le palais délimitent la bouche,

*Le saviez-vous?*

L'humain peut manger la tête en bas. La gravité n'exerce aucune influence sur le parcours de la nourriture vers l'estomac, car les péristaltismes, contractions ondulatoires, font avancer les aliments.

également appelée **cavité orale** (ou cavité buccale). L'anatomie de la bouche est illustrée dans la [figure 15.2](#).

À l'entrée de la bouche se trouvent les lèvres, recouvertes par l'épiderme de la peau à l'extérieur et par une muqueuse à l'intérieur. Les lèvres sont très vascularisées et recouvertes d'une fine couche de kératine, d'où leur coloration.

Le **vestibule oral** est la partie de la bouche en forme de poche et est délimité en dedans par les gencives et les dents, et en dehors par les joues et les lèvres. Plus en arrière se trouve le **gosier**, l'ouverture entre la cavité orale et la gorge (oropharynx). La principale zone d'ouverture de la cavité orale s'étend des gencives et des dents jusqu'au gosier.

Par ailleurs, l'humain peut mâcher et respirer en même temps sans difficulté. Lors de votre prochain repas, observez comment la forme arquée de la paroi supérieure de la bouche permet d'avaler et de respirer en même temps. Cette paroi s'appelle le palais. La partie antérieure du palais forme une cloison (ou septum) entre les cavités orale et nasale et est un plateau rigide contre lequel la langue peut pousser les aliments. Étant donné qu'il est formé des os maxillaires et des os palatins du crâne, il est appelé palais dur. Si vous passez la langue le long du palais, vous remarquerez que le palais dur se termine dans la cavité buccale postérieure, dont le tissu est plus charnu. Cette partie du palais appelée le **palais mou** est principalement composée de muscles squelettiques. Vous utilisez inconsciemment le palais mou, par exemple pour bâiller, avaler ou chanter (voir la [figure 15.2](#)).

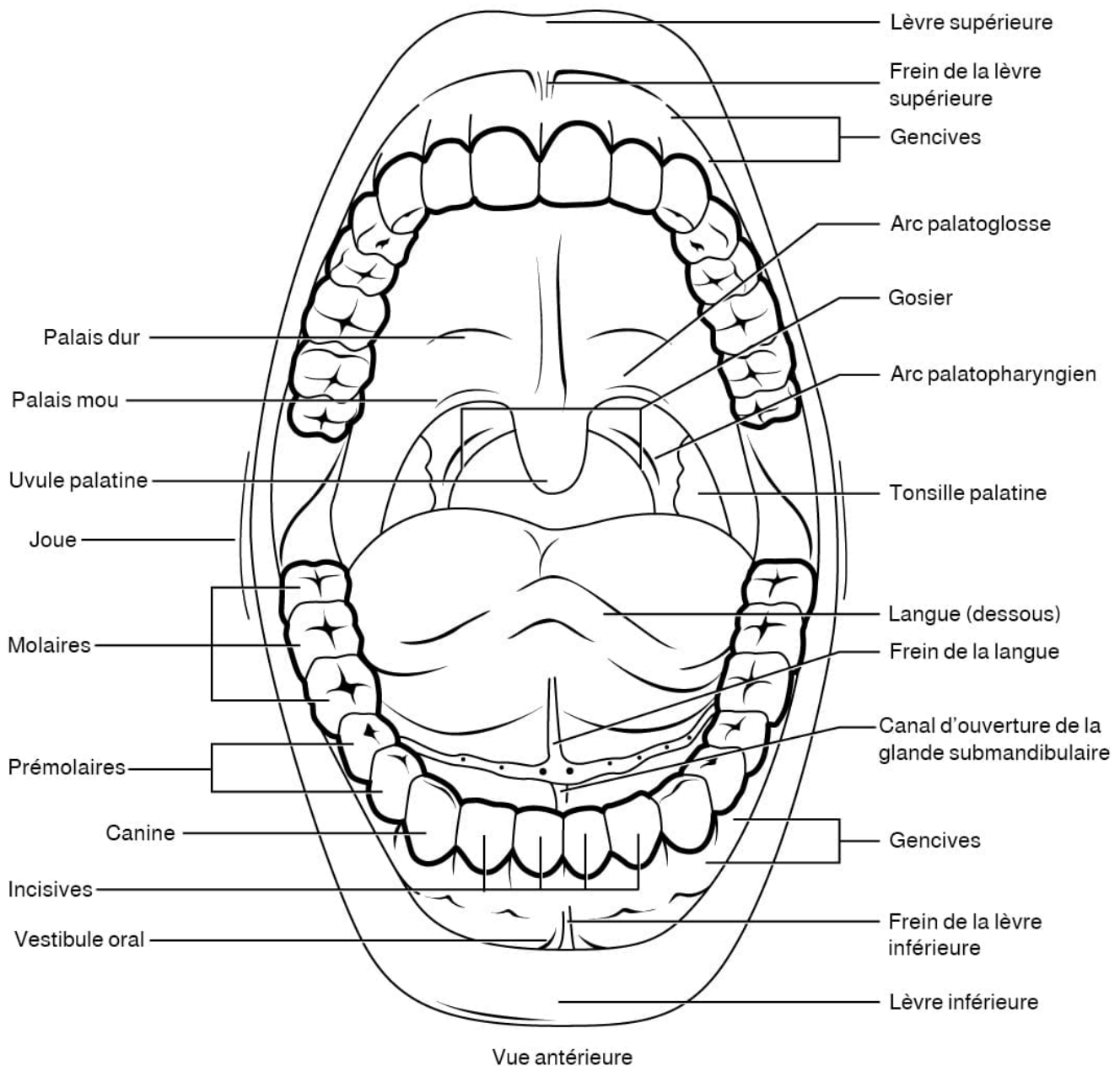


Figure 15.2 La bouche. La bouche comprend les lèvres, la langue, le palais, les gencives et les dents. D'après Betts et coll., 2013. Sous licence CC BY 4.0. [Description de l'image]

Un renflement de tissu charnu appelé **uvule palatine** descend du centre de la partie postérieure du palais mou. Certains ont soutenu que l'uvule palatine est un organe vestigial. Or, elle a une fonction importante. Lorsque vous avalez, le palais mou et l'uvule palatine se déplacent vers le haut, ce qui empêche les aliments et les liquides de pénétrer dans la cavité nasale. Cependant, elle est également la cause du son produit par le ronflement. Deux replis musculaires s'étendent vers le bas à partir du palais mou, de part et d'autre de l'uvule palatine. Vers l'avant, l'**arc palatoglosse** est à côté de la base de la langue, et en arrière, l'**arc palatopharyngien** forme les bords supérieur et latéral du gosier. Entre eux se trouve la tonsille palatine, amas de tissus lymphoïdes qui protègent le pharynx. À la base de la langue se trouvent les tonsilles linguales.

## La langue

Certains ont longtemps avancé que la **langue** est le muscle le plus puissant du corps, car ils comparaient sa force en fonction de sa taille. Bien qu'il soit difficile de quantifier la force des différents muscles, il est indéniable que la langue est un organe puissant. Elle contribue à l'**ingestion**, à la **digestion mécanique**, à la **digestion chimique** (lipase linguale), à la sensation (goût, texture et température des aliments), à la déglutition et à la vocalisation.

La langue est attachée à la mandibule, aux processus styloïdes des os temporaux et à l'os hyoïde. L'os hyoïde a une particularité unique : il ne s'articule avec aucun autre os. La langue est située sur le plancher de la cavité buccale. Un septum médial s'étend sur toute la longueur de la langue et la sépare en deux moitiés symétriques.

Le dessus et les côtés de la langue sont parsemés de papilles, extensions de la lamina propria de la muqueuse, recouvertes d'un épithélium pavimenteux stratifié (voir la [figure 15.3](#)).

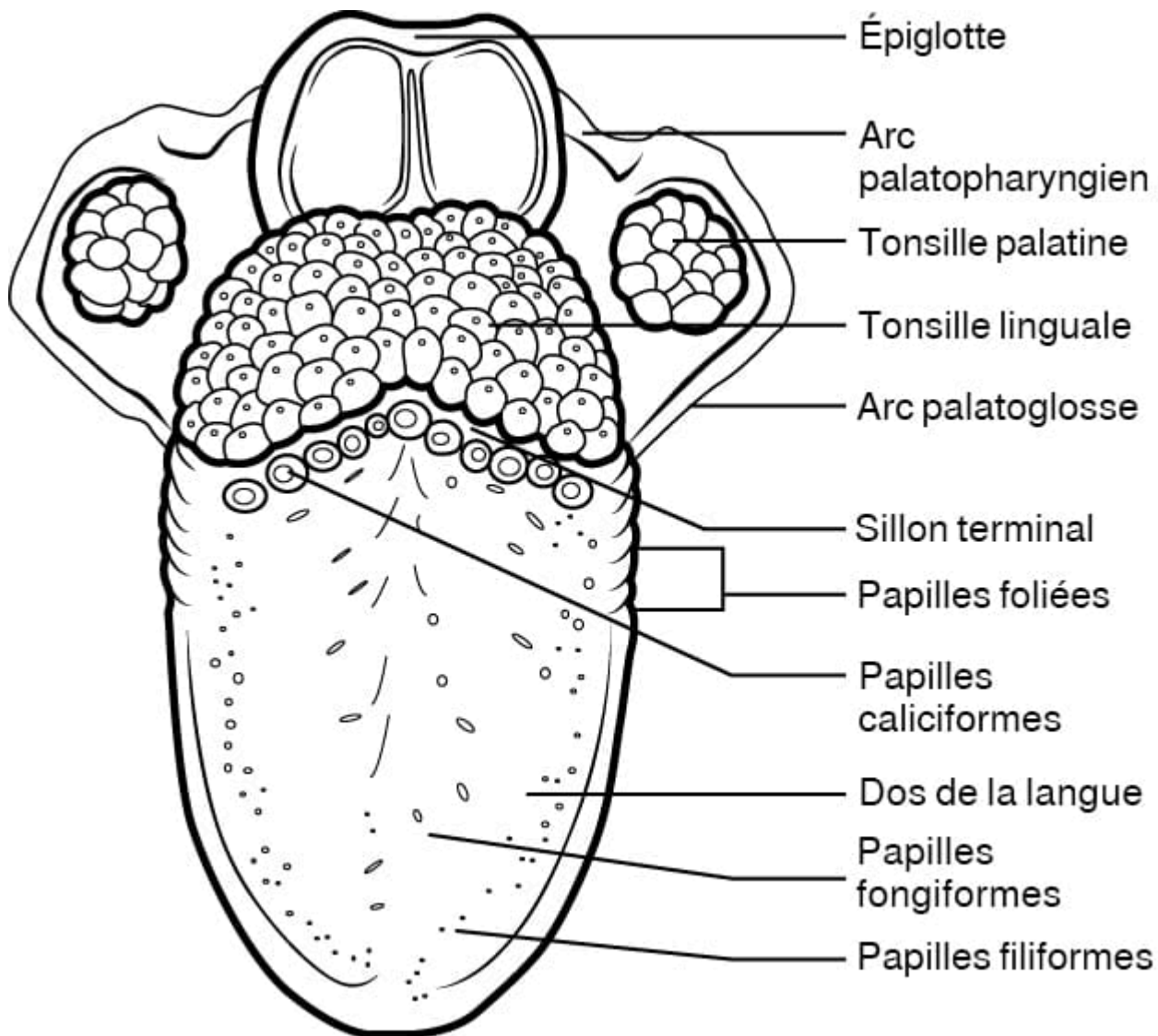


Figure 15.3 La langue. La vue supérieure de la langue montre l'emplacement et les types de papilles linguales. D'après Betts et coll., 2013. Sous licence [CC BY 4.0](#). [\[Description de l'image\]](#)

## Les glandes salivaires

De nombreuses petites **glandes salivaires** sont logées dans les muqueuses de la bouche et de la langue. Glandes exocrines, elles sécrètent en permanence de la **salive** directement dans la cavité buccale et indirectement par des

canaux, même pendant le sommeil. Elles sécrètent 1 à 1,5 litre de salive en moyenne chaque jour. En général, la salive humidifie suffisamment la bouche et les dents. La sécrétion augmente lorsqu'on mange, car la salive permet d'humidifier les aliments et d'amorcer la décomposition chimique des glucides. De petites quantités de salive sont également sécrétées par les **glandes labiales** des lèvres. De plus, les **glandes buccales** des joues, les glandes palatines du palais et les glandes linguales de la langue sécrètent de la salive dans toutes les zones de la bouche.

### *Vérification des connaissances*

- Décrivez comment l'**anatomie** de la **bouche** permet de respirer et de mâcher en même temps.
- Expliquez le rôle de la **salive** dans l'appareil digestif.

## Le pharynx

Le pharynx (gorge) a une fonction à la fois digestive et respiratoire. Il permet le passage de la nourriture et de l'air par la bouche et de ce dernier par les fosses nasales. Lorsque les aliments passent dans le pharynx, des contractions musculaires involontaires ferment les voies respiratoires. Court tube de muscle squelettique tapissé d'une **membrane muqueuse**, le pharynx s'étend des cavités buccale et nasale postérieures à l'ouverture de l'œsophage et du larynx. Il est subdivisé en trois segments : La partie supérieure, le nasopharynx, joue uniquement un rôle dans la respiration et la parole. Les deux autres segments, l'**oropharynx** et le **laryngopharynx**, contribuent à la respiration et à la digestion. L'oropharynx commence en dessous du nasopharynx et communique vers le bas avec le laryngopharynx. Le bord inférieur du laryngopharynx est relié à l'œsophage, tandis que la partie antérieure est reliée au larynx, ce qui permet à l'air de circuler dans l'arbre bronchique.

## L'œsophage

L'œsophage est un tube musculaire qui relie le pharynx à l'estomac. Il mesure environ 25,4 cm de long (10 po), est situé en arrière de la trachée et est replié lorsqu'il n'est pas utilisé pour la déglutition. Comme le montre la [figure 15.4](#), l'œsophage traverse en ligne droite le médiastin du thorax. Il pénètre dans l'abdomen en traversant le diaphragme par une ouverture appelée hiatus œsophagien.

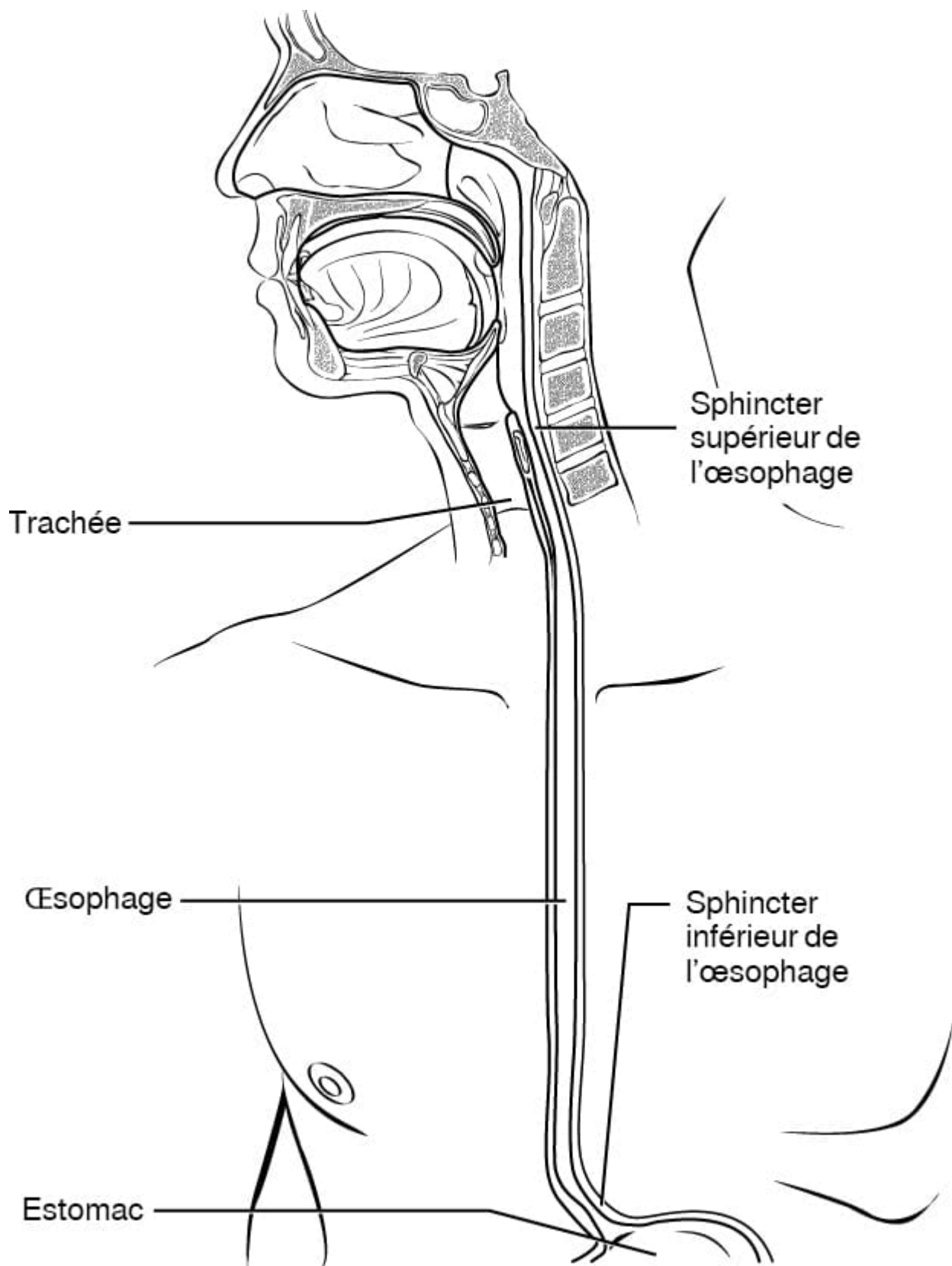


Figure 15.4 L'œsophage. Le sphincter œsophagien supérieur contrôle le mouvement des aliments du pharynx vers l'œsophage. Le sphincter œsophagien inférieur contrôle le mouvement des aliments de l'œsophage vers l'estomac. D'après Betts et coll., 2013. Sous licence [CC BY 4.0](https://creativecommons.org/licenses/by/4.0/). [\[Description de l'image\]](#)



## Passage des aliments dans l'œsophage

Le **sphincter œsophagien supérieur** communique avec le **muscle constricteur inférieur du pharynx** et contrôle le mouvement des aliments du pharynx à l'œsophage et dans celui-ci. Les deux tiers supérieurs de l'œsophage sont constitués de fibres musculaires lisses et squelettiques, qui s'estompent dans le tiers inférieur. Des mouvements rythmés de **péristaltisme**, qui commencent dans la partie supérieure de l'œsophage, font descendre le bol alimentaire vers l'estomac. Par ailleurs, les sécrétions de la muqueuse œsophagienne lubrifient l'œsophage et les aliments. Les aliments passent de l'œsophage à l'estomac au niveau du sphincter œsophagien inférieur (également appelé sphincter gastro-œsophagien ou sphincter cardia). Soit dit en passant, les sphincters sont des muscles qui entourent les tubes et servent de valves. Ils assurent l'occlusion lorsqu'ils se contractent et l'ouverture lorsqu'ils se relâchent.

## L'estomac

L'estomac est divisé en quatre régions principales : le cardia, le fundus, le corps et le pylore (voir la [figure 15.5](#)). Le **cardia** (ou région cardiale) est l'orifice par lequel l'estomac communique avec l'œsophage par lequel les aliments passent. Le **fundus**, de forme arrondie, est situé en dessous du diaphragme, au-dessus et à gauche du cardia. En dessous du fundus se trouve le **corps**, la partie principale de l'estomac. Le **pylore**, en forme d'entonnoir, relie l'estomac au duodénum. L'extrémité la plus large, l'**antre pylorique**, est reliée au corps gastrique. L'extrémité la plus étroite est appelée le **canal pylorique** et se connecte au duodénum. Le muscle **sphincter pylorique** est situé au point de connexion et contrôle la vidange du contenu de l'estomac. Lorsqu'il est vide, l'estomac se dégonfle vers l'intérieur et des replis appelés **rides** se forment sur la muqueuse et la sous-muqueuse.

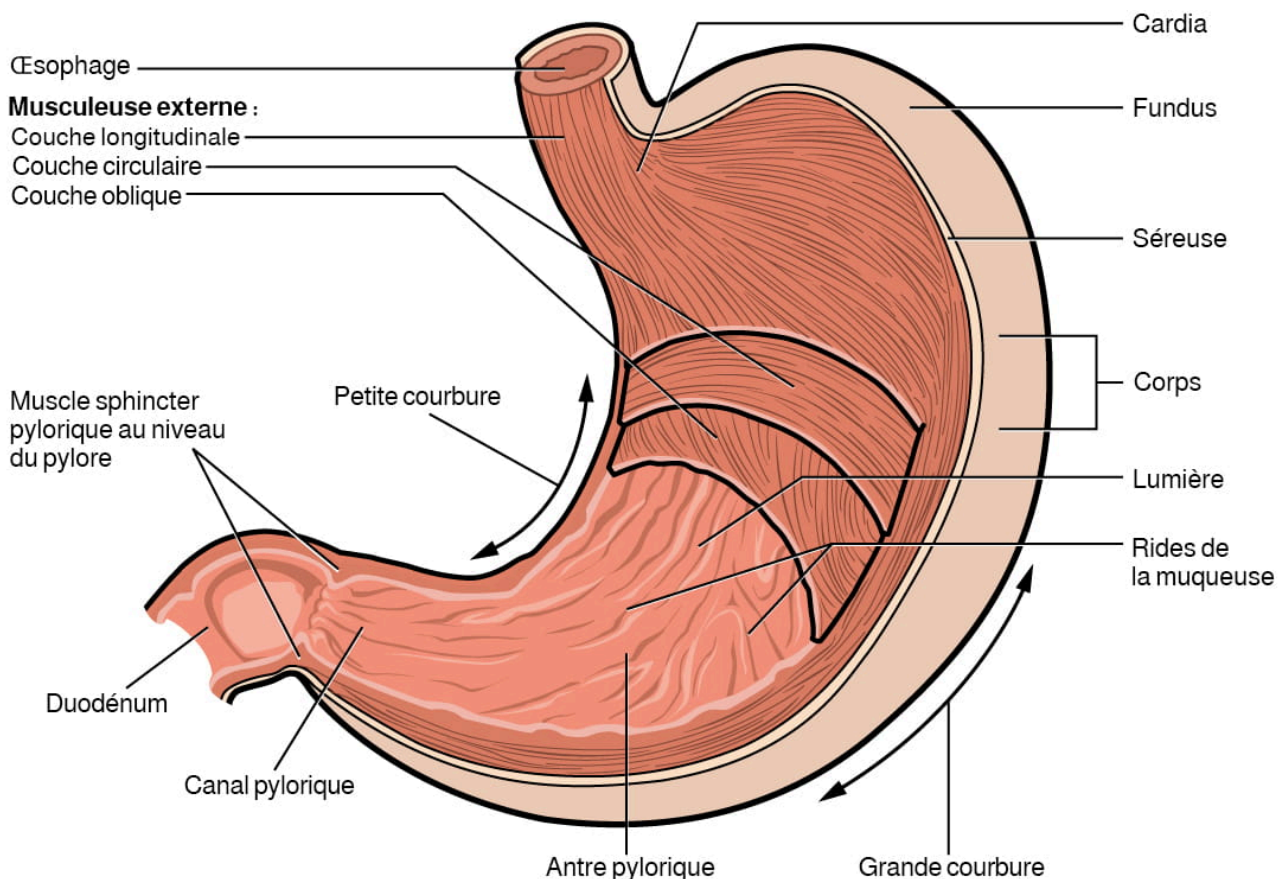


Figure 15.5 L'estomac. L'estomac est subdivisé en quatre régions principales : le cardia, le fundus, le corps et le pylore. Une couche musculaire lisse oblique interne permet à la musculature de remuer et de mélanger activement les aliments. D'après Betts et coll., 2013. Sous licence [CC BY 4.0](#). [[Description de l'image](#)]

La surface latérale convexe de l'estomac est appelée la grande courbure et le bord médial **concave** est la petite courbure. L'estomac est maintenu en place par le petit omentum, qui s'étend du foie à la petite courbure, et le grand omentum, qui s'étend de la grande courbure à la paroi abdominale postérieure.

## L'intestin grêle

*Le saviez-vous?*

L'organisme absorbe 90 % des nutriments transférés dans le sang par l'**intestin grêle**.

Le chyme libéré par l'estomac descend dans l'**intestin grêle**, qui est le principal organe digestif de l'organisme. En plus d'une grande partie de la digestion, cette étape contribue également à la quasi-totalité de l'absorption. Partie la plus longue du **tube digestif**, l'intestin grêle mesure environ 3,05 mètres (10 pi) de long chez un humain vivant (mais est environ deux fois plus long chez un cadavre en raison de la perte de tonus musculaire). Il est environ cinq fois plus long que le gros intestin. Il a un petit diamètre qui mesure près de 2,54 cm (1 po), alors que celui du gros intestin mesure 7,62 cm (3 po). Compte tenu de la longueur, des plis et des saillies de la paroi, l'intestin grêle a une énorme surface, qui est d'environ 200 m<sup>2</sup>, soit plus de 100 fois la surface de la peau. Cette grande surface est nécessaire aux processus complexes de digestion et d'absorption qui s'y déroulent.

L'intestin grêle, replié sur lui-même, est subdivisé en trois régions : le duodénum, le jéjunum et l'iléon, de la zone proximale (au niveau de l'estomac) à la partie distale (voir la [figure 15.6](#)).



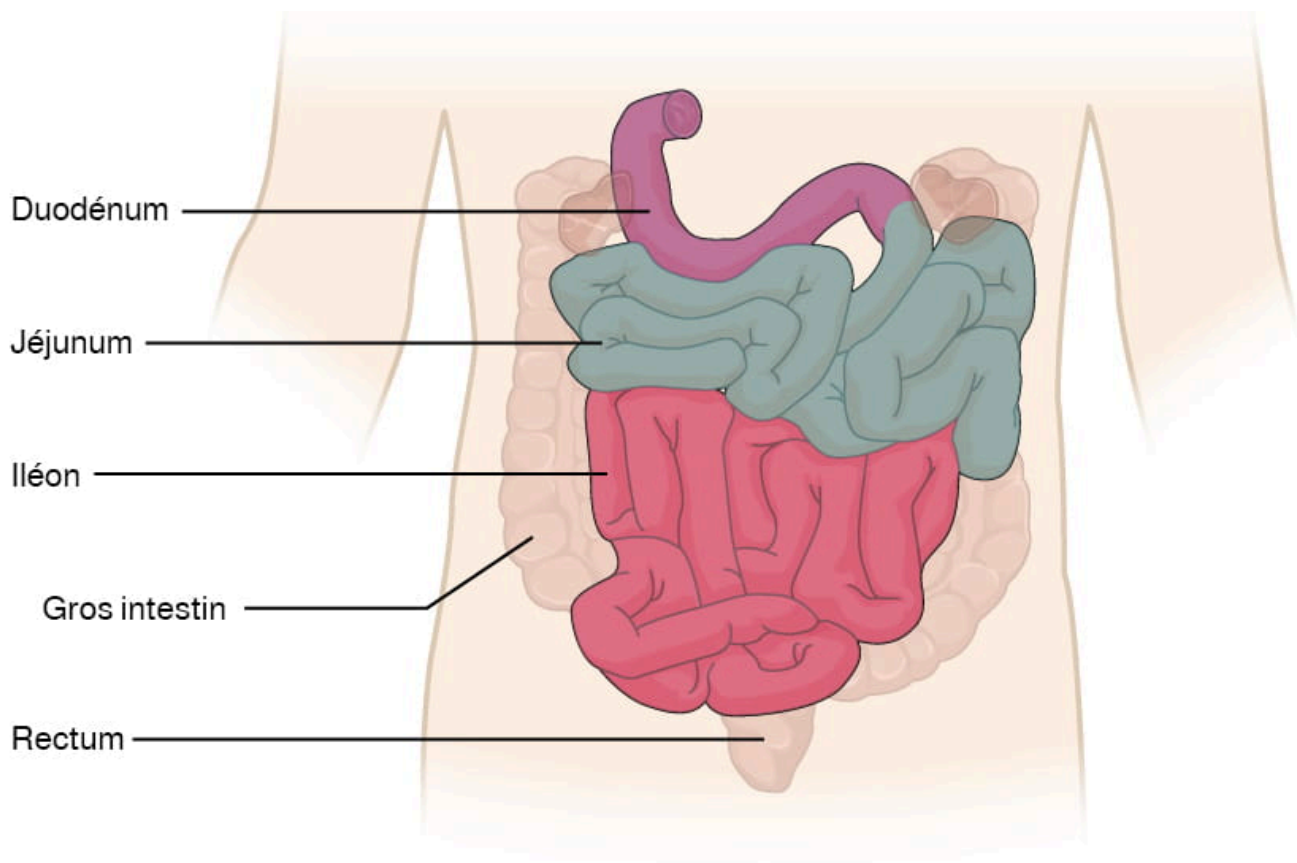


Figure 15.6 L'intestin grêle. Les trois régions de l'intestin grêle sont le duodénum, le jéjunum et l'iléon. D'après Betts et coll., 2013. Sous licence [CC BY 4.0](https://creativecommons.org/licenses/by/4.0/). [\[Description de l'image\]](#)

## Le gros intestin

Le **gros intestin** est le dernier segment du tube digestif. La fonction principale du gros intestin est d'absorber les nutriments et l'eau, de synthétiser certaines vitamines, de former les selles et de rejeter les matières fécales de l'organisme.

Il s'étend de l'appendice à l'anus et entoure l'intestin grêle sur trois côtés. Bien qu'il soit deux fois moins long que ce dernier, on l'appelle ainsi, car son diamètre est deux fois plus grand et mesure environ 3 po.

Le gros intestin est subdivisé en quatre régions : le cæcum, le côlon, le rectum et l'anus. La valvule iléo-cæcale, située à l'ouverture entre l'iléon et le gros intestin, contrôle le flux de chyme de **l'intestin grêle vers le gros intestin**.

La première partie du gros intestin est le **cæcum**, un organe en forme de sac, suspendu en dessous de la valvule iléo-cæcale. Il mesure environ 6 cm (2,4 po) de long et absorbe le contenu de l'iléon en plus de l'eau et des sels. L'**appendice** (ou appendice vermiforme) est un tube recourbé d'environ 7,6 cm (3 po) qui communique avec le cæcum. Il contient du **tissu lymphoïde**, ce qui suggère une fonction **immunitaire**. Or, il est généralement considéré comme un organe vestigial. Cependant, au moins un rapport stipule qu'il augmente les chances de rémission en cas de maladie diarrhéique, car il servirait de réservoir bactérien pour produire les bactéries entériques chez les personnes qui survivent aux premiers stades. De plus, sa forme torsadée favoriserait donc l'accumulation et la production de telles bactéries. Le **mésappendice**, mésentère de l'appendice, permet de le rattacher au mésentère de l'iléon.

## *Cæcum*

La première partie du gros intestin est le **cæcum**, un organe en forme de sac, suspendu en dessous de la valvule iléo-cæcale. Il mesure environ 6 cm (2,4 po) de long et absorbe le contenu de l'iléon en plus de l'eau et des sels. L'**appendice** (ou appendice vermiforme) est un tube recourbé d'environ 7,6 cm (3 po) qui communique avec le cæcum. Il contient du tissu lymphoïde, ce qui suggère une fonction immunitaire. Or, il est généralement considéré comme un organe vestigial. Cependant, au moins un rapport stipule qu'il offre des chances de survie en cas de maladie diarrhéique : il peut servir de réservoir bactérien pour produire les bactéries entériques chez les personnes qui survivent aux premières phases. De plus, sa forme torsadée favoriserait donc l'accumulation et la production de telles bactéries. Le **mésappendice**, mésentère de l'appendice, permet de le rattacher au mésentère de l'iléon.

## *Côlon*

Le cæcum se fond parfaitement dans le **côlon**. Lorsqu'ils pénètrent dans le côlon, les résidus alimentaires passent d'abord par le **côlon ascendant** sur le côté droit de l'abdomen. À la surface inférieure du foie, le côlon se plie et forme l'**angle colique droit** (angle sous-hépatique) qui donne naissance au **côlon transverse**. La région définie comme l'intestin postérieur commence dans le dernier tiers du côlon transverse. Les résidus alimentaires qui passent par le côlon transverse se déplacent vers la gauche de l'abdomen, où le côlon forme un angle aigu directement en dessous de la rate, au niveau de l'**angle colique gauche** (angle splénique). De là, les résidus alimentaires progressent dans le **côlon descendant**, qui s'étend sur le côté gauche de la paroi abdominale postérieure. Dans la partie inférieure du bassin, il a une forme de « S » et devient le **côlon sigmoïde**, qui s'étend de façon médiale jusqu'à l'axe médian (voir la [figure 15.7](#)). Le côlon ascendant et le côlon descendant ainsi que le rectum sont situés dans le rétropéritoine. Le côlon transverse et le côlon sigmoïde sont reliés à la paroi abdominale postérieure par le mésocôlon.

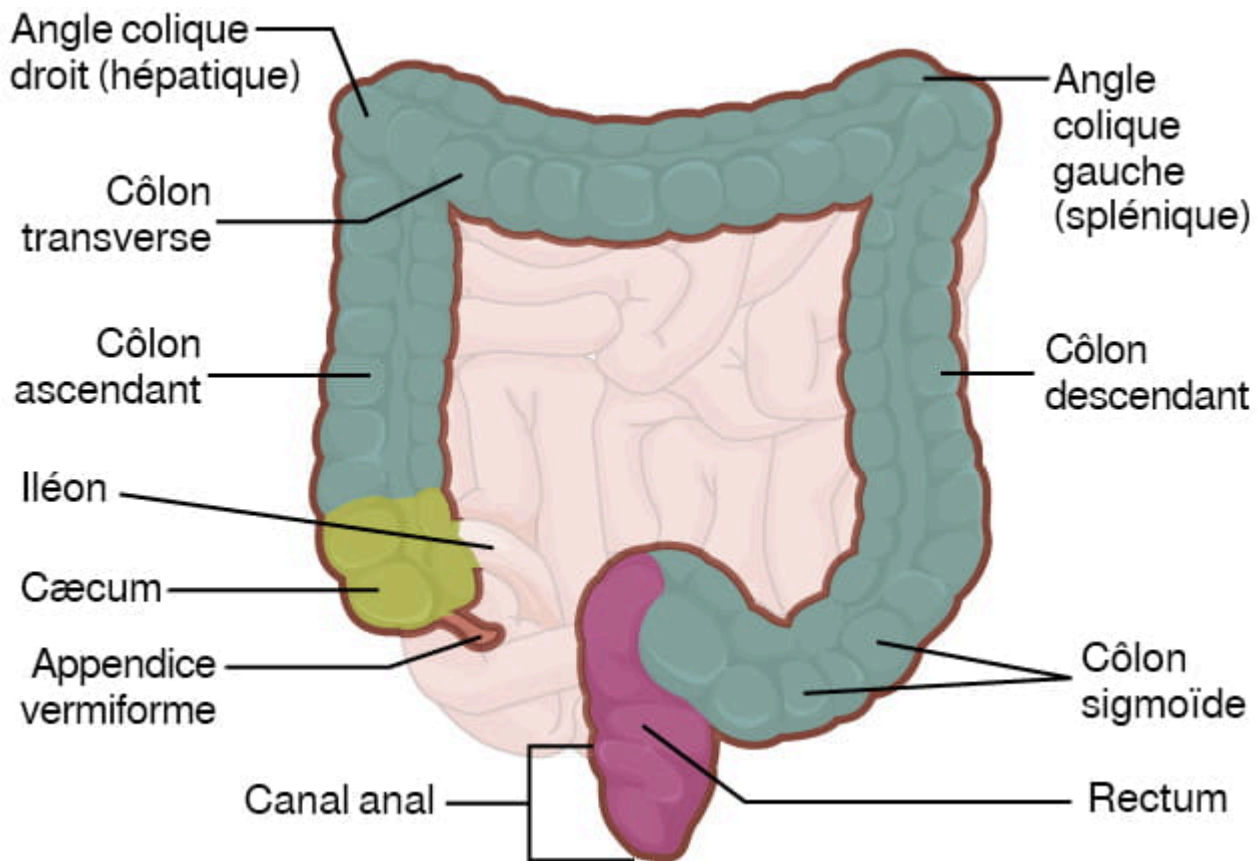


Figure 15.7 Le gros intestin. Le gros intestin est constitué du cæcum, du cølon et du rectum. D'après Betts et coll., 2013. Sous licence [CC BY 4.0](#). [\[Description de l'image\]](#)

## Les organes accessoires de l'appareil digestif

La digestion chimique dans l'intestin grêle repose sur les activités de trois organes digestifs accessoires : le foie, le pancréas et la vésicule biliaire (voir la [figure 15.8](#)). Le foie sécrète la bile et l'achemine vers le duodénum. La vésicule biliaire stocke, concentre et libère la bile. Le pancréas sécrète le suc pancréatique contenant des enzymes digestives et des ions bicarbonate, et le déverse dans le duodénum.

### Vérification des connaissances

Sur le schéma de la figure 6, identifiez les **organes** suivants et réfléchissez à leur **apport** dans le processus digestif.

- Foie
- Pancréas
- Vésicule biliaire

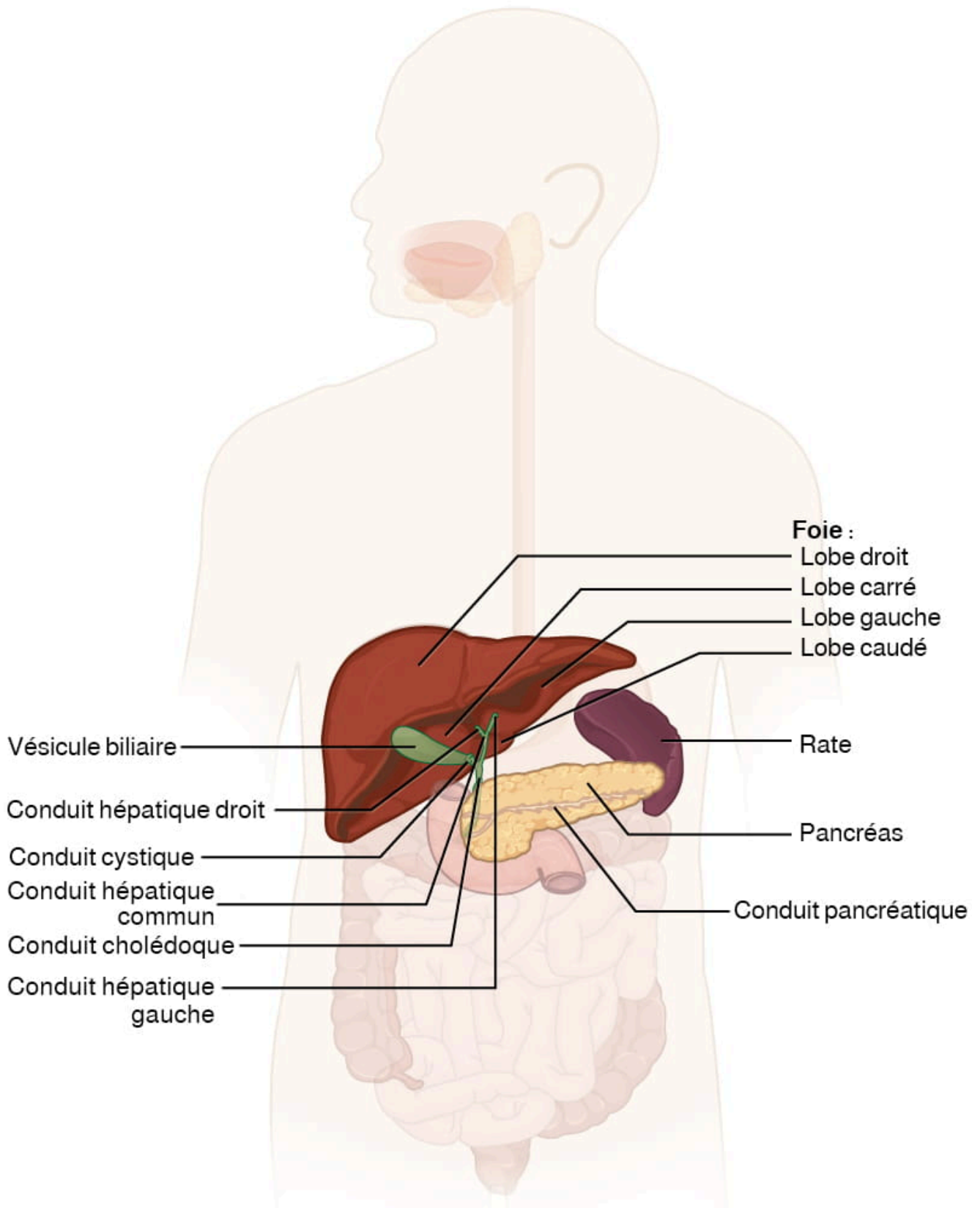


Figure 15.8 Les organes accessoires. Le foie, le pancréas et la vésicule biliaire sont considérés comme organes accessoires de l'appareil digestif. Cela dit, ils jouent un rôle crucial. D'après Betts et coll., 2013. Sous licence [CC BY 4.0](https://creativecommons.org/licenses/by/4.0/). [\[Description de l'image\]](#)

## Le foie

Le **foie** est la glande la plus volumineuse du corps et pèse environ trois livres chez un adulte. Il est aussi l'un des organes les plus importants. En plus d'être un organe digestif accessoire, il joue d'autres rôles dans le métabolisme et la régulation. Le foie se trouve en dessous du diaphragme dans le quadrant supérieur droit de la cavité abdominale et est protégé par les côtes.

Le foie comporte deux lobes principaux : un grand lobe droit et un plus petit lobe gauche. Dans le lobe droit, certains anatomistes identifient également un lobe carré inférieur et un lobe caudé postérieur, définis par des caractéristiques internes. Le foie est relié à la paroi abdominale et au diaphragme par cinq replis péritonéaux appelés ligaments falciformes.

La porte **hépatique** (« entrée du foie ») est l'endroit où l'**artère hépatique** et la veine porte hépatique pénètrent dans le foie. Les deux vaisseaux, ainsi que le conduit hépatique commun, passent derrière le bord latéral du petit omentum. La veine porte hépatique transporte du sang partiellement désoxygéné contenant des nutriments absorbés dans l'intestin grêle. Elle apporte même plus d'oxygène dans le foie que les artères hépatiques, beaucoup plus petites. En plus des nutriments, les médicaments et les toxines sont également absorbés. Après avoir traité les éléments nutritifs et les toxines véhiculés par le sang, le foie libère les nutriments nécessaires aux autres cellules dans la circulation sanguine, qui s'écoule dans la veine centrale, puis dans la veine hépatique jusqu'à la veine cave inférieure. Au cours de cette circulation portale **hépatique**, tout le sang provenant du tube digestif passe par le foie. Ce fait explique largement pourquoi le foie est le site le plus courant des métastases des cancers qui prennent naissance dans le tube digestif.

La **bile** est un liquide visqueux sécrété par le foie pour émulsifier les lipides dans l'intestin grêle.

La **bilirubine**, le principal pigment biliaire, est un déchet qui se forme lorsque la rate élimine de la circulation les globules rouges vieux ou endommagés. Les produits de dégradation, y compris les protéines, le fer et la bilirubine toxique, sont transportés vers le foie par la veine splénique du système porte hépatique. Dans le foie, les protéines et le fer sont recyclés, tandis que la bilirubine est excrétée dans la bile, d'où sa couleur verte. Par la suite, la bilirubine est transformée par les bactéries intestinales en stercobiline, un pigment brun qui donne aux selles leur fameuse couleur! Lors de certaines maladies, la bile ne pénètre pas dans l'intestin, ce qui se traduit par des selles blanches (pâles) extrêmement riches en lipides, puisque pratiquement aucune graisse n'est décomposée ou absorbée.

Entre les repas, la bile est sécrétée, mais conservée. L'ampoule hépatopancréatique, qui ressemble à une valve, se ferme, permettant à la **bile** de se diriger vers la vésicule biliaire, où elle est concentrée et stockée jusqu'au repas suivant.

## Le pancréas

Le **pancréas**, organe mou, oblong et glandulaire, est logé en profondeur dans le rétropéritoine, derrière l'estomac. L'extrémité supérieure est nichée dans la courbure en forme de « C » du duodénum. Le corps s'étend vers la gauche sur environ 15,2 cm (6 po) et se termine par une queue effilée dans le hile de la rate. Cet organe remplit des fonctions exocrines (sécrétion d'enzymes digestives) et endocrines (libération d'hormones dans le sang) (voir la [figure 15.9](#)).



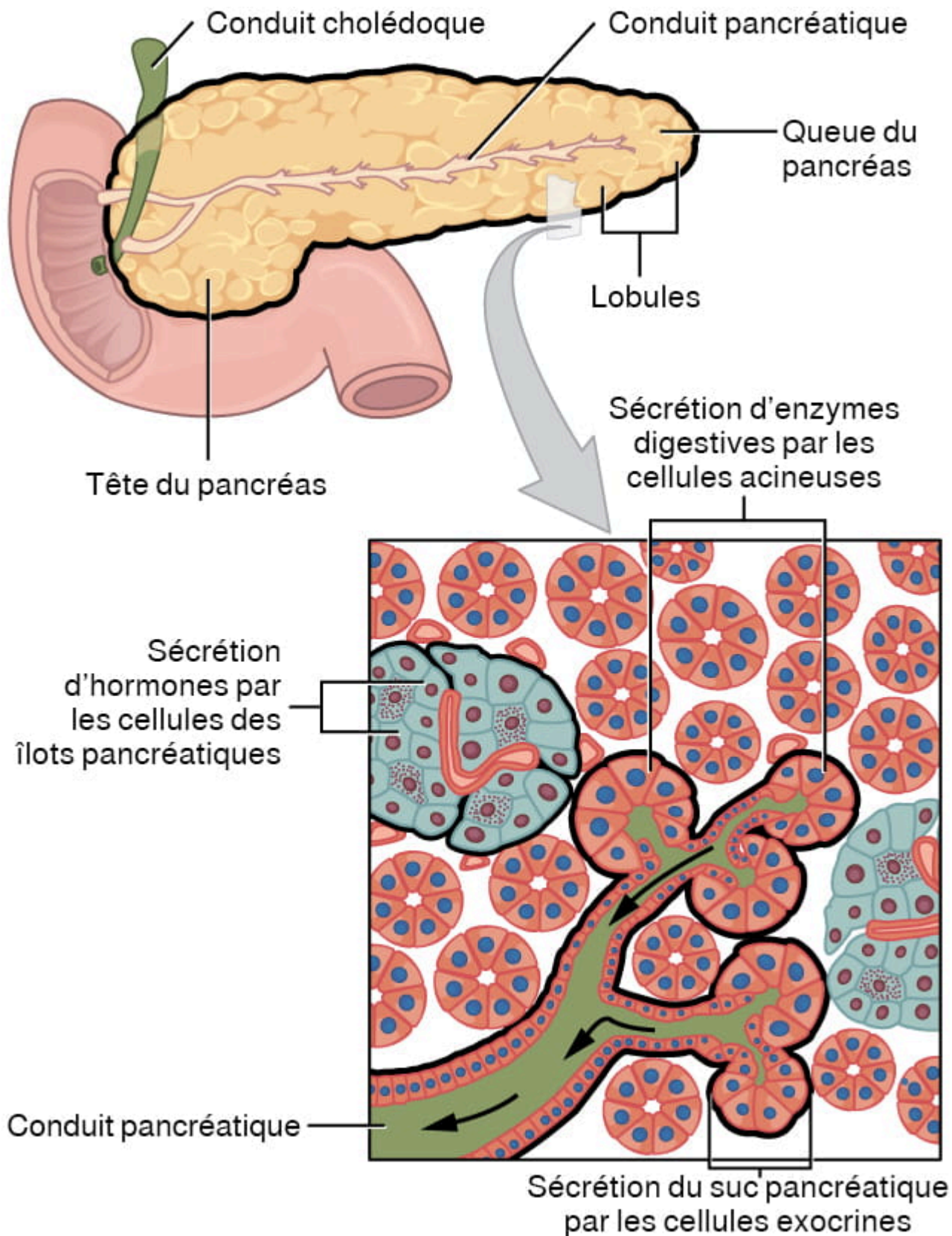


Figure 15.9 Fonctions exocrine et endocrine du pancréas. Le pancréas a une tête, un corps et une queue. Il achemine le suc pancréatique au duodénum par le conduit pancréatique. D'après Betts et coll., 2013. Sous licence [CC BY 4.0](https://creativecommons.org/licenses/by/4.0/). [Description de l'image]

La partie exocrine du pancréas se présente sous la forme de petits groupes de cellules en forme de raisin, appelés **acinus** (pluriel : acini), situés à l'extrémité des conduits pancréatiques. Les cellules acineuses sécrètent le **suc**

**pancréatique** riche en enzymes dans de minuscules canaux qui fusionnent pour former deux principaux conduits. Le plus large fusionne avec le conduit cholédoque (transportant la bile du foie et de la vésicule biliaire) juste avant de pénétrer dans le duodénum par un orifice commun (l'ampoule hépatopancréatique). Le sphincter musculaire lisse de l'ampoule hépatopancréatique contrôle la libération du suc pancréatique et de la bile dans l'intestin grêle. Le second canal, le **conduit pancréatique accessoire** (canal de Santorini) qui est plus petit, s'étend du pancréas vers le duodénum, à environ 1 pouce au-dessus de l'ampoule hépatopancréatique. Il s'agit d'un vestige du développement du pancréas.

Dans la multitude d'acini exocrines, on trouve de petits îlots de cellules endocrines, les îlots pancréatiques (ou îlots de Langerhans). Ces cellules sont vitales, car elles produisent les hormones suivantes : le polypeptide pancréatique, l'insuline, le glucagon et la somatostatine.

## La vésicule biliaire

La **vésicule biliaire** mesure environ 8 à 10 cm (3 à 4 po) de long et se trouve dans une zone peu profonde de la face postérieure du lobe droit du foie. Ce sac musculaire stocke, concentre et, lorsqu'il est stimulé, libère la bile dans le duodénum par le conduit cholédoque. Il est composé de trois segments. Le fundus est la partie la plus large et se rétrécit vers l'intérieur pour former le corps, qui à son tour se rétrécit pour devenir le col. Le col s'incline légèrement vers le haut à l'approche du conduit hépatique commun. Le conduit cystique mesure 1 à 2 cm de long et s'oriente vers le bas en passant par le col et le conduit hépatique.

L'épithélium cylindrique simple de la muqueuse de la vésicule biliaire est formé de rides, semblables à celles de l'estomac. Il n'y a pas de sous-muqueuse dans la paroi de la vésicule biliaire. La couche musculaire centrale de la paroi est constituée de fibres musculaires lisses. Lorsqu'elles se contractent, le contenu de la vésicule biliaire est libéré par le **conduit cystique** dans le conduit biliaire (voir la [figure 15.10](#)). Le péritoine viscéral, réfléchi par la capsule hépatique, maintient la vésicule biliaire contre le foie et forme son enveloppe extérieure. La muqueuse de la vésicule biliaire absorbe l'eau et les ions de la bile, la rendant jusqu'à 10 fois plus concentrée (Betts, et coll., 2013).

### *Vérification des connaissances*

- Trouvez le **conduit cystique** sur l'illustration.
- Réfléchissez aux **complications** qui pourraient survenir si le conduit est bloqué ou obstrué.



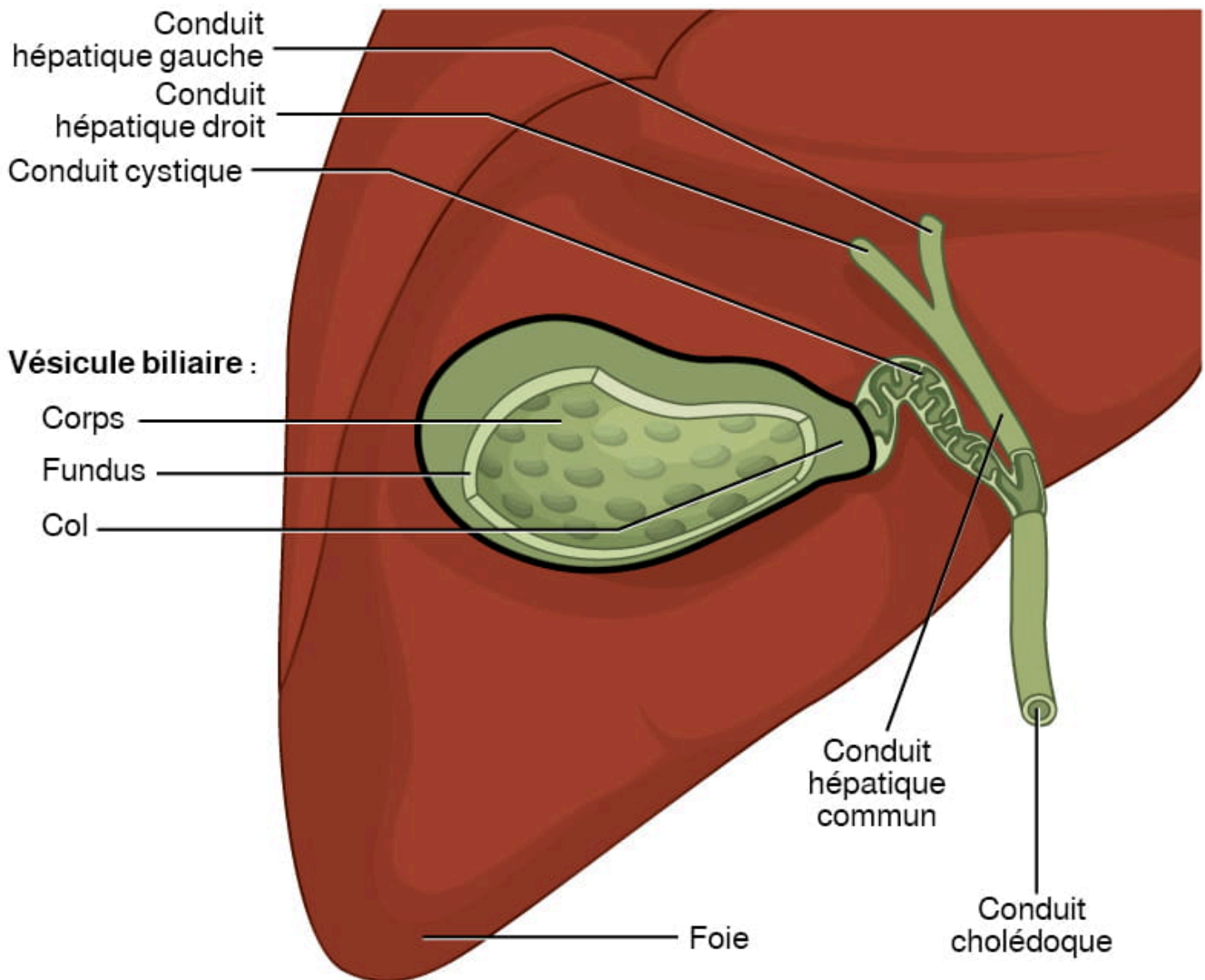


Figure 15.10 La vésicule biliaire. La vésicule biliaire stocke et concentre la bile, puis la libère dans le conduit cystique à double sens lorsque l'intestin grêle est en activité. D'après Betts et coll., 2013. Sous licence [CC BY 4.0](https://creativecommons.org/licenses/by/4.0/). [\[Description de l'image\]](#)

Regardez la vidéo :

Regardez la vidéo intitulée [How the Body Works: The Architecture of the Liver \(video\)](#) pour voir la structure du foie et comment elle assure les différentes fonctions, y compris le traitement des nutriments, des toxines et des déchets. Au repos, le foie filtre environ 1,5 l de sang par minute. Quel pourcentage de ce flux sanguin provient du système porte hépatique? (Betts, et coll., 2013).

### Activité d'identification de l'anatomie

Un élément interactif ou multimédia a été exclu de cette version du texte. Vous pouvez y accéder en ligne à l'adresse suivante :

<https://ecampusontario.pressbooks.pub/medicalterminology/?p=261>.

## Physiologie (fonction) de l'appareil digestif

L'appareil digestif remplit les fonctions suivantes :

- Ingérer les aliments.
- Digérer les aliments.
- Absorber les nutriments.
- Éliminer les déchets.

## Les processus digestifs

L'ingestion, la **propulsion**, la digestion mécanique ou physique, la digestion chimique, l'absorption et la **défécation** sont les six principaux processus digestifs.

Le premier des processus, l'**ingestion**, désigne l'entrée des aliments dans le tube digestif par la bouche. La nourriture est mâchée et mélangée à la salive, qui contient des enzymes qui décomposent les hydrates de carbone contenus dans les aliments ainsi que certains lipides par l'intermédiaire de la lipase linguale. La mastication augmente la surface de contact des aliments et permet de produire un bol alimentaire de taille appropriée.

Les aliments quittent la bouche lorsque la langue et les muscles du pharynx les propulsent dans l'œsophage. Cet acte de déglutition, dernier mouvement volontaire avant la défécation, est un exemple de **propulsion**, qui désigne le passage des aliments dans le tube digestif. La propulsion comprend à la fois le processus volontaire de déglutition et le processus involontaire de péristaltisme. Les **péristaltismes** sont des mouvements de contractions successives et alternées en forme d'ondes et de relâchement des muscles lisses de la paroi intestinale qui font avancer les aliments (voir la [figure 15.11](#)). Ils jouent également un rôle dans le mélange des aliments aux sucs digestifs. Ils sont si puissants que les liquides et les aliments avalés parviennent à l'estomac même si une personne se tient à l'envers.

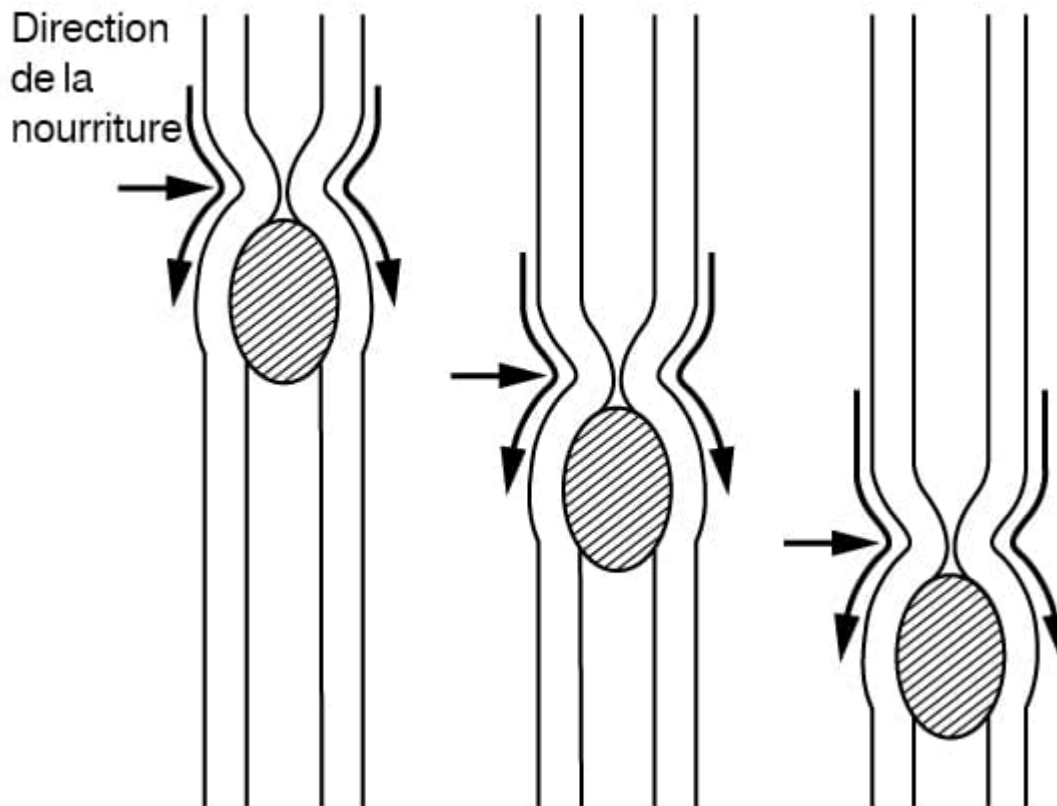


Figure 15.11 Les péristaltismes. Les péristaltismes font avancer la nourriture dans le tube digestif en alternant des ondes de contraction et de relâchement musculaire. D'après Betts et coll., 2013. Sous licence [CC BY 4.0](https://creativecommons.org/licenses/by/4.0/). [\[Description de l'image\]](#)

La digestion comprend des processus mécaniques et chimiques. La **digestion mécanique** est un processus uniquement physique qui ne modifie pas la nature chimique des aliments. Elle réduit plutôt la taille des aliments pour augmenter la surface de contact et la mobilité. Elle comprend la **mastication** ainsi que les mouvements de langue qui permettent de réduire les aliments en petits morceaux et de les mélanger à la salive. On aurait tendance à penser que la digestion mécanique se limite aux premières étapes du processus digestif. Or, elle se produit également même après que les aliments ont quitté la bouche. Ce brassage mécanique des aliments dans l'estomac permet de les broyer davantage, ce qui augmente la surface exposée aux sucs digestifs et crée alors une « bouillie » acide appelée le **chyme**. La **segmentation** se produit principalement dans l'intestin grêle et est une contraction du muscle circulaire de la musculature du tube digestif. Les contractions, qui isolent des petites sections de l'intestin, déplacent le contenu de l'avant à l'arrière, le segmentent, le décomposent et le mélangent sans arrêt. Ce faisant, la segmentation mélange les aliments aux sucs digestifs et permet l'absorption.

Lors de la **digestion chimique**, qui s'amorce dans la bouche, les sécrétions digestives décomposent les molécules alimentaires complexes en constituants chimiques (p. ex., les protéines transformées en acides aminés). Les sécrétions, dont la composition varie, contiennent généralement de l'eau, différentes enzymes, des acides et des sels. Le processus prend fin dans l'intestin grêle.

Les aliments décomposés ne sont pas bénéfiques à l'organisme s'ils ne pénètrent pas dans la circulation sanguine et si les nutriments ne sont pas utilisés. C'est là que l'**absorption**, qui se produit principalement dans l'intestin grêle, entre en jeu. La plupart des nutriments sont absorbés dans la lumière du tube digestif puis libérés dans la circulation sanguine par les cellules épithéliales qui composent la muqueuse. Les lipides sont absorbés par les vaisseaux chylifères et transportés par les vaisseaux lymphatiques dans la circulation sanguine.

Lors de la **défécation**, dernière étape de la digestion, les matières non digérées sont évacuées de l'organisme sous forme de fèces.

## L'appareil digestif : de la perte d'appétit à la constipation

Les changements de l'appareil digestif en raison de l'âge commencent dans la bouche et peuvent affecter toutes les fonctionnalités. Les papilles gustatives sont moins sensibles et la nourriture n'est plus aussi savoureuse qu'auparavant. Manger une pointe de pizza est un défi et non une partie de plaisir lorsque vous avez perdu vos dents, si vous avez une maladie des gencives ou si vos glandes salivaires ne produisent plus assez de salive. La déglutition peut être difficile et les aliments ingérés descendent lentement dans le tube digestif à cause de la faiblesse des tissus musculaires. Les réactions neurosensorielles sont également atténuées, ce qui ralentit la transmission des messages qui stimulent la libération d'enzymes et d'hormones.

Les maladies qui affectent les organes digestifs comme la hernie hiatale, la **gastrite** et l'**ulcère gastro-duodéal** peuvent se manifester plus fréquemment avec l'âge. Les problèmes propres à l'intestin grêle comprennent notamment des ulcères duodénaux, la maldigestion et la malabsorption. Les problèmes qui touchent le gros intestin comprennent entre autres les hémorroïdes, la diverticulite et la constipation. Les problèmes de santé qui affectent la fonction des organes accessoires et la capacité à acheminer les enzymes pancréatiques et la bile vers l'intestin grêle comprennent la jaunisse, la pancréatite aiguë, la cirrhose et les calculs biliaires.

Dans certains cas, un seul organe est responsable d'un processus digestif précis. Par exemple, l'ingestion se produit uniquement dans la bouche et la défécation s'opère uniquement par l'anus. Cependant, la plupart des processus digestifs impliquent l'interaction de plusieurs organes et se déroulent à mesure que les aliments se déplacent dans le tube digestif (voir la [figure 15.12](#)).

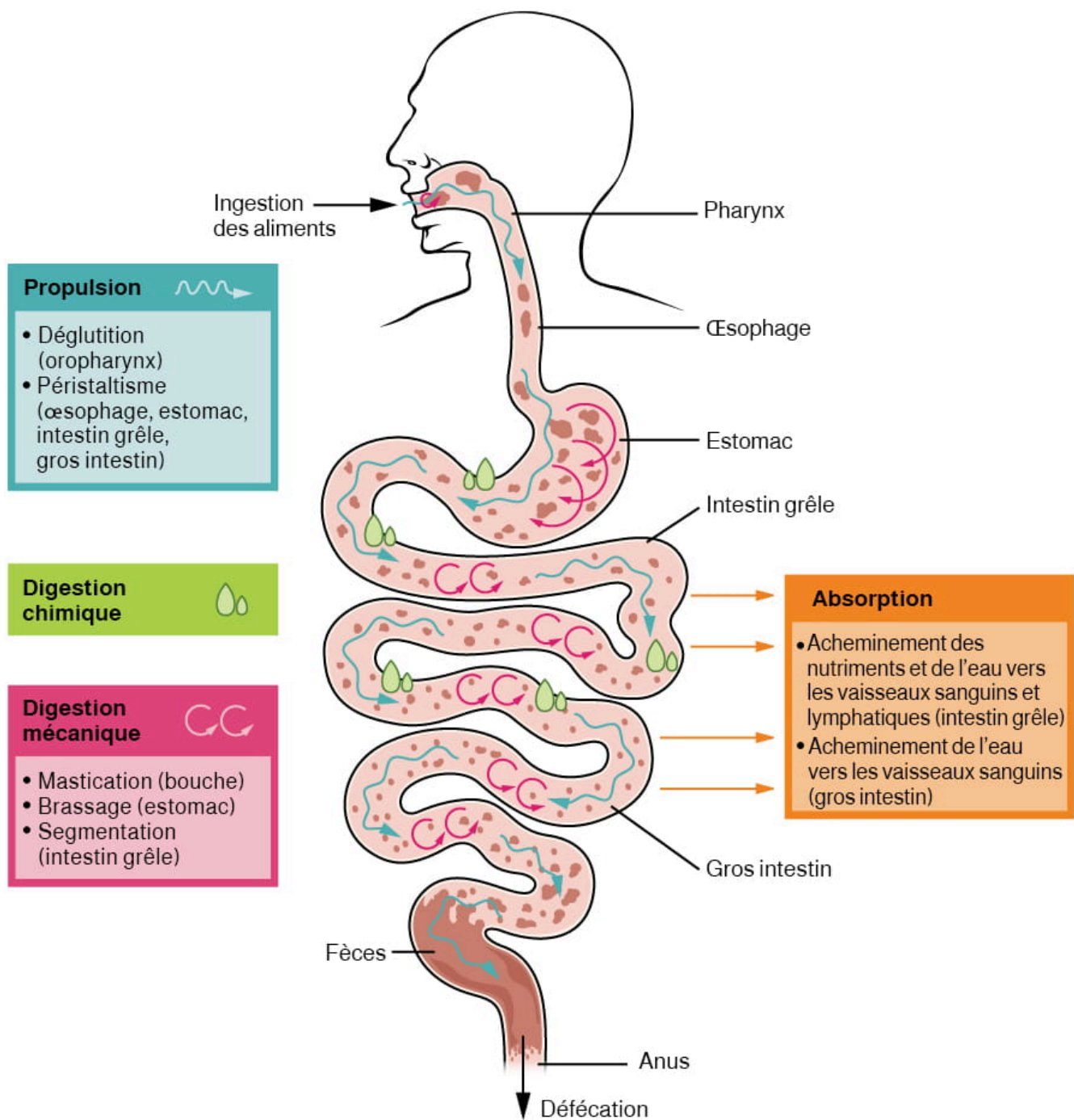


Figure 15.12 Les processus digestifs. L'ingestion, la propulsion, la digestion mécanique ou physique, la digestion chimique, l'absorption et la défécation sont les processus digestifs. D'après Betts et coll., 2013. Sous licence [CC BY 4.0](https://creativecommons.org/licenses/by/4.0/). [\[Description de l'image\]](#)

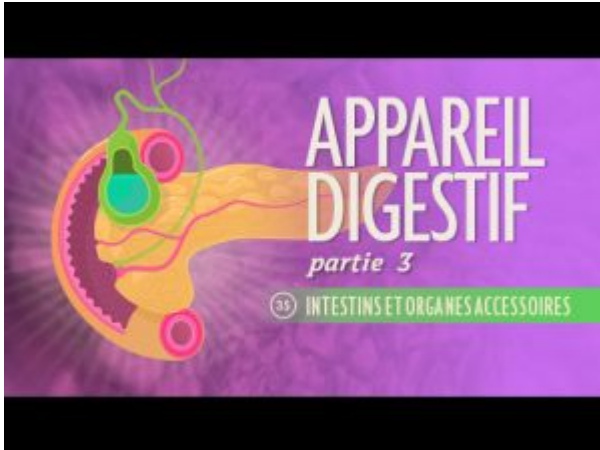Une étape de la digestion chimique se déroule dans la bouche. Une partie de l'absorption se produit dans la bouche et l'estomac (l'alcool ou l'aspirine p. ex.).

## Mécanismes de régulation

Des mécanismes de régulation neuronaux et endocriniens maintiennent dans la lumière intestinale les conditions

optimales à la digestion et à l'absorption. Ils stimulent l'activité digestive par une activité mécanique et chimique, et sont contrôlés à la fois de manière extrinsèque et intrinsèque.

Regardez la vidéo :



Un ou plusieurs éléments interactifs ont été exclus de cette version du texte. Vous pouvez les visualiser en ligne ici : <https://ecampusontario.pressbooks.pub/acquerirlesbasesdelaterminologimedical/?p=449#oembed-2>

Vidéo 15.2 [Digestive System, Part 3: Crash Course A&P #35](#) (Appareil digestif, partie 3 : cours accéléré en anatomie et physiologie n° 35). © [CrashCourse](#), 2015.

## Termes médicaux difficiles à décomposer en radical et affixes

Un élément interactif ou multimédia a été exclu de cette version du texte. Vous pouvez y accéder en ligne à l'adresse suivante :

<https://ecampusontario.pressbooks.pub/medicalterminology/?p=261>.

## Abréviations couramment utilisées pour l'appareil digestif

Un élément interactif ou multimédia a été exclu de cette version du texte. Vous pouvez y accéder en ligne à l'adresse suivante :

<https://ecampusontario.pressbooks.pub/medicalterminology/?p=261>.

## Maladies et troubles de l'appareil digestif

### Reflux gastro-œsophagien

Ce trouble est en grande partie causé par l'acide gastrique qui remonte de l'estomac vers l'œsophage. Les personnes atteintes ressentent souvent une sensation de brûlure irradiante près de la partie supérieure de l'estomac (Mayo Clinic, 2020). Pour en savoir plus, consultez la [page de la Mayo Clinic sur le reflux gastro-œsophagien \(RGO\)](#).

### Cholécystite

Ce trouble est également appelé inflammation de la vésicule biliaire. La formation de calculs biliaires peut bloquer la libération de la bile, ce qui entraîne une réaction inflammatoire. L'ablation chirurgicale (cholécystectomie) ou le broyage des calculs au laser (lithotritie) sont souvent les options thérapeutiques choisies (« Cholécystite », 2019). Pour en savoir plus, visitez la [page de Radiology Info sur la cholécystite](#).

### Cirrhose

La cirrhose est un trouble qui entraîne une cicatrisation du foie. Une cirrhose avancée peut être mortelle et elle est généralement irréversible. Elle est causée par différentes formes de maladies du foie et par l'alcoolisme chronique (Mayo Clinic, 2018).

Les signes et symptômes de la cirrhose apparaissent surtout lorsque les dommages au foie sont importants. Ils comprennent entre autres :

- de la fatigue
- des ecchymoses ou des saignements fréquents
- la perte d'appétit
- des nausées
- des œdèmes
- la perte de poids



- des démangeaisons
- une jaunisse
- l'ascite (Mayo Clinic, 2018)

Pour en savoir plus, visitez la [page de la Mayo Clinic sur la cirrhose](#).

## Cancer de l'œsophage

Le cancer de l'œsophage prend naissance n'importe où dans le tube œsophagien et serait causé entre autres par le tabac, l'alcool et le reflux acide chronique (Fondation canadienne de la santé digestive, 2020). Pour en savoir plus, visitez la [page de la FCSD sur le cancer de l'œsophage](#).

## Hépatite A, B et C

L'inflammation du foie est appelée hépatite. Elle peut être causée par plusieurs facteurs comme les virus, la consommation d'alcool, les toxines et les interactions médicamenteuses. Dans certains cas, elle peut également être due à une réaction auto-immune de l'organisme. Il existe cinq types d'hépatite virale : A, B, C, D et E (Booth, 2018). Pour en savoir plus, consultez l'[article d'Healthline sur l'hépatite](#).

## Maladie cœliaque (intolérance au gluten)

Les personnes atteintes de la maladie cœliaque ont une réaction de sensibilité immunitaire qui se produit dans l'intestin grêle lorsqu'elles consomment du gluten. Cette maladie est héréditaire. La consommation quotidienne de gluten entraîne des lésions de l'intestin grêle. Une fois le diagnostic posé, les personnes concernées adoptent un régime sans gluten, ce qui est la meilleure approche pour prendre en charge la maladie (Celiac Disease Foundation, s. d.). Pour en savoir plus, lisez l'[article de la Celiac Disease Foundation : What is Celiac Disease?](#).

## Maladie de Crohn et colite ulcéreuse

La maladie de Crohn et la colite ulcéreuse sont des maladies inflammatoires chroniques de l'intestin (MICI) caractérisées par une inflammation d'une ou plusieurs parties du tube digestif. La maladie de Crohn se manifeste n'importe où dans le tube digestif, de la bouche à l'anus, quoiqu'elle se manifeste le plus souvent dans l'intestin grêle. Elle cause souvent une malabsorption des nutriments. La colite ulcéreuse est caractérisée par une inflammation localisée et des ulcères dans le côlon (Crohn et Colite Canada, 2019). Pour en savoir plus, visitez la [page de Crohn et Colite Canada sur la maladie de Crohn et la colite ulcéreuse](#).

## Cancer colorectal

Il se développe dans la partie du tube digestif située au niveau du côlon et est surtout fréquent chez les adultes. Le cancer colorectal est généralement diagnostiqué par une coloscopie (Fondation canadienne de la santé digestive, 2020a). Pour en savoir plus, visitez la [page de la FCSD sur le cancer colorectal](#).

## Hernie

Une hernie se manifeste lorsqu'un organe ou un tissu adipeux se faufile à travers une zone de faiblesse dans un muscle ou un tissu conjonctif. Une hernie hiatale affecte la partie supérieure de l'estomac.

## Syndrome du côlon irritable

Le syndrome du côlon irritable (SCI) est un trouble courant qui affecte le gros intestin. Il est souvent caractérisé par des douleurs abdominales, car les tissus nerveux sensibles du côlon réagissent aux mouvements des aliments et des déchets dans le tube digestif. De plus, les personnes atteintes souffrent souvent de gaz et de ballonnements. Les modifications du régime alimentaire et du mode de vie contribuent souvent à la prise en charge de la maladie (Fondation canadienne de la santé digestive, 2020b). Pour en savoir plus, visitez la [page de la FCSD sur le SCI](#).

## Polype

Un polype est une petite excroissance de tissu qui dépasse de la paroi intestinale. Certains cancers de l'intestin étaient d'abord un polype. Ils sont généralement fréquents chez les personnes de plus de 50 ans. Les polypes se manifestent d'abord sous la forme d'un petit groupe de cellules dans le côlon. La plupart des polypes ne sont pas cancéreux, mais certains peuvent le devenir (Mayo Clinic, 2019). Pour en savoir plus, visitez la [page de la Mayo Clinic sur les polypes](#).

## Termes médicaux en contexte

Un élément interactif ou multimédia a été exclu de cette version du texte. Vous pouvez y accéder en ligne à l'adresse suivante :

<https://ecampusontario.pressbooks.pub/medicalterminology/?p=261>.

Un élément interactif ou multimédia a été exclu de cette version du texte. Vous pouvez y accéder en ligne à l'adresse suivante :

<https://ecampusontario.pressbooks.pub/medicalterminology/?p=261>.

## Spécialités médicales et interventions associées à l'appareil digestif

### Gastroentérologie

Spécialité axée sur le diagnostic et le traitement des maladies de l'appareil digestif, la gastroentérologie est une branche de la médecine interne. Les spécialistes de la discipline sont des gastroentérologues (Association médicale canadienne, 2018). Pour en savoir plus, consultez le [document \(PDF\) de l'Association médicale canadienne sur la gastroentérologie](#).

### Interventions

#### Transit œso-gastro-duodéal

Il s'agit d'une intervention diagnostique impliquant l'introduction d'un produit de contraste appelé baryum, par ingestion ou par lavement. Ainsi, les radiographies des structures de l'appareil gastro-intestinal supérieur et inférieur peuvent être réalisées (Johns Hopkins Medicine, 2020). Pour en savoir plus, consultez la [page de Johns Hopkins Medicine sur la radiographie barytée](#).

#### Test de recherche de sang occulte dans les selles

Il s'agit d'un test permettant de vérifier la présence de sang dans un échantillon de matières fécales. Le patient dispose d'un papier imperméable sur lequel placer l'échantillon, qui est analysé au microscope pour détecter du sang. Le sang peut être un indicateur d'une croissance anormale dans les intestins (Johns Hopkins Medicine, 2020a).

#### Culture de selles

Il s'agit d'un prélèvement d'un petit échantillon de selles qui est analysé pour détecter une croissance bactérienne anormale au moyen d'une culture (Johns Hopkins Medicine, 2020a).

# Endoscopie digestive haute

Une endoscopie digestive haute (EDH) est un examen du tractus gastro-intestinal supérieur (œsophage, estomac, duodénum) au moyen d'un instrument spécial appelé endoscope. Le médecin examine les tissus et procède à une biopsie s'il y a lieu (Johns Hopkins Medicine, 2020a.)

## Vocabulaire de l'appareil digestif

### **Ampoule**

Dilatation en forme de sac d'un canal ou d'un conduit.

### **Bicarbonate**

Sous-produit du métabolisme.

### **Glucides**

Sucres, amidons et fibres dans les fruits, les céréales, les légumes et les produits laitiers.

### **Convexe**

Recourbé vers l'extérieur.

### **Distal**

Loin de l'axe médian du corps ou du point d'attache.

### **Émulsification**

Décomposition des lipides en cellules sanguines plus petites qui favorisent l'activité des enzymes et la digestion des aliments.

### **Exocrine**

Sécrété à l'extérieur, directement ou par un conduit.

### **Fundus**

Partie d'un organe creux.

### **Hiatal**

Qui se rapporte à une petite ouverture (hiatus) dans le diaphragme par laquelle passe l'œsophage.

### **Hile**

Région concave où les vaisseaux sanguins, les vaisseaux lymphatiques et les nerfs pénètrent également dans les poumons.

### **Lèvres**

Les deux parties charnues de la bouche.

### **Vaisseaux chylifères**

Vaisseaux lymphatiques de l'intestin grêle qui absorbent les lipides digérés.

### **Tonsille linguale**

Ensemble de tissus lymphatiques situés dans la lamina propria de la racine de la langue.

### **Lymphoïde**

Qui a l'apparence de la lymphe ou de tissus lymphatiques.

### **Malabsorption**

Problèmes d'absorption des nutriments.

### **Maldigestion**

Défaut de transformation des aliments.

### **Cavité nasale**

L'intérieur du nez.

### **Neurosensoriel**

Qui concerne les nerfs afférents.

**Omentum**

Le tissu adipeux qui s'étend sur l'abdomen et qui joue un rôle dans la réponse immunitaire et la croissance de certains cancers.

**Tonsille palatine**

Deux amas de tissus mous situés à l'arrière de la gorge (pharynx).

**Proximal**

Proche de l'axe médian du corps ou du point d'attache.

**Sphincter pylorique**

Bande de muscle lisse à la jonction du pylore de l'estomac et du duodénum de l'intestin grêle.

**Quadrilatère**

Forme carrée ou rectangulaire.

**Épithélium pavimenteux stratifié**

Couches de cellules superposées sur une membrane basale.

## Mettez vos connaissances à l'épreuve!

Un élément interactif ou multimédia a été exclu de cette version du texte. Vous pouvez y accéder en ligne à l'adresse suivante :

<https://ecampusontario.pressbooks.pub/medicalterminology/?p=261>.

## Références

Booth, S. (2018, 13 août). *Everything you need to know about hepatitis A, B, C, D, E*. Healthline. [www.healthline.com/health-news/everything-you-need-to-know-about-hepatitis#1](http://www.healthline.com/health-news/everything-you-need-to-know-about-hepatitis#1)

Association médicale canadienne. (2018, août). *Gastroentérologie*. Profils des spécialités de l'AMC. [www.cma.ca/sites/default/files/2019-01/gastronenterology-fr.pdf](http://www.cma.ca/sites/default/files/2019-01/gastronenterology-fr.pdf)

Fondation canadienne de la santé digestive. (2020). *Cancer de l'œsophage*. [cdhf.ca/fr/digestive-conditions/esophageal-cancer/](http://cdhf.ca/fr/digestive-conditions/esophageal-cancer/)

Fondation canadienne de la santé digestive. (2020a). *Cancer du côlon*. [cdhf.ca/fr/digestive-conditions/colon-cancer/](http://cdhf.ca/fr/digestive-conditions/colon-cancer/)

Fondation canadienne de la santé digestive. (2020b). *Syndrome du côlon irritable*. [cdhf.ca/fr/digestive-conditions/irritable-bowel-syndrome-ibs/](http://cdhf.ca/fr/digestive-conditions/irritable-bowel-syndrome-ibs/)

Celiac Disease Foundation. (s. d.). *What is celiac disease?* [celiac.org](http://celiac.org)

« Cholécystite ». (2019, 15 janvier). Radiologyinfo.org. [www.radiologyinfo.org/en/info.cfm?pg=cholecystitis](http://www.radiologyinfo.org/en/info.cfm?pg=cholecystitis)

Crohn et Colite Canada. (s. d.). *Quelles sont ces maladies?* [crohnetcolite.ca/A-propos-de-ces-maladies/Que-sont-ces-maladies](http://crohnetcolite.ca/A-propos-de-ces-maladies/Que-sont-ces-maladies)

Johns Hopkins Medicine. (2020). *Barium x-rays (upper and lower GI)*. [www.hopkinsmedicine.org/health/conditions-and-diseases/barium-xrays-upper-and-lower-gi](http://www.hopkinsmedicine.org/health/conditions-and-diseases/barium-xrays-upper-and-lower-gi)

Johns Hopkins Medicine. (2020a). *Digestive diagnostic procedures*. [www.hopkinsmedicine.org/health/treatment-tests-and-therapies/digestive-diagnostic-procedures](http://www.hopkinsmedicine.org/health/treatment-tests-and-therapies/digestive-diagnostic-procedures)

Mayo Clinic. (2020, 22 mai). *Reflux gastro-œsophagien*. Mayo Clinic. [www.mayoclinic.org/diseases-conditions/gerd/symptoms-causes/syc-20361940](http://www.mayoclinic.org/diseases-conditions/gerd/symptoms-causes/syc-20361940)

Mayo Clinic. (2018, 7 décembre). *Cirrhose*. Mayo Clinic. [www.mayoclinic.org/diseases-conditions/cirrhosis/symptoms-causes/syc-20351487](http://www.mayoclinic.org/diseases-conditions/cirrhosis/symptoms-causes/syc-20351487)

Mayo Clinic. (2019, 19 octobre). *Polype colorectal*. Mayo Clinic. [www.mayoclinic.org/diseases-conditions/colon-polyyps/symptoms-causes/syc-20352875](http://www.mayoclinic.org/diseases-conditions/colon-polyyps/symptoms-causes/syc-20352875)

## Description des images

**Description de la figure 15.1 :** L'illustration montre l'appareil digestif de l'humain et les principaux organes nommés. Les étiquettes identifient les structures suivantes (dans le sens horaire, à partir du haut) : glandes salivaires : glande parotide, glande sublinguale, glande submandibulaire; pharynx, estomac, rate, pancréas, gros intestin : côlon transverse, côlon ascendant, côlon descendant, cæcum, côlon sigmoïde, appendice, rectum, canal anal, anus; intestin grêle : duodénum, jéjunum, iléon; vésicule biliaire, foie, œsophage, langue, bouche. [\[Retour à la figure 15.1\]](#)

**Description de la figure 15.2 :** L'illustration montre une vue antérieure de la structure de la bouche. Les dents, les lèvres, la langue, les gencives et d'autres parties sont identifiées. Les étiquettes identifient les structures suivantes (dans le sens horaire, en partant du haut) : lèvre supérieure, frein de la lèvre supérieure, gencives, arc palatoglosse, gosier, arc palatopharyngien, tonsille palatine, langue, frein de la langue, canal d'ouverture de la glande submandibulaire, gencives, frein de la lèvre inférieure, lèvre inférieure, vestibule oral, incisives, canine, prémolaires, molaires, joue, uvule palatine, palais mou, palais dur. [\[Retour à la figure 15.2\]](#)

**Description de la figure 15.3 :** L'illustration montre les parties de la langue et des papilles linguales. Les étiquettes identifient les structures suivantes (en partant du haut) : épiglotte, arc palatopharyngien, tonsille palatine, tonsille linguale, arc palatoglosse, sillon terminal, papilles foliées, papilles calciformes, dos de la langue, papilles fongiformes, papilles filiformes. [\[Retour à la figure 15.3\]](#)

**Description de la figure 15.4 :** L'illustration montre l'œsophage, qui descend de la bouche à l'estomac. Les sphincters supérieur et inférieur de l'œsophage sont identifiés. Les étiquettes identifient les structures suivantes (en partant du haut) : sphincter supérieur de l'œsophage, trachée, œsophage, sphincter inférieur de l'œsophage, estomac. [\[Retour à la figure 15.4\]](#)

**Description de la figure 15.5 :** L'illustration montre une coupe transversale de l'estomac et les principales parties : le cardia, le fundus, le corps et le pylore sont identifiés. Les étiquettes identifient les structures suivantes (à partir du haut de l'estomac) : œsophage, musculature externe (couche longitudinale, couche circulaire, couche oblique), cardia, fundus, séreuse, petite et grande courbure, lumière, rides de la muqueuse, antrum pylorique, canal pylorique, valve du muscle sphincter pylorique au niveau du pylore, duodénum. [\[Retour à la figure 15.5\]](#)

**Description de la figure 15.6 :** L'illustration montre l'intestin grêle et ses différentes parties. Les étiquettes identifient les structures suivantes (en partant du haut de l'intestin grêle) : duodénum, jéjunum, iléon, gros intestin, rectum. [\[Retour à la figure 15.6\]](#)

Description de la figure 15.7 : L'illustration montre le gros intestin et ses principales parties. Les étiquettes identifient les structures suivantes (à partir du début du gros intestin) : appendice vermiforme, cæcum, iléon, côlon ascendant, côlon transverse, angle colique droit (hépatique), angle colique gauche (splénique), côlon descendant, côlon sigmoïde, rectum, canal anal. [\[Retour à la figure 15.7\]](#)

**Description de la figure 15.8 :** L'illustration montre les organes accessoires de l'appareil digestif. Le foie, la rate, le pancréas, la vésicule biliaire et les principales parties sont identifiés. Les étiquettes identifient les structures suivantes : foie (lobe droit, lobe carré, lobe gauche, lobe caudé), rate, pancréas, conduit pancréatique, vésicule biliaire, conduit

hépatique droit, conduit cystique, conduit hépatique commun, canal cholédoque, conduit hépatique gauche. [\[Retour à la figure 15.8\]](#)

**Description de la figure 15.9 :** L'illustration montre le pancréas et identifie ses principales parties (de gauche à droite) : conduit cholédoque, tête du pancréas, conduit pancréatique, lobules, queue du pancréas. Une vue agrandie d'une petite région du pancréas montre les cellules des îlots pancréatiques, les cellules acineuses, les cellules exocrines et le conduit pancréatique. [\[Retour à la figure 15.9\]](#)

**Description de la figure 15.10 :** L'illustration montre la vésicule biliaire et ses principales parties. Les étiquettes identifient les structures suivantes (en commençant par la vésicule biliaire) : corps, fundus, col, conduit cystique, conduit hépatique commun, conduit cholédoque, conduits hépatiques gauche et droit, foie. [\[Retour à la figure 15.10\]](#)

**Description de la figure 15.11 :** L'illustration montre le péristaltisme faisant avancer la nourriture. À gauche, le bol alimentaire se trouve vers le haut de l'œsophage et les flèches pointant vers le bas indiquent la direction du mouvement de l'onde péristaltique. Au centre, le bol alimentaire et le mouvement de l'onde sont proches du centre de l'œsophage et à droite, ils sont proches de l'extrémité inférieure de l'œsophage. [\[Retour à la figure 15.11\]](#)

**Description de la figure 15.12 :** L'illustration montre les différents processus digestifs. Elle montre également le passage des aliments, de la bouche aux principaux organes. Les boîtes de texte identifient les différents processus digestifs : absorption (acheminement des nutriments et de l'eau vers les vaisseaux sanguins et lymphatiques [intestin grêle], acheminement de l'eau vers les vaisseaux sanguins [gros intestin]), propulsion (déglutition [oropharynx], péristaltisme [œsophage, estomac, intestin grêle, gros intestin]), digestion chimique, digestion mécanique (mastication [bouche], brassage [estomac], segmentation [intestin grêle]). Les parties du tube digestif sont aussi identifiées : ingestion d'aliments, pharynx, œsophage, estomac, intestin grêle, gros intestin, fèces, anus, défécation. [\[Retour à la figure 15.12\]](#)

Sauf indication contraire, le chapitre présente du contenu adapté du manuel [Anatomy and Physiology](#) (sur [OpenStax](#)), de Betts et coll. et est utilisé sous [licence internationale CC BY 4.0](#). Téléchargez ou consultez gratuitement le manuel à l'adresse <https://openstax.org/books/anatomy-and-physiology/pages/1-introduction>.



# 16. Squelette

## *Objectifs d'apprentissage*

- Connaître l'anatomie du squelette.
- Décrire les principales fonctions du squelette.
- Bien orthographier les termes médicaux du squelette et utiliser les bonnes abréviations.
- Explorer les maladies, les troubles et les interventions couramment associés au squelette.
- Nommer les spécialités médicales associées au squelette.

## **Affixes et radicaux du squelette**

Cliquez sur les préfixes, les radicaux et les suffixes pour afficher une liste de composantes de termes à mémoriser pour l'appareil locomoteur.

Un élément interactif ou multimédia a été exclu de cette version du texte. Vous pouvez y accéder en ligne à l'adresse suivante :

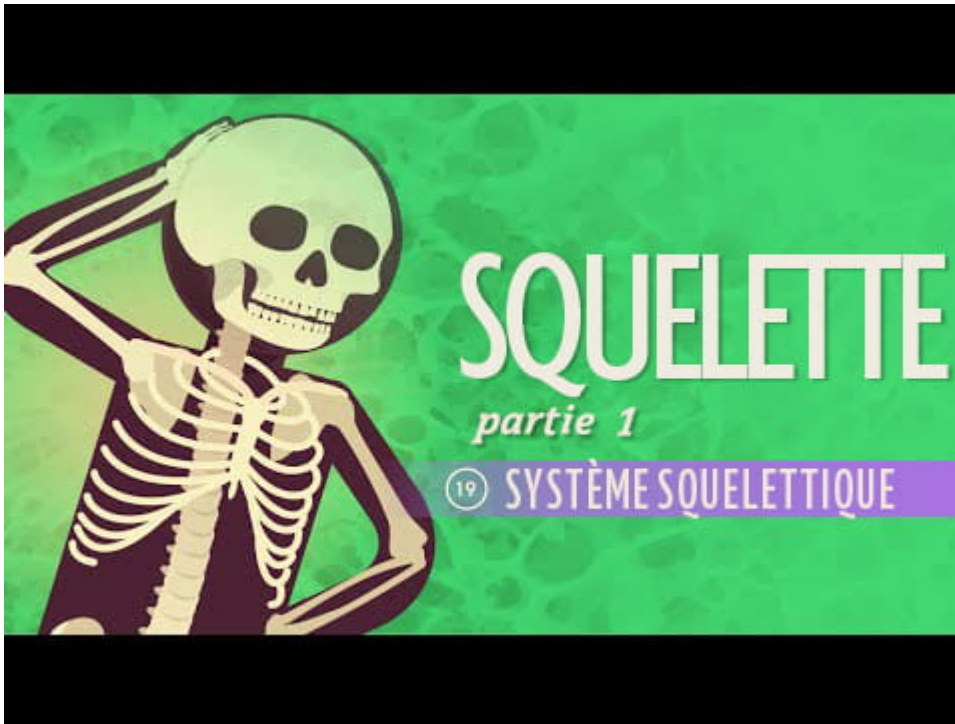<https://ecampusontario.pressbooks.pub/medicalterminology/?p=265>

## **Introduction au squelette**

Le squelette est la charpente du corps humain. Il est composé d'os, de cartilages et de ligaments. Les os remplissent chacun une fonction précise et varient en taille, en forme et en solidité. Ils forment une structure qui soutient le corps et peuvent donc changer d'épaisseur lorsqu'on prend ou perd du poids. Le squelette remplit plusieurs fonctions essentielles :

- Soutenir le corps.
- Assurer le mouvement.
- Protéger les organes internes.
- Produire des cellules sanguines.
- Stocker et libérer les minéraux et le gras.

Regardez la vidéo :



Un ou plusieurs éléments interactifs ont été exclus de cette version du texte. Vous pouvez les visualiser en ligne ici :  
<https://ecampusontario.pressbooks.pub/acquerirlesbasesdelaterminologimedicale/?p=464#oembed-1>

Vidéo 16.1. [The Skeletal System: Crash Course A&P #19](#) (Squelette : cours accéléré en anatomie et physiologie no 19) [Vidéo en ligne]. © [CrashCourse](#), 2015.

Termes médicaux relatifs au squelette

Un élément interactif ou multimédia a été exclu de cette version du texte. Vous pouvez y accéder en ligne à l'adresse suivante :

<https://ecampusontario.pressbooks.pub/medicalterminology/?p=265>

## Anatomie (structures) du squelette

Le squelette comprend les os, les cartilages et les ligaments qui soutiennent le corps et forment la charpente et les structures. Le **squelette** est l'ensemble des os du corps. Un squelette humain adulte compte 206 os. Les personnes plus jeunes ont beaucoup plus d'os, mais certains fusionnent en os adulte pendant l'enfance et l'adolescence. Le squelette est une structure interne rigide capable de supporter le poids du corps par rapport à la force de gravité. De plus, il permet aux muscles de produire des mouvements.

En plus d'assurer le soutien et les mouvements du corps, le squelette remplit d'autres fonctions. En effet, il protège les organes internes comme le cerveau, la moelle spinale, le cœur, les poumons et les organes pelviens. De plus, il agit comme principal espace d'entreposage de minéraux importants comme le calcium et le phosphate. La moelle osseuse se trouve à l'intérieur des os. Elle emmagasine les gras et abrite les tissus qui produisent les cellules sanguines.

On distingue deux groupes : le squelette **axial** et le squelette **appendiculaire**.

### Le squelette axial

Le **squelette axial** comprend tous les os situés le long de l'axe vertical du corps. Il regroupe tous les os de la tête, du cou, du thorax et du dos (voir la [figure 16.1](#)). Il protège le cerveau, la moelle spinale, le cœur et les poumons. Il est également le point d'attache des muscles qui font bouger la tête, le cou et le dos, ainsi que des muscles qui agissent sur les articulations de l'épaule et de la hanche.

Le squelette axial de l'adulte se compose de 80 os, dont le **crâne**, la **colonne vertébrale** et la **cage thoracique**. Quant au crâne, il compte 22 os. Sept autres os sont également situés au niveau de la tête, dont l'**os hyoïde** et les **osselets de l'ouïe** (trois petits os situés dans l'oreille moyenne). La colonne vertébrale comprend 24 os, les **vertèbres**, en plus du **sacrum** et du **coccyx**. La cage thoracique est composée de 24 **côtes** et du **sternum**, os plat situé à l'avant de la poitrine.

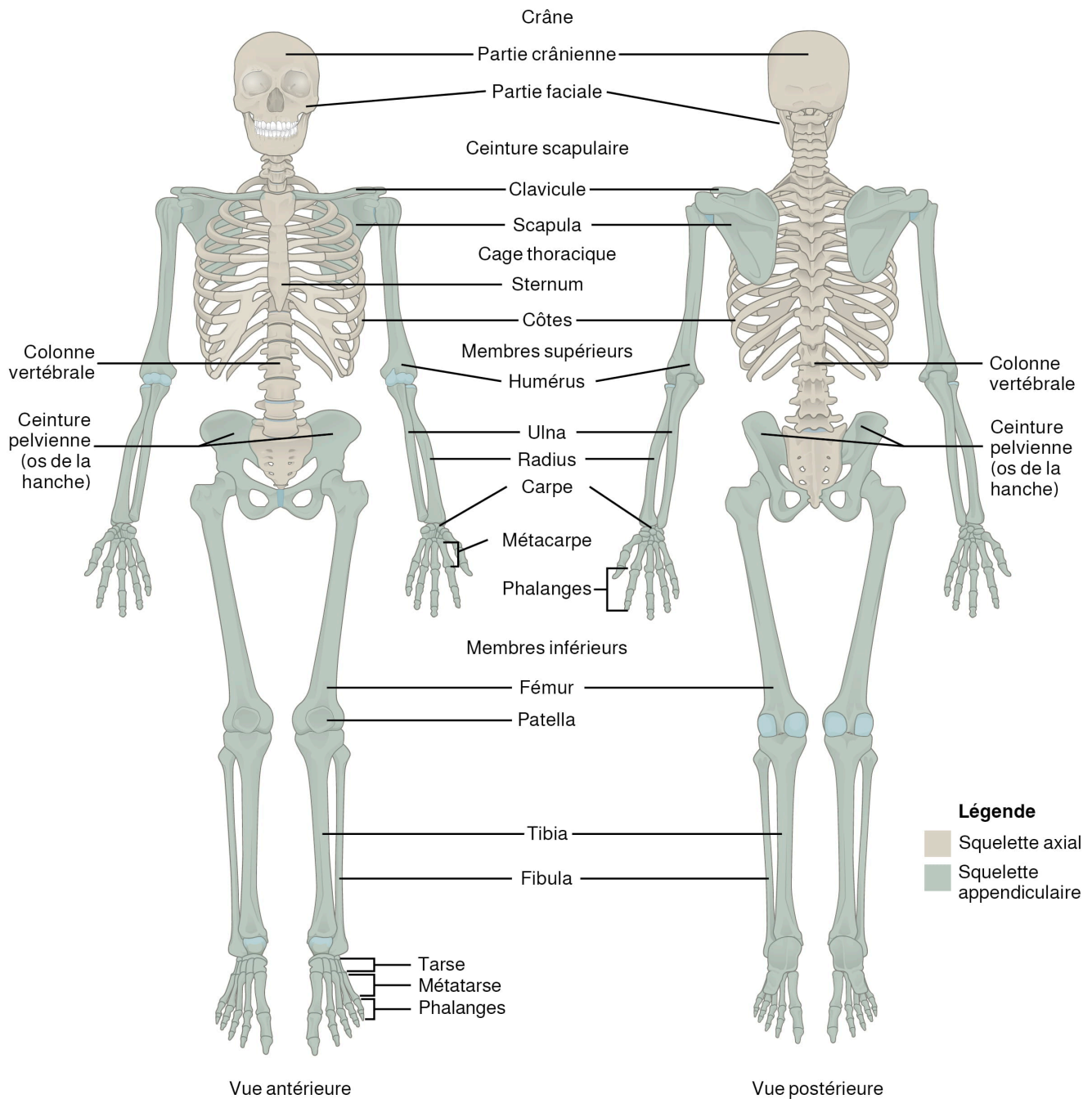


Figure 16.1 *Squelette axial et appendiculaire. Le squelette axial soutient la tête, le cou, le dos et le thorax; il forme l'axe vertical du corps. Il comprend le crâne, la colonne vertébrale (y compris le sacrum et le coccyx) et la cage thoracique, formée par les côtes et le sternum. Le squelette appendiculaire est constitué des os des membres supérieurs et inférieurs. D'après Betts et coll., 2013. Sous licence [CC BY 4.0](https://creativecommons.org/licenses/by/4.0/). [Description de l'image]*

*Le saviez-vous?*

Le squelette axial compte 80 os, dont ceux du crâne (et de la face), de la colonne vertébrale et de la cage thoracique. Le **crâne** soutient le visage et protège le cerveau. Il se subdivise en os crâniens et faciaux.

### *Les os du crâne*

- **Os frontal** – Os qui forme le front.
- **Os pariétal** – Os des parties supérieures et latérales du crâne.
- **Os occipital** – Os de la partie postérieure et inférieure du crâne.
- **Os temporal** – Os des parties inférieures et latérales du crâne.
- **Os sphénoïde** – La « clé de voûte » qui forme une partie de la base du crâne et des orbites.
- **Ethmoïde** – Os qui forme une partie du nez, de l'orbite et de la base du crâne.
- **Osselets de l'ouïe** – Les petits os de l'oreille moyenne.
- **Méat acoustique externe** – canal de l'oreille et de l'os temporal.

### *Les os de la face*

- **Malaire** – pommettes.
- **Os maxillaire** – mâchoire supérieure et palais dur.
- **Palatin** – parois latérales du nez.
- **Os lacrymal** – parois des orbites.
- **Méat nasal inférieur** – paroi latérale inférieure de la cavité nasale
- **Vomer** – pièce osseuse séparant les deux cavités nasales.
- **Mandibule** – os de la mâchoire inférieure (le seul os mobile de la tête).
- **Os hyoïde** – os situé entre la mandibule et le larynx. Il ne s'attache à aucun autre os.

### *Les os de la colonne vertébrale*

La colonne vertébrale est également appelée colonne rachidienne ou rachis (voir la [figure 16.2.](#)). Elle est formée de vertèbres, chacune séparée par un **disque intervertébral** sur lequel elles s'attachent. Tige osseuse flexible, elle soutient la tête, le cou et le corps et leur permet de bouger. Elle protège également la moelle spinale, qui s'étend le long du dos et passe par les ouvertures des vertèbres.

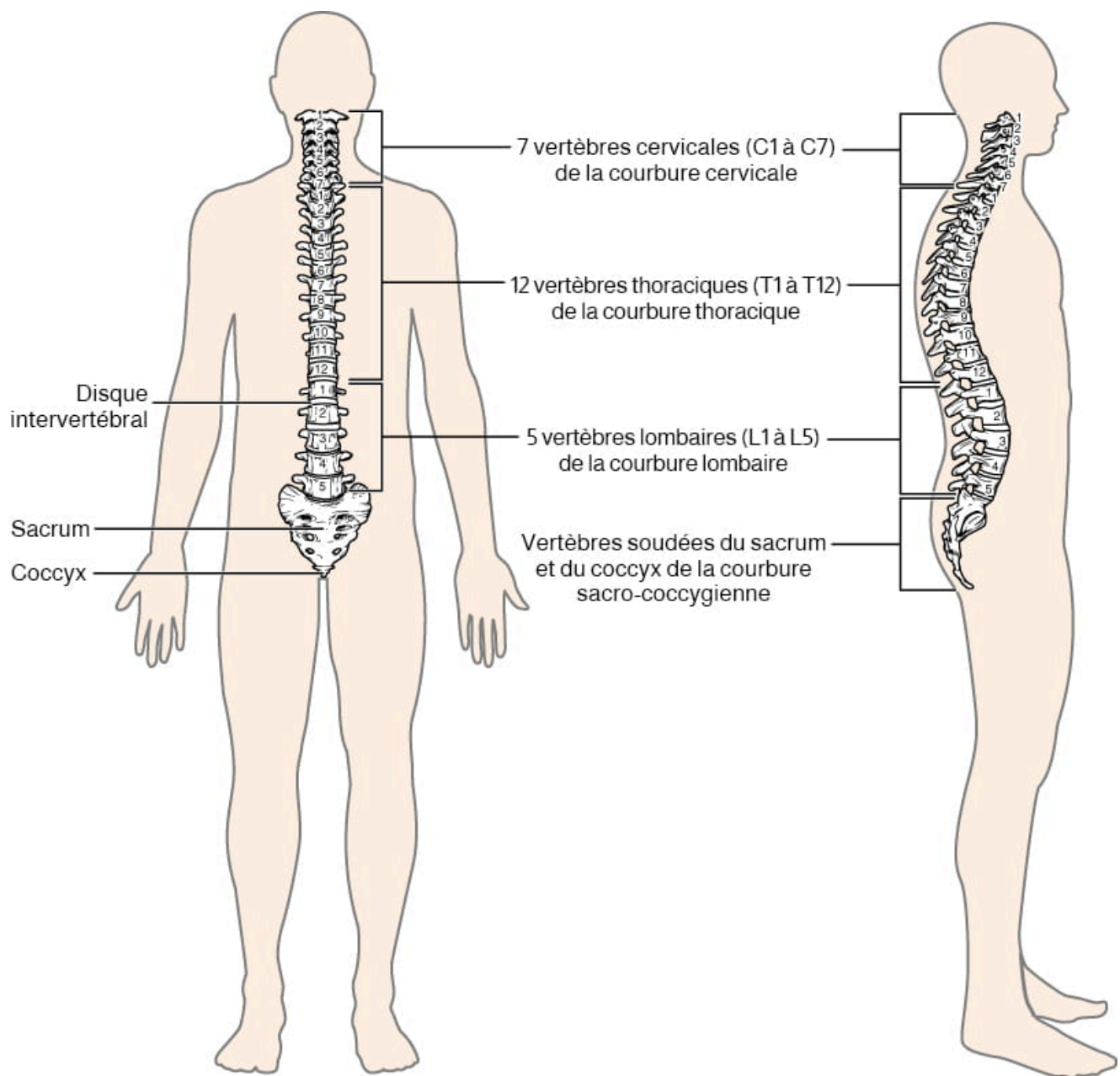


Figure 16.2 Colonne vertébrale. La colonne vertébrale d'un adulte est formée de 24 vertèbres, du sacrum et du coccyx. On dénombre trois types de vertèbres : cervicale (C1 à C7), thoracique (T1 à T12) et lombaire (L1 à L5). La colonne vertébrale est courbée et présente deux courbures primaires (thoracique et sacrococcygien) et deux courbures secondaires (cervicale et lombaire). D'après Betts et coll., 2013. Sous licence [CC BY 4.0](https://creativecommons.org/licenses/by/4.0/). [\[Description de l'image\]](#)

### Types de vertèbres

- **Cervicale** – C1 à C7 : les 7 vertèbres de la région du cou.
- **Thoracique** – T1 à T12 : les 12 vertèbres qui forment une courbature orientée vers l'extérieur.
- **Lombaire** – L1 à L5 : les 5 vertèbres qui forment une courbature orientée vers l'intérieur.
- **Sacrum** – Structure osseuse de forme triangulaire à la base de la colonne vertébrale.
- **Coccyx** – Petit os situé à l'extrémité inférieure de la colonne vertébrale.

## Os de la cavité thoracique

La cage thoracique est l'ensemble du squelette du thorax (poitrine). Elle est formée de 24 côtes, des cartilages costaux et du sternum (voir la [figure 16.3](#)). Les côtes sont rattachées aux 12 vertèbres thoraciques. La cage thoracique protège le cœur et les poumons.

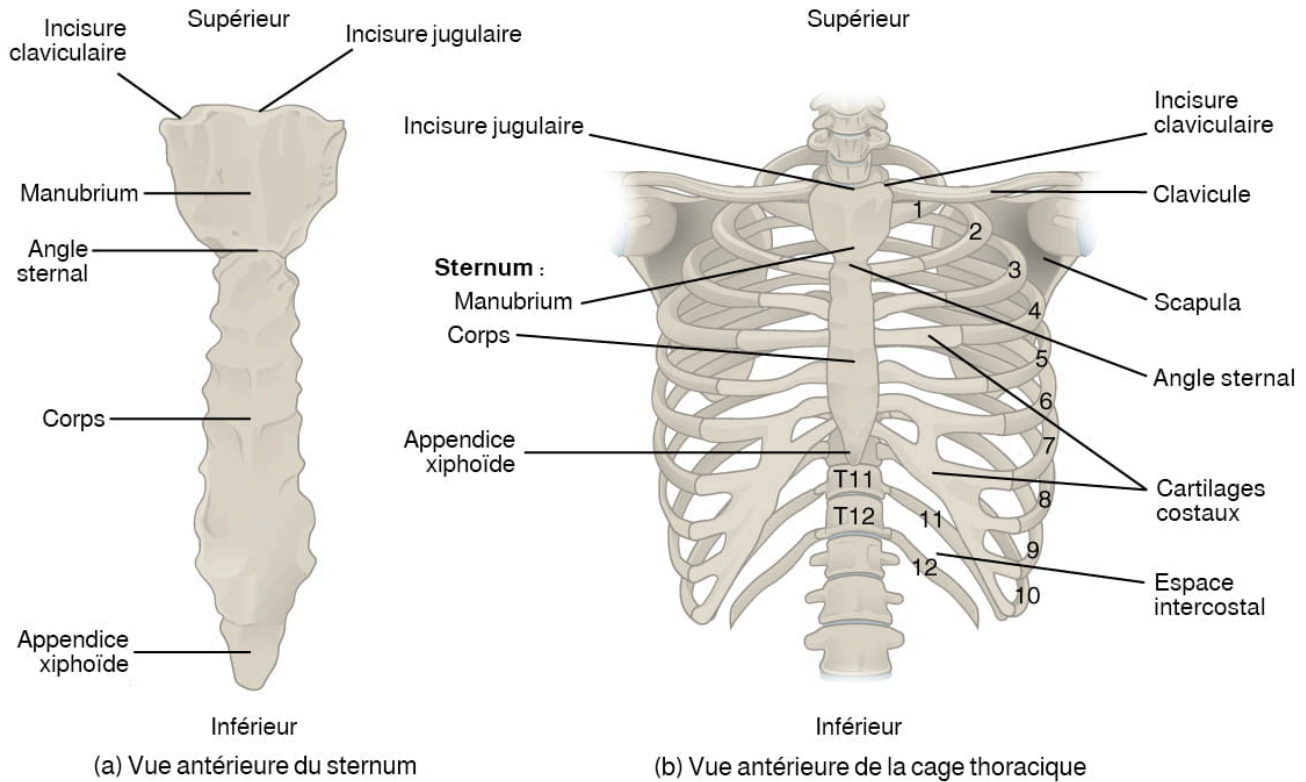


Figure 16.3 Cage thoracique. La cage thoracique est composée du (a) sternum et de (b) 12 paires de côtes et des cartilages costaux. Les côtes sont rattachées aux 12 vertèbres thoraciques. Le sternum est constitué du manubrium, du corps et de l'appendice xiphoïde. On distingue les vraies côtes (1 à 7) et les fausses côtes (8 à 12) dont les quatre dernières (11e et 12e paires) sont appelées côtes flottantes. D'après Betts et coll., 2013. Sous licence [CC BY 4.0](#). [\[Description de l'image\]](#)

## Les côtes

Le corps humain possède 12 paires de **côtes** :

- 7 paires de **vraies côtes** nommées ainsi, car elles sont fixées à l'avant du sternum.
- 3 paires de **fausses côtes** dont l'extrémité antérieure s'unit au cartilage qui relie le sternum.
- 2 paires de **côtes flottantes** dont l'extrémité antérieure n'est pas rattachée au sternum.

## Le sternum

Le **sternum** se compose de trois parties :

- Le **manubrium**, la partie supérieure.
- Le **corps**, la partie centrale.



- L'**appendice xiphoïde**, la portion inférieure composée de cartilages.

## *Vérification des connaissances*

Répondez aux questions suivantes :

- Quels termes médicaux désignent les os des mâchoires supérieures et inférieures?
- Quel est le terme médical désignant l'os de l'oreille interne?
- Combien d'os composent la région cervicale de la colonne vertébrale?

## Le squelette appendiculaire

Le **squelette appendiculaire** comprend tous les os des membres supérieurs et inférieurs en plus de ceux qui les relient au squelette axial. Chez l'adulte, il est composé de 126 os.

*Le saviez-vous?*

Le squelette appendiculaire est composé de 126 os situés dans les membres supérieurs et inférieurs, qui permettent de les rattacher au squelette. (Betts et coll., 2013)

### *Les os de la ceinture pectorale*

- **Scapula** – les omoplates.
- **Clavicule**. Elle relie la scapula au sternum.
- **Acromion** – apophyse qui forme la pointe osseuse de l'épaule.

### *Les membres supérieurs*

Les os des membres supérieurs sont situés dans les bras, les poignets et les mains.

Les os des bras

- **Humérus** – os du bras.
- **Radius** – os de l'avant-bras, du côté du pouce.
- **Ulna** – os de l'avant-bras, du côté de l'auriculaire.

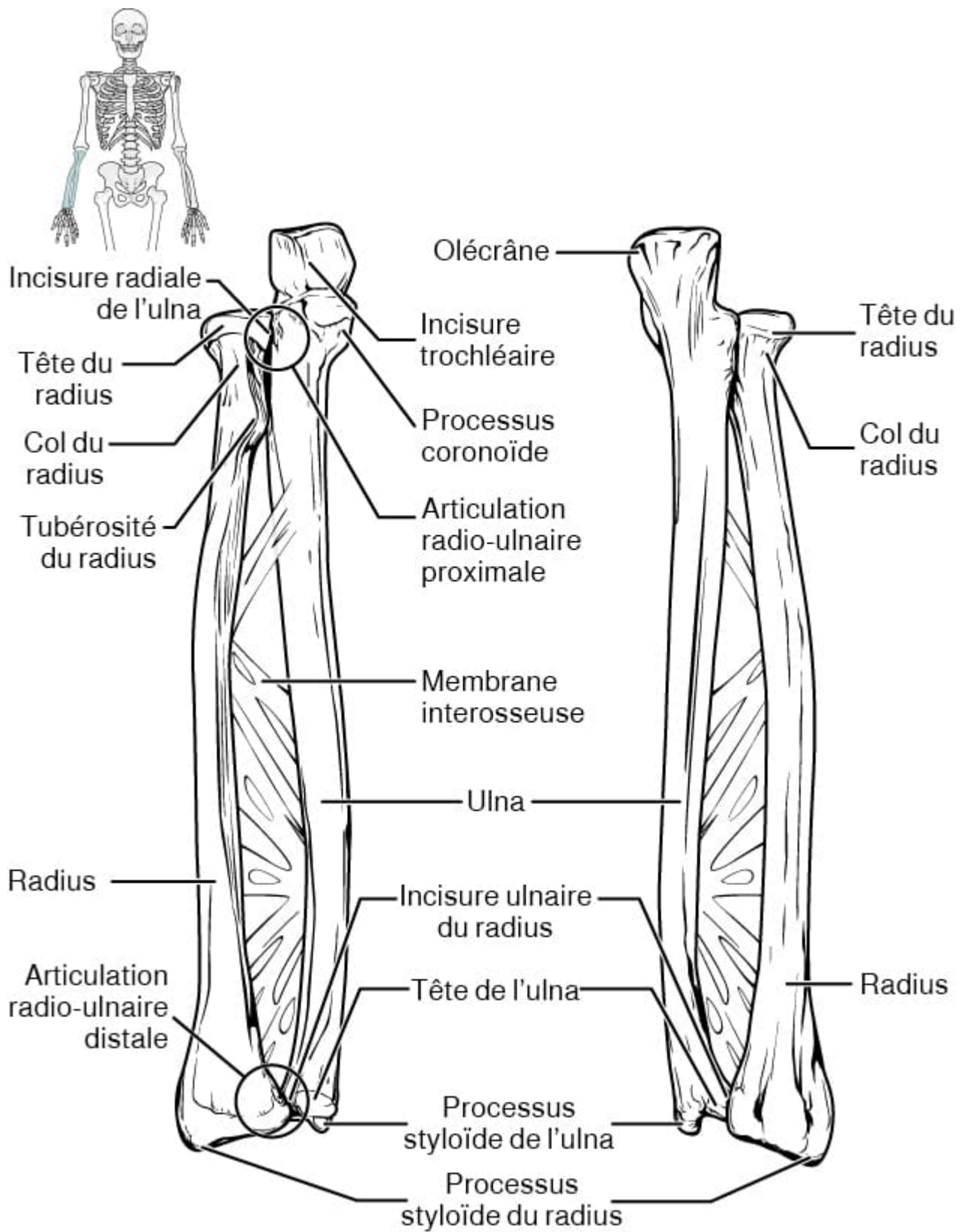


Figure 16.4 L'ulna et le radius. L'ulna se trouve sur le côté médial de l'avant-bras et le radius sur le côté latéral. Les deux os sont rattachés par une membrane interosseuse. D'après Betts et coll., 2013. Sous licence [CC BY 4.0](https://creativecommons.org/licenses/by/4.0/). [Description de l'image]

## Les os du poignet et de la main

- **Carpe** – les os du poignet.
- **Métacarpe** – les os de la paume.
- **Phalanges** – les os des doigts (et des orteils).

On distingue trois types de phalanges : distale, médiane et proximale. Notez que seuls le pouce et le gros orteil n'ont que deux phalanges : distale et proximale. Voir la figure 16.5. Chaque membre supérieur compte 30 os. Pouvez-vous les compter en les pointant du doigt?

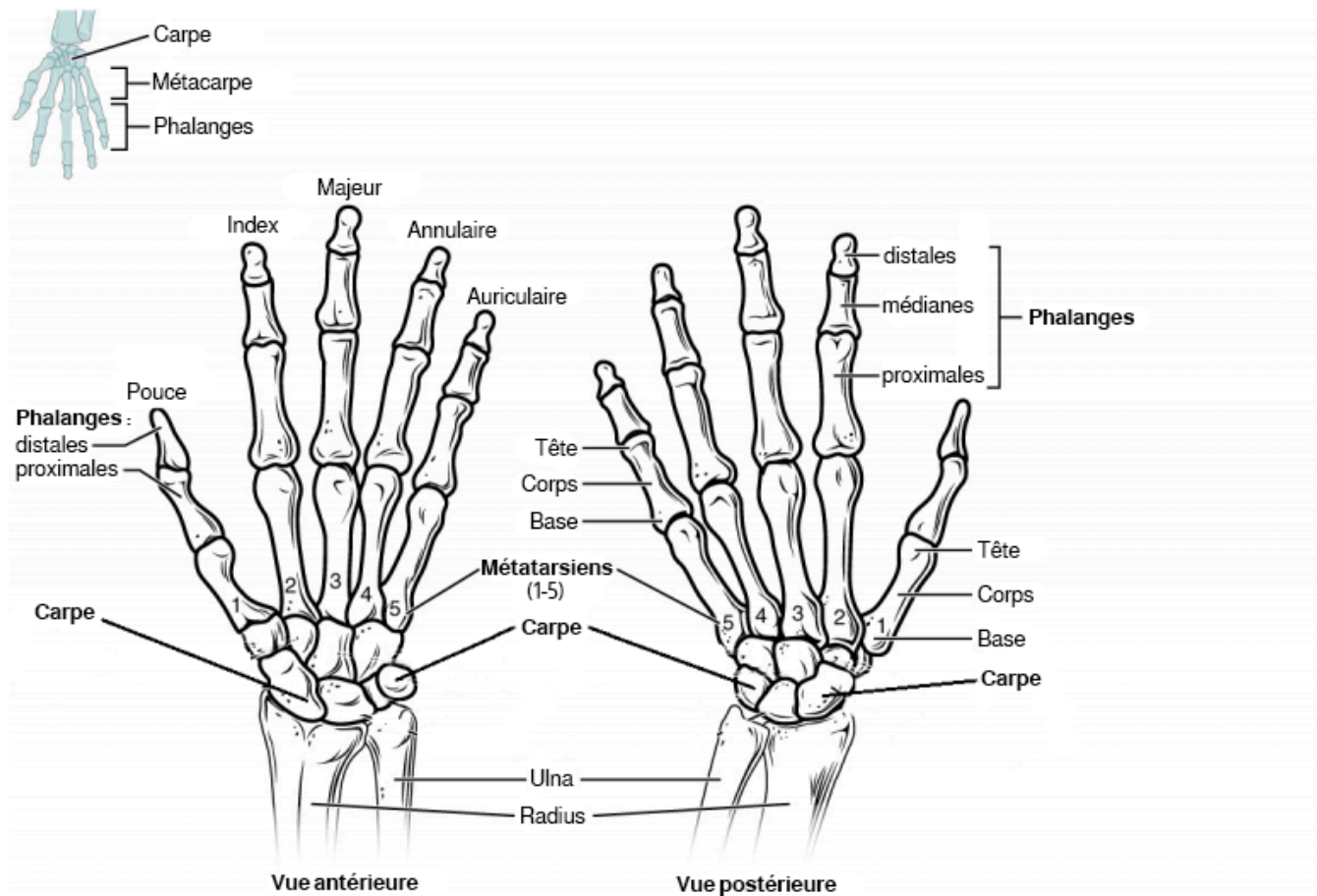


Figure 16.5 Les os de la main. D'après Betts et coll., 2013. Sous licence [CC BY 4.0](https://creativecommons.org/licenses/by/4.0/). [Description de l'image]

## Les os de la région pelvienne

Les os de la région pelvienne protègent les organes reproducteurs, urinaires et excréteurs.

- **Ceinture pelvienne** – os de la hanche ou os coxal. Résultat de la fusion de trois os durant l'adolescence.
- **Ilium** – segment supérieur de l'os de la hanche.
- **Ischium** – segment inférieur de la ceinture pelvienne.
- **Pubis** – partie antérieure de la ceinture pelvienne.
- **Pelvis** – ceinture osseuse formée des os coxaux, du sacrum et du coccyx.
- **Acetabulum** – grande cavité dans l'os coxal dans laquelle s'emboîte la tête du fémur.

L'os coxal de la femme est différent de celui de l'homme. Chez l'homme, il a une forme d'entonnoir mais à une forme plus élargie chez la femme pour soutenir le fœtus pendant la grossesse.

*Le saviez-vous?*

Le fémur est l'os le plus long et plus dur de l'humain. Il représente à peu près un quart de la taille du corps (Betts et coll., 2013).

### *Les os des membres inférieurs*

Les os des membres inférieurs sont dans les cuisses, les jambes et les pieds.

Les os de la cuisse et de la jambe

- **Fémur** – seul os de la cuisse, qui est d'ailleurs le plus long et le plus dur du corps humain.
- **Patella** – rotule.
- **Tibia** – Os médial de la jambe qui supporte la quasi-totalité du poids du corps.
- **Fibula** – le plus petit os de la jambe (voir la [figure 16.6](#))

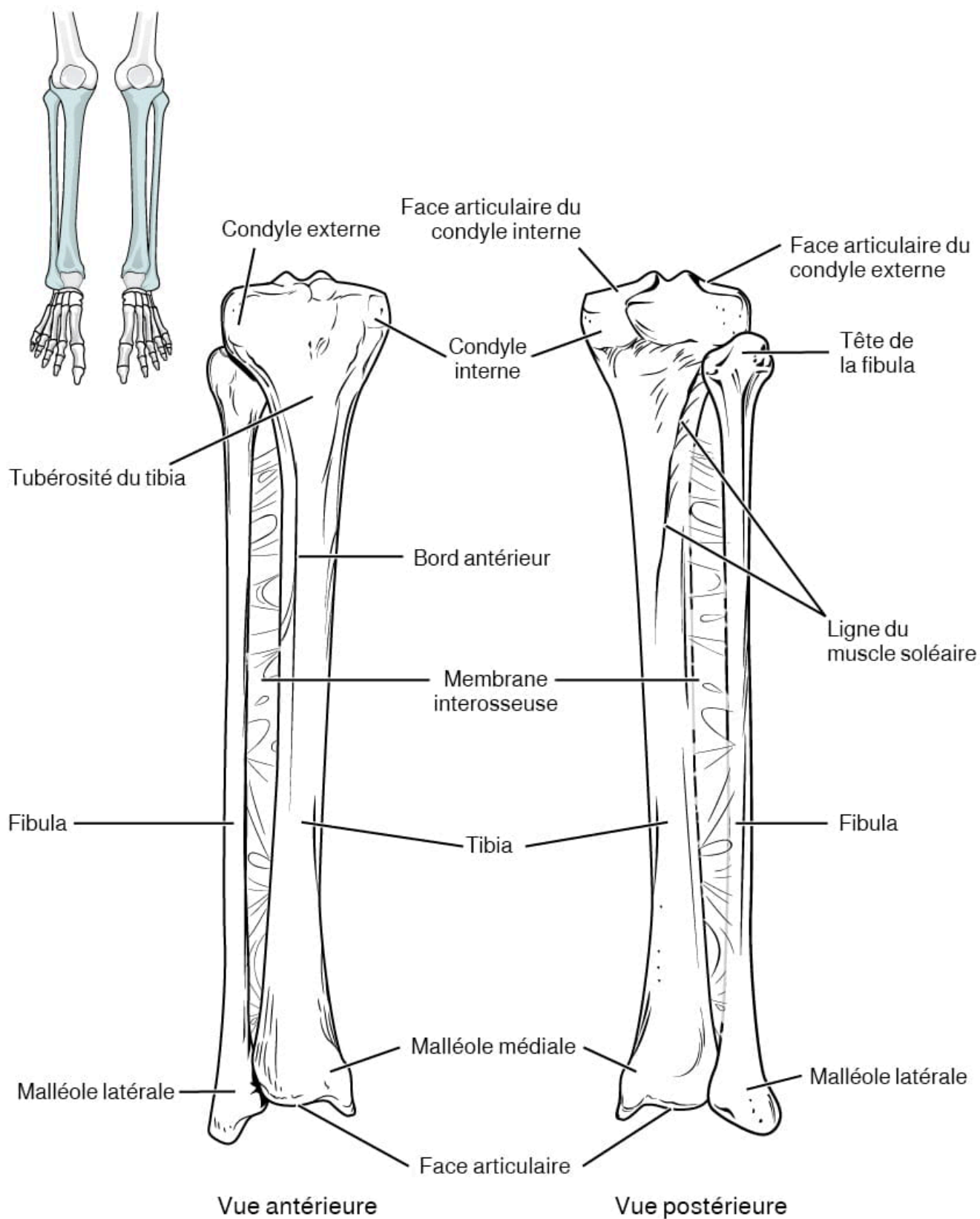


Figure 16.6 Le tibia et la fibula. Le tibia est l'os le plus long de la jambe et est situé sur la face interne et supporte le poids du corps. La fibula est l'os fin situé à la partie latérale de la jambe. Elle ne supporte aucun poids. D'après Betts et coll., 2013. Sous licence [CC BY 4.0](https://creativecommons.org/licenses/by/4.0/). [\[Description de l'image\]](#)

## Les os de la cheville et des pieds

- **Tarse** – les 7 os de la cheville
- **Malléole** – saillie osseuse de la cheville.
- **Talus** – partie haute de la cheville.
- **Calcaneum** – les os du talon.
- **Métatarsiens** – les os du pied.
- **Phalanges** – les os des orteils (voir la [figure 16.7](#))

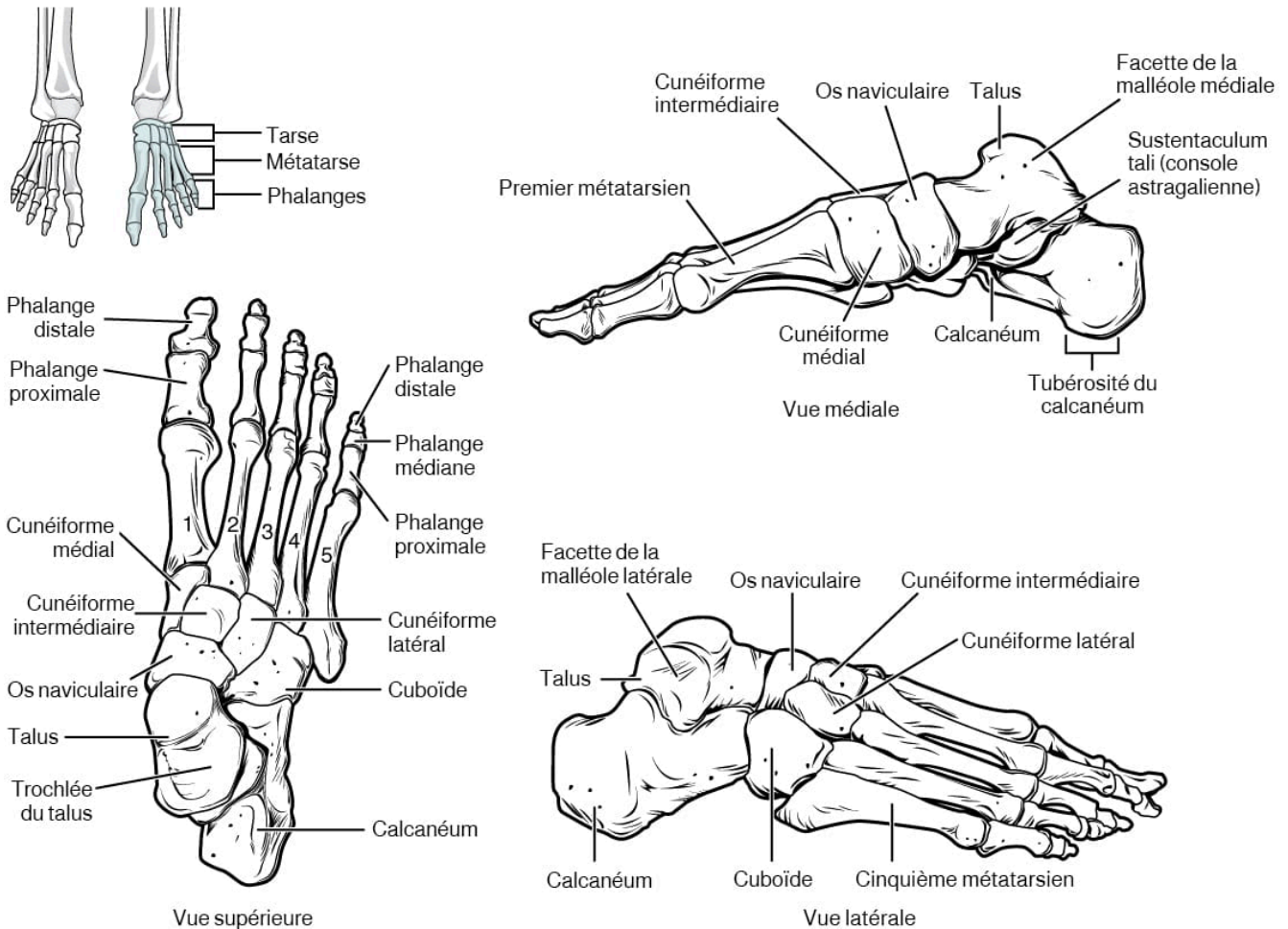


Figure 16.7 Les os du pied. Les os du pied se subdivisent en trois groupes. L'arrière-pied est constitué de sept os tarsiens. Le médio-pied est constitué des cinq os métatarsiens et les orteils sont constitués des phalanges. D'après Betts et coll., 2013. Sous licence [CC BY 4.0](#). [\[Description de l'image\]](#)

## Vérification des connaissances

Répondez aux questions suivantes :

- Est-ce que l'humérus est la même chose que l'os malaire?
- Quel est le terme médical désignant la rotule?

## Activité d'identification de l'anatomie

Un élément interactif ou multimédia a été exclu de cette version du texte. Vous pouvez y accéder en ligne à l'adresse suivante :

<https://ecampusontario.pressbooks.pub/medicalterminology/?p=265>

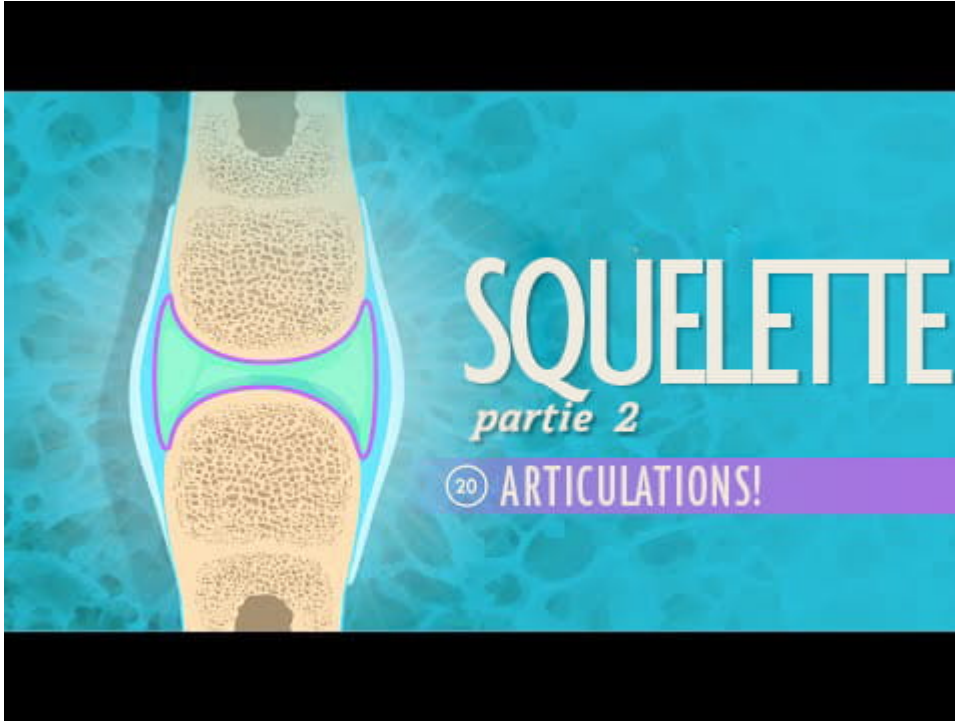## Physiologie (fonction) du squelette

Les os sont constitués d'un tissu spongieux interne appelé moelle osseuse. On distingue deux types de moelle osseuse, à savoir, la moelle osseuse rouge et la moelle osseuse jaune. La moelle rouge produit les globules rouges par un processus appelé hématopoïèse. La moelle jaune est constituée de tissus adipeux qui peuvent être une source d'énergie. Les os stockent également des minéraux, comme le calcium et le phosphate, qui sont importants pour les processus physiologiques et sont libérés dans la circulation sanguine en cas d'insuffisance dans l'organisme.



## Articulations

Regardez la vidéo :



Un ou plusieurs éléments interactifs ont été exclus de cette version du texte. Vous pouvez les visualiser en ligne ici : <https://ecampusontario.pressbooks.pub/acquerirlesbasesdelaterminologiemedicale/?p=464#oembed-2>

Vidéo 16.2. [Jointes : Crash Course A&P #20](#) (Articulations : cours accéléré en anatomie et physiologie no 20) [Vidéo en ligne]. © [CrashCourse](#), 2015.

La plupart des os sont rattachés les uns aux autres. Les points de contact entre les os et le cartilage sont appelés articulations. Elles peuvent être regroupées selon leur degré de mobilité. Dans les articulations **mobiles**, les surfaces d'articulation des os adjacents glissent doucement l'une contre l'autre. Cependant, d'autres articulations sont reliées entre elles par du tissu conjonctif ou du cartilage. Elles assurent surtout la stabilité et ne permettent que peu ou pas de mouvements. Il est important de noter la relation entre stabilité et mouvement des articulations. En effet, les articulations stables permettent peu ou pas de mouvement entre les os adjacents. À l'inverse, celles qui permettent le plus de mouvements sont les moins stables.

D'après la **fonction des articulations**, on distingue trois types :

*Le saviez-vous?*

Les deux os coxaux sont réunis par une articulation cartilagineuse.

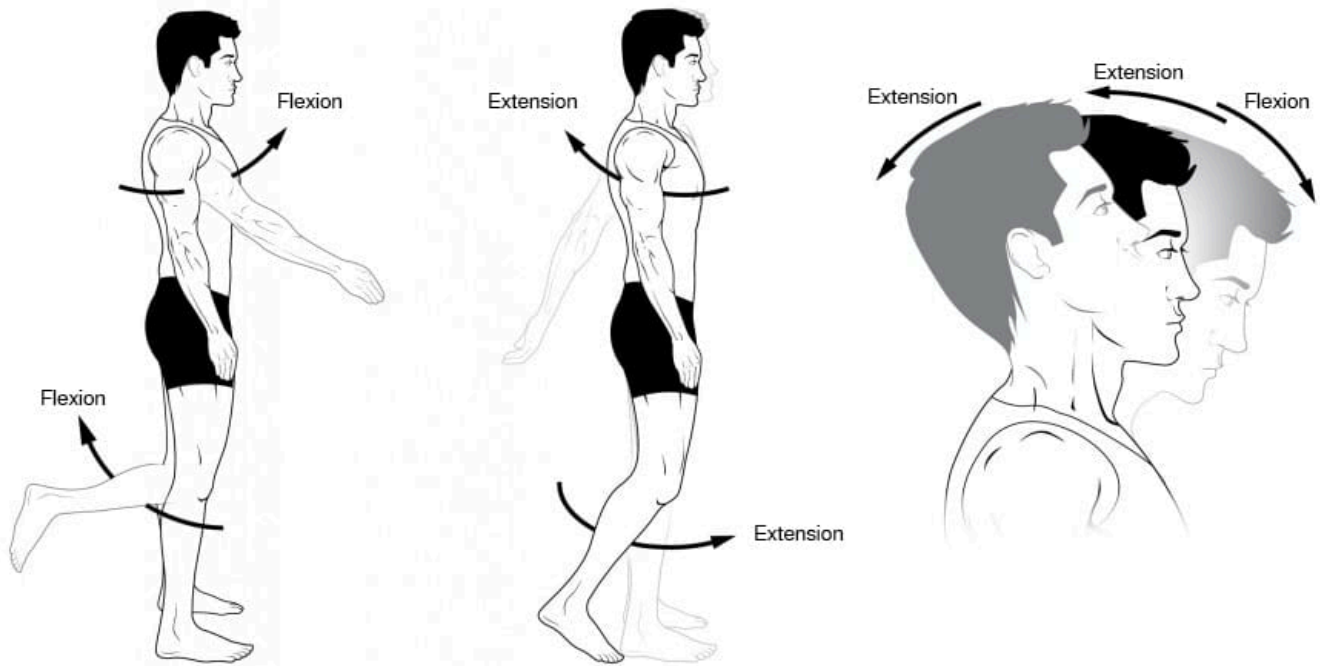
- Les **synarthroses** qui sont fixes.
  - P. ex. : articulations du crâne
- Les amphiarthroses qui sont semi-mobiles.
  - P. ex. : les articulations de la symphyse pubienne
- Les **diarthroses** qui sont mobiles.
  - P. ex. : articulations du genou

Voici les différentes composantes des articulations :

- **Cartilage** – tissu conjonctif élastique au bout des os ou du nez par exemple.
- **Membrane synoviale** – membrane qui tapisse les articulations synoviales.
- **Liquide synovial** – liquide visqueux dans les articulations synoviales.
- **Ligaments** – tissus conjonctifs résistants et élastiques reliant les os entre eux.
- **Tendons** – tissus conjonctifs fibreux reliant les os aux muscles.
- **Bourse séreuse** – membrane contenant du liquide, limitant une cavité close et qui permet les glissements.
- **Ménisque** – Cartilage entre les os en forme de croissant qui amortit les impacts.

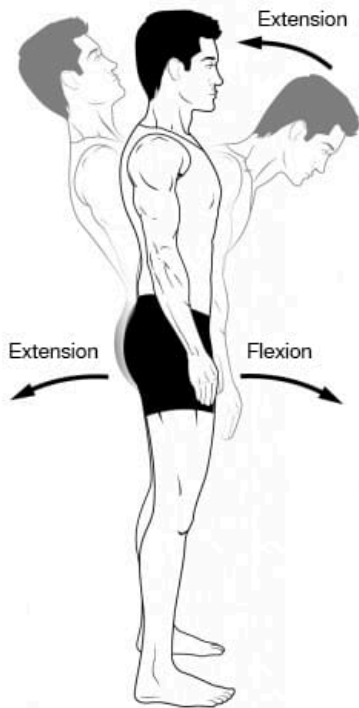
## Mouvements du corps.

Les articulations synoviales sont mobiles et permettent en grande partie les mouvements du corps, mécanique qui fait appel aux os, aux articulations et aux muscles

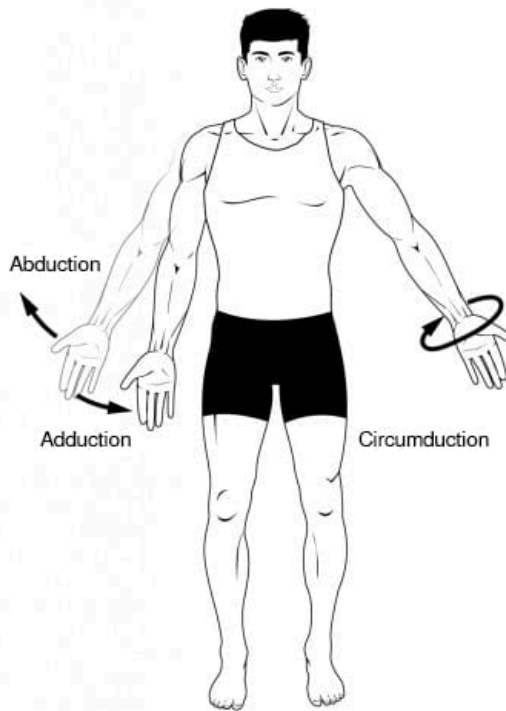


(a) et (b) Mouvements angulaires : flexion et extension à l'épaule et au genou

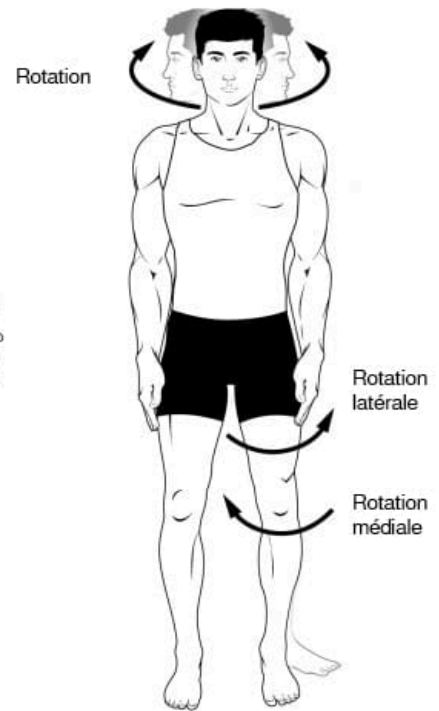
(c) Mouvements angulaires : flexion et extension du cou



(d) Mouvements angulaires : flexion et extension de la colonne vertébrale



(e) Mouvements angulaires : abduction, adduction et circumduction du membre supérieur au niveau de l'épaule



(f) Rotation de la tête, du cou et du membre inférieur

Figure 16.8 Mouvements du corps, partie 1. Les articulations synoviales permettent différents mouvements. (a) et (b) Les mouvements de flexion et d'extension se font dans le plan sagittal (antérieur et postérieur). Ils s'effectuent à l'épaule, à la hanche, au coude, au genou, au poignet ainsi qu'aux articulations métacarpophalangiennes, métatarsophalangiennes et interphalangiennes. (c) et (d) Le mouvement avant de la tête ou de la colonne vertébrale est une flexion, tandis que tout mouvement arrière est une extension. (e) L'abduction et l'adduction sont des mouvements des membres, de la main, des doigts ou des orteils dans le plan frontal (médial et latéral) du mouvement. L'abduction est un mouvement latéral par lequel un membre ou la main s'éloigne du corps. C'est également le fait d'écarter les doigts ou les orteils. À l'opposé, l'adduction permet de rapprocher un membre ou la main de l'axe médian du corps, les doigts ou les orteils. La circumduction est le mouvement d'un membre, de la main ou des doigts dans un schéma circulaire, en combinant flexion, adduction,

extension et abduction. L'adduction, l'abduction et la circumduction s'effectuent à l'épaule, à la hanche, au poignet, aux articulations métacarpophalangiennes et métatarsophalangiennes. (f) Tourner la tête des deux côtés ou faire pivoter une partie du corps sont des mouvements de rotation. La rotation médiale et latérale des membres supérieurs à l'épaule ou des membres inférieurs à la hanche fait tourner la surface antérieure des membres vers l'axe médian du corps (rotation médiale ou interne) ou l'en éloigne (rotation latérale ou externe). D'après Betts et coll., 2013. Sous la licence [CC BY 4.0](#). [[Description de l'image](#)]

## *Flexion et extension*

La **flexion** et l'**extension** sont des mouvements sur le plan sagittal et impliquent des mouvements du corps et des membres vers l'avant ou l'arrière. Pour courber la colonne vertébrale (**flexion** avant), il faut *pencher* le cou ou le corps vers l'avant, alors que l'**extension** implique un mouvement vers l'arrière, par exemple, se *redresser* ou se pencher vers l'arrière. La **flexion latérale** est le fait de pencher le cou ou le corps vers la droite ou la gauche. Les mouvements de la colonne vertébrale font appel à la fois aux articulations et aux disques intervertébraux.

Dans les membres, la flexion *diminue* l'angle entre les os (flexion de l'articulation), tandis que l'extension l'*augmente* et redresse l'articulation (voir la [figure 16.8\[a-d\]](#)). Les muscles associés aux mouvements sont les fléchisseurs et les extenseurs (voir le chapitre 16 sur la musculature).

## *Abduction et adduction*

L'abduction et l'adduction se font sur le plan frontal et sont des mouvements médio-latéraux des membres, des doigts, des orteils ou du pouce. Par exemple, lever le bras et l'éloigner du corps est un mouvement d'abduction, tandis que l'adduction le ramène vers le corps (voir la [figure 16.8\[e\]](#)). Le chapitre 16 présente les muscles associés à ces mouvements, à savoir les muscles abducteurs et adducteurs.

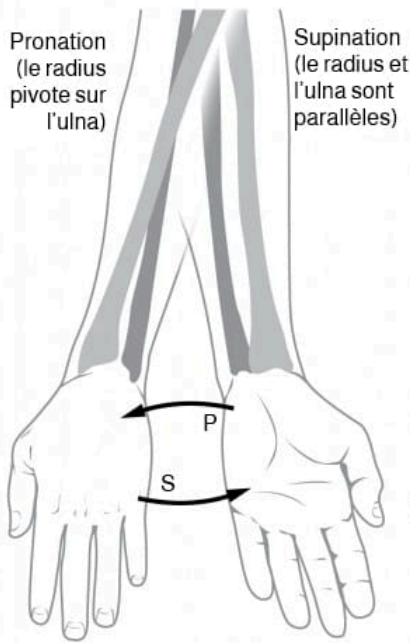
### Circumduction

La **circumduction** est le mouvement *circulaire* d'une partie du corps lorsqu'une des extrémités demeure presque immobile tandis que l'autre décrit un cercle. Elle combine flexion, adduction, extension et abduction au niveau d'une articulation (voir la [figure 16.8\[e\]](#))

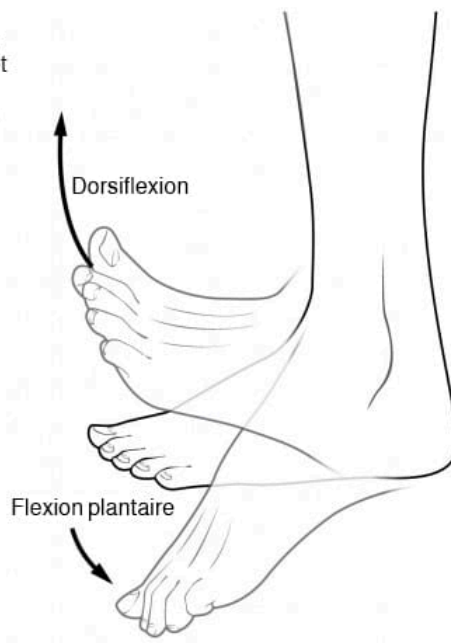## *Rotation*

La **rotation** peut se produire à la colonne vertébrale, dans une **articulation pivot** ou une **articulation sphéroïde**. La rotation du cou ou du corps est un mouvement de *torsion* produit par l'ensemble des petits mouvements rotatifs entre les vertèbres adjacentes. Au niveau d'une articulation pivot, un os pivote par rapport à un autre.

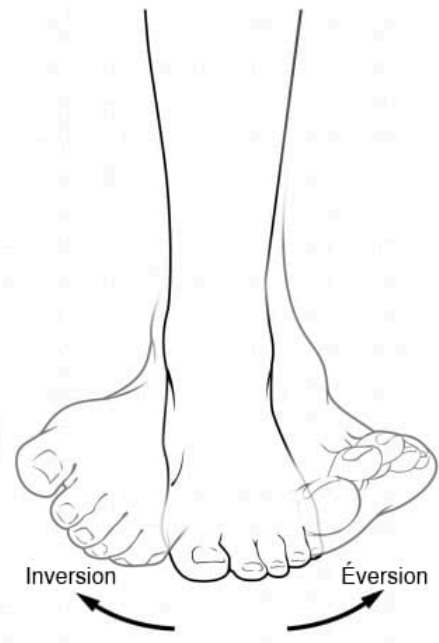La rotation peut également se produire aux **articulations sphéroïdes** de l'épaule et de la hanche. L'humérus et le fémur tournent autour d'un grand axe, ce qui rapproche ou éloigne la surface antérieure du bras ou de la cuisse de l'axe médian du corps (voir la [figure 16.8\[f\]](#)).



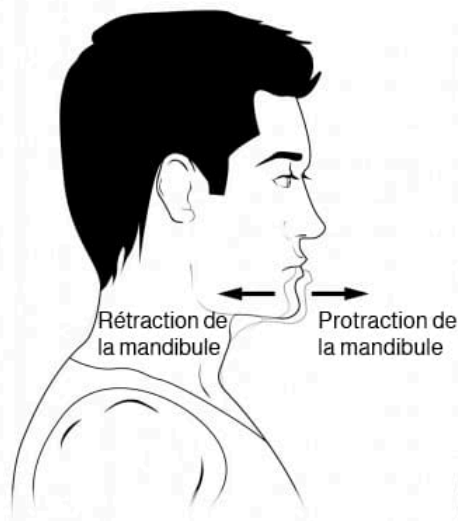
(g) Pronation (P) et supination (S)



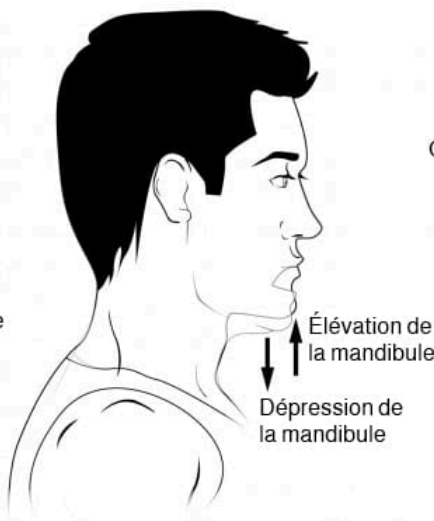
(h) Dorsiflexion et flexion plantaire



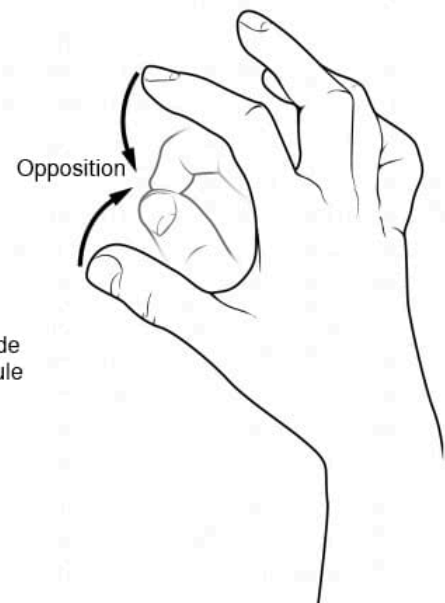
(i) Inversion et éversion



(j) Protraction et rétraction



(k) Élévation et dépression



(l) Opposition

Figure 16.9 Mouvements du corps, partie 2. (g) La supination de l'avant-bras fait tourner la paume de la main vers l'avant et le radius et l'ulna sont dans une position parallèle, tandis que la pronation de l'avant-bras ramène la paume vers l'arrière alors que le radius et l'ulna se croisent en formant un X. (h) La dorsiflexion du pied au niveau de l'articulation de la cheville déplace le dos du pied vers la jambe, tandis que la flexion plantaire permet de soulever le talon et pointer les orteils. (i) L'éversion du pied éloigne la plante du pied de l'axe médian du corps, tandis que l'inversion la rapproche. (j) La protraction de la mandibule amène le menton vers l'avant et la rétraction le tire vers l'arrière. (k) La dépression de la mandibule permet d'ouvrir la bouche, tandis que l'élévation permet de la fermer. (l) L'opposition permet au pouce de toucher tous les autres doigts de la même main et le repositionnement permet de le ramener à sa position normale. D'après Betts et coll., 2013. Sous la licence [CC BY 4.0](https://creativecommons.org/licenses/by/4.0/).

### Supination et pronation

La supination et la pronation sont des mouvements de l'avant-bras. En position anatomique, les membres supérieurs tombent le long du corps, les paumes de la main tournées vers l'avant. On dit alors que l'avant-bras est en **supination**. De

plus, le radius et l'ulna sont parallèles. Lorsque les paumes sont tournées vers l'arrière, l'avant-bras est en **pronation**, le radius et l'ulna formant alors un X.

La *pronation* est le mouvement qui permet à la main de se tourner vers l'arrière, tandis que la *supination* permet de la tourner vers l'avant. Il est pratique de se rappeler que la supination est le mouvement employé lorsqu'on se sert de la soupe avec une cuillère (voir la [figure 16.9\[g\]](#)).

### *Dorsiflexion et flexion plantaire*

La **dorsiflexion** et la **flexion plantaire** sont des mouvements au niveau de l'articulation de la cheville, qui est une articulation charnière. Soulever l'avant du pied de sorte que le dos du pied se déplace (vers le haut) vers la face intérieure de la jambe est une dorsiflexion, tandis que soulever le talon du sol ou pointer les *orteils vers le bas* est une flexion plantaire. Ce sont les seuls mouvements possibles à l'articulation de la cheville (voir la [figure 16.9\[h\]](#)).

### *Inversion et éversion*

L'inversion et l'éversion sont des mouvements complexes qui mobilisent plusieurs articulations planes des os tarsiens de la partie arrière du pied (articulations entre les os du tarse) et ne sont donc pas des mouvements qui se produisent à l'articulation de la cheville. L'**inversion** fait tourner le pied de sorte que la plante soit orientée vers l'*axe médian du corps*, tandis que l'**éversion** fait tourner la plante du pied vers l'extérieur. L'amplitude de mouvement du pied est plus grande en inversion. Ces mouvements sont importants, car ils permettent de stabiliser le pied lors de la marche ou de la course sur une surface irrégulière et de changer de direction rapidement dans des sports dynamiques comme le basket-ball, le racquetball ou le soccer (voir la [figure 16.9\[i\]](#)).

### *Protraction et rétraction*

**Protraction** et **rétraction** sont des mouvements avant-arrière de la scapula ou de la mandibule. La protraction de la scapula est le *mouvement de l'épaule vers l'avant*, par exemple pour pousser contre quelque chose ou lancer une balle. La rétraction est l'inverse; la scapula est *tirée vers l'arrière* et vers l'axe médian du corps, en direction de la colonne vertébrale. La protraction de la mandibule pousse la mâchoire inférieure vers l'avant, faisant avancer le menton, tandis que la rétraction tire la mâchoire inférieure vers l'arrière (voir la [figure 16.9\[j\]](#)).

### *Dépression et élévation*

La **dépression** et l'**élévation** sont des mouvements vers le bas et vers le haut de la scapula ou de la mandibule. Le *mouvement vers le haut de la scapula* et de l'épaule est une élévation, tandis que le *mouvement vers le bas* est une dépression. Ils permettent de hausser les épaules. De plus, l'élévation de la mandibule, mouvement vers le haut de la mâchoire inférieure, permet de fermer la bouche ou de mordre, et la dépression, mouvement vers le bas, permet de l'ouvrir (voir la [figure 16.9\[k\]](#)).

## Vérification des connaissances

- Discutez des articulations et des mouvements pour croiser les bras devant la poitrine.
- Quelle est la différence entre la pronation et la supination?

## Termes associés aux mouvements de l'appareil locomoteur

Un élément interactif ou multimédia a été exclu de cette version du texte. Vous pouvez y accéder en ligne à l'adresse suivante :

<https://ecampusontario.pressbooks.pub/medicalterminology/?p=265>

## Termes médicaux en contexte

Un élément interactif ou multimédia a été exclu de cette version du texte. Vous pouvez y accéder en ligne à l'adresse suivante :

<https://ecampusontario.pressbooks.pub/medicalterminology/?p=265>

Un élément interactif ou multimédia a été exclu de cette version du texte. Vous pouvez y accéder en ligne à l'adresse suivante :

<https://ecampusontario.pressbooks.pub/medicalterminology/?p=265>



## Maladies et troubles courants

### Ostéoporose

L'ostéoporose est une détérioration du tissu osseux qui cause l'affaiblissement et l'amincissement des os au fil du temps (Santé Canada, 2018). Cette faiblesse peut entraîner des fractures lors de simples gestes, le plus souvent au poignet, à l'épaule, à la colonne vertébrale et à la hanche. Pour en savoir plus, consultez la page de [Santé Canada sur l'ostéoporose](#).

### Arthrite

L'arthrite se manifeste souvent par des œdèmes, de l'arthralgie et de l'ankylose (Centres de contrôle et de prévention des maladies, 2019). Les types les plus courants sont l'arthrose, la polyarthrite rhumatoïde, la fibromyalgie, la goutte et le lupus. Pour en savoir plus, consultez la page des [Centres de contrôle et de prévention des maladies sur l'arthrite](#).

### *Arthrose*

L'arthrose est la forme d'arthrite la plus courante et, selon la Société de l'arthrite, elle touche plus de Canadiens que tous les autres types d'arthrite. La dégradation du cartilage et de l'os se produit au fil du temps en raison d'une forte pression sur des articulations à cause du travail, de l'obésité ou d'une blessure antérieure. Les symptômes fréquents sont des douleurs, des raideurs et des courbatures qui s'aggravent progressivement. Il n'existe pas de remède contre l'arthrose. Cependant, les symptômes peuvent être gérés grâce à de l'exercice, des médicaments et, dans les cas les plus graves, au remplacement des articulations (Société de l'arthrite, 2020).

### *Polyarthrite rhumatoïde*

La **polyarthrite rhumatoïde** (PAR) est une maladie auto-immune et inflammatoire (Centres de contrôle et de prévention des maladies sur l'arthrite). Les maladies auto-immunes sont caractérisées par un dysfonctionnement du système immunitaire, entraînant l'attaque par l'organisme de ses propres tissus. Dans le cas de la PAR, l'inflammation des tissus articulaires des mains, des poignets et des genoux est douloureuse et invalidante. Les options de traitements comprennent des médicaments immunosuppresseurs et anti-inflammatoires (Betts, et coll., 2013). Par ailleurs, la maladie peut également s'attaquer à d'autres tissus et affecter des organes comme les poumons, le cœur et les yeux. Lorsqu'elle se manifeste chez les enfants, on parle de **polyarthrite juvénile** (Centres de contrôle et de prévention des maladies sur l'arthrite, 2020a).

### *Goutte*

Selon la Société de l'arthrite, la goutte est une arthrite inflammatoire causée par une attaque du système immunitaire contre les cristaux qui se forment à cause de l'accumulation d'acide urique dans une articulation. Elle connaît des périodes d'exacerbation et de rémission. Les traitements généralement recommandés sont le changement de mode de vie et la prise de médicaments. La maladie s'attaque à toutes les articulations, mais les membres inférieurs sont les

plus couramment touchés, surtout le gros orteil (Choy et MacMullan, 2017). Pour en savoir plus sur les causes et les traitements, visitez la page de la [Société de l'arthrite sur la goutte](#).

## Myasthénie grave

Selon le National Institute of Neurological Disorders and Strokes, la myasthénie grave est une maladie neuromusculaire auto-immune chronique qui provoque une faiblesse des muscles squelettiques (Office of Communications and Public Liaison [bureau de communication et des relations publiques], 2020). Pour en savoir plus, consultez le [document d'information du National Institute of Neurological Disorders and Stroke sur la myasthénie grave](#).

## Fibromyalgie

La fibromyalgie est une maladie difficile à diagnostiquer, car les symptômes se manifestent différemment et sont similaires à ceux d'autres maladies. On parle de fatigue chronique, de troubles gastro-intestinaux, des maux de tête et une sensibilité accrue à la douleur. La fibromyalgie a pendant longtemps été mal diagnostiquée ou perçue comme une « maladie imaginaire ». Selon le Canadian Women's Health Network (Réseau canadien pour la santé des femmes), les professionnels s'accordent sur la définition et le traitement de la fibromyalgie, mais il est recommandé de consulter un spécialiste de la maladie (Canadian Women's Health Network, 2012). Pour en savoir plus sur le diagnostic et les traitements, consultez la page du [Canadian Women's Health Network sur la fibromyalgie](#).

## Ostéomyélite

L'ostéomyélite est une infection osseuse causée par une bactérie staphylocoque qui pénètre dans la circulation sanguine à partir d'une zone infectée puis dans les os. La bactérie se trouve sur la peau et l'infection s'étend jusqu'à l'os par une plaie ou par contamination pendant une intervention chirurgicale. Le risque augmente avec l'âge ou si le système immunitaire est faible (Mayo Clinic, 2018). Pour en savoir plus les causes, les symptômes et les traitements, visitez la [page de la Mayo Clinic sur l'ostéomyélite](#).

## Troubles causant une courbure de la colonne vertébrale

Les troubles de développement, les déformations pathologiques ou l'obésité peuvent accentuer les courbes normales de la colonne vertébrale, entraînant des courbures anormales ou exagérées (voir la [figure 16.10](#)). En voici quelques exemples :

- **Cyphose** : Il s'agit d'une courbure postérieure excessive de la région thoracique également appelée « dos bossu ». Elle peut apparaître lorsque l'ostéoporose provoque l'affaiblissement et l'usure des parties antérieures des vertèbres thoraciques supérieures, entraînant un affaissement progressif (voir la [figure 16.11](#)).
- **Lordose** : La lordose (dos creux) est la courbure antérieure excessive de la région lombaire et est le plus souvent associée à l'obésité ou à une grossesse tardive. Lorsque la région abdominale supporte une trop grande charge corporelle s'ensuit un déplacement vers l'avant du centre de gravité qui supporte le poids du corps, ce qui entraîne

une inclinaison antérieure du bassin et une déviation prononcée de la courbe lombaire.

- **Scoliose** : La scoliose est une déviation latérale anormale et une torsion de la colonne vertébrale. Elle est la déformation vertébrale la plus fréquente chez les filles. De cause généralement inconnue, elle peut s'expliquer par une faiblesse des muscles du dos, des problèmes comme une croissance différente entre les côtés droit et gauche de la colonne vertébrale ou des différences de longueur des membres inférieurs. La scoliose s'aggrave généralement pendant les poussées de croissance à l'adolescence. La plupart des personnes atteintes n'ont pas besoin de traitement, cependant une orthèse lombaire peut être recommandée aux enfants en pleine croissance. Cela dit, les cas extrêmes peuvent nécessiter une intervention chirurgicale (Betts, et coll., 2013).

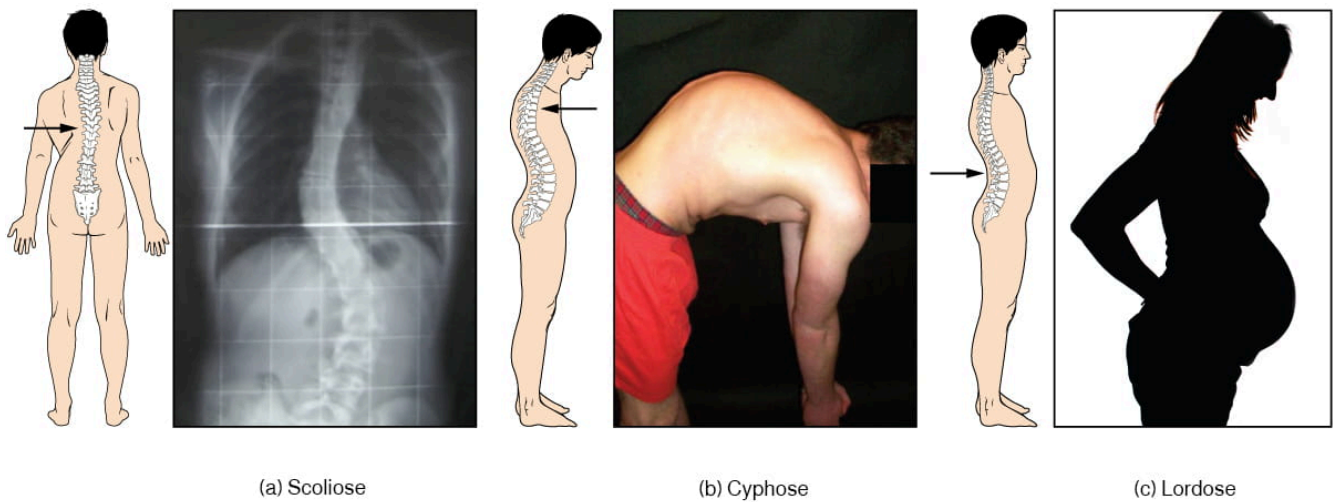
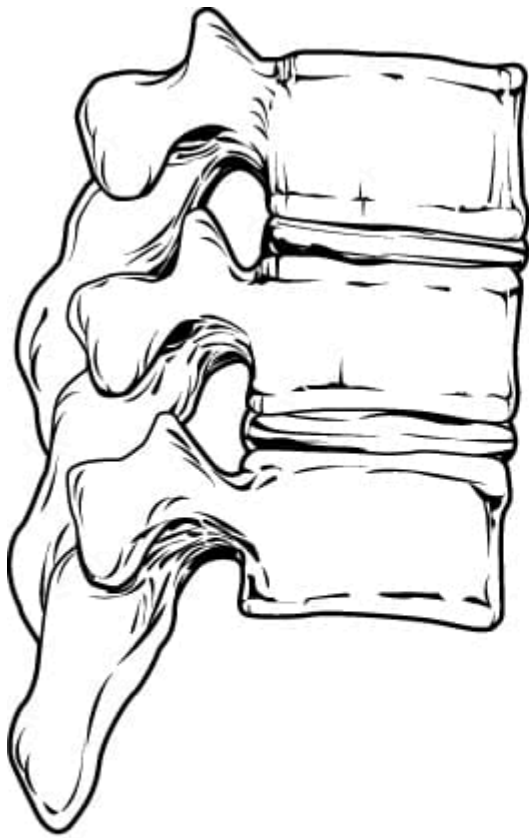
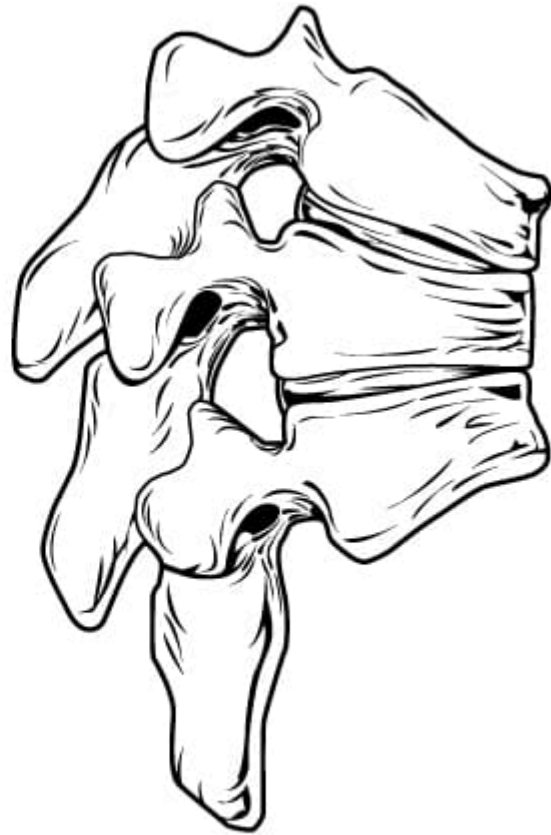


Figure 16.10 Courbures anormales de la colonne vertébrale. (a) La scoliose est une déviation latérale anormale de la colonne vertébrale. (b) Une courbure excessive de la région thoracique supérieure de la colonne vertébrale est appelée cyphose. (c) La lordose est une courbure exagérée de la région lombaire de la colonne vertébrale. D'après Betts et coll., 2013. Sous licence [CC BY 4.0](https://creativecommons.org/licenses/by/4.0/). [Description de l'image]



Vertèbres normales



Perte osseuse aggravant la courbure

Figure 16.11. Ostéoporose L'ostéoporose est une maladie liée à l'âge qui occasionne une perte progressive de la densité et de la solidité des os. Lorsque les vertèbres thoraciques sont touchées, elles s'affaissent progressivement. S'ensuit donc une cyphose, une courbure excessive de la région thoracique. D'après Betts et coll., 2013. Sous licence [CC BY 4.0](#). [Description de l'image]

## Fractures

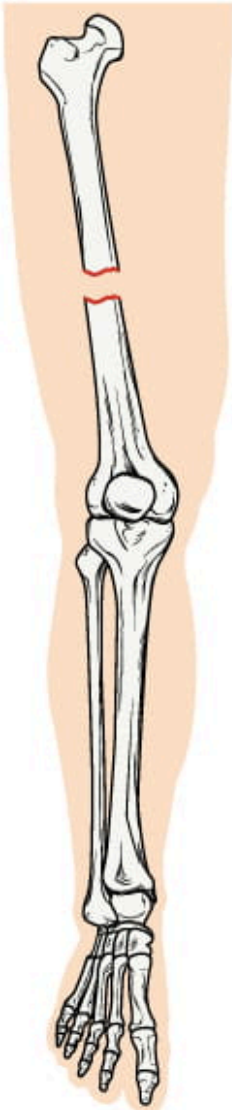Une **fracture** est la rupture d'un os. Elle peut guérir même sans intervention médicale. Cela dit, si l'os n'est pas remis en place correctement, il restera déformé malgré la guérison. Le **crépitement (ou crépitation)** est le bruit de craquement produit par le frottement des deux fragments d'un os fracturé. Les fractures sont classées en fonction de la complexité, de l'emplacement et d'autres caractéristiques (voir la [figure 16.12](#)). Certaines fractures sont décrites par plusieurs termes, car elles présentent plus d'une caractéristique (par exemple, une fracture transversale ouverte) (Betts, et coll., 2013; Fondation canadienne d'orthopédie, n. d.).

Voici quelques types de fractures :

- **Simple ou fermée** – l'os est cassé, mais la peau reste intacte.
- **Ouverte ou exposée** – l'os est brisé et perce la peau.
- **Transversale** – fracture perpendiculaire à l'axe longitudinal de l'os.
- **Spiroïde** – fracture formant une ligne de rupture.
- **Comminutive** – l'os est brisé en plusieurs petits fragments.
- **En bois vert** – l'os est partiellement fissuré. Ce type de fracture est surtout propre aux enfants.

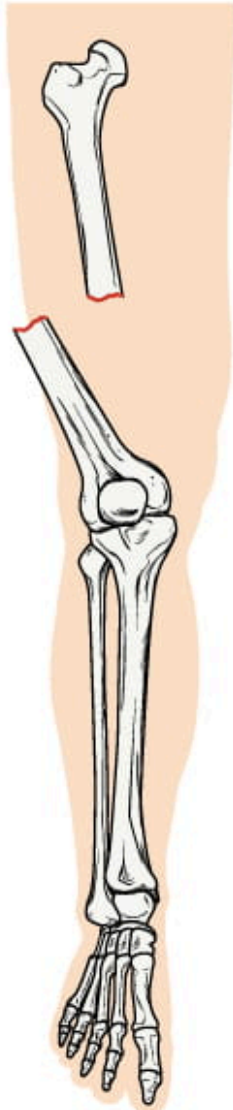- **Oblique** – l'os est cassé est diagonale.
- **Fracture de Colles** – fracture du poignet ou de l'extrémité inférieure du radius.
- **Fracture de fatigue** – petite fissure dans l'os.

Fermée



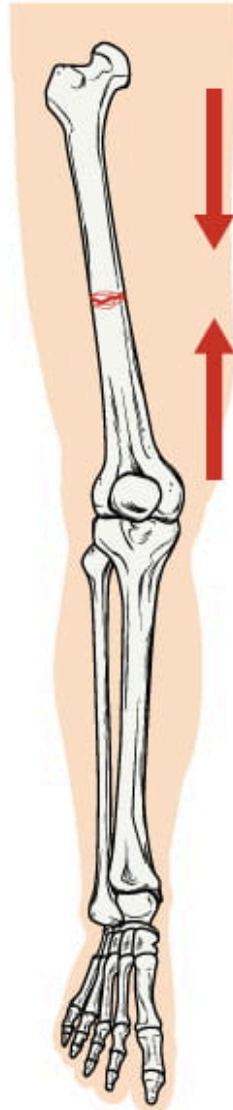(a)

Ouverte



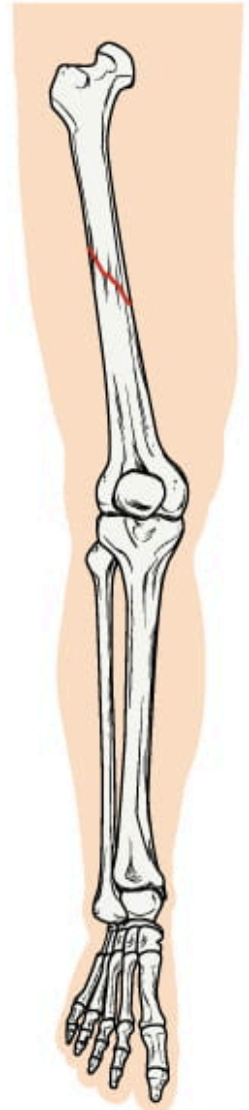(b)

Transversale



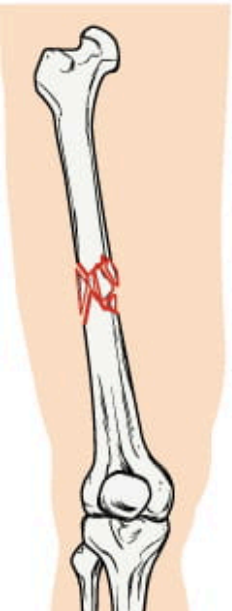
(c)

Spiroïde

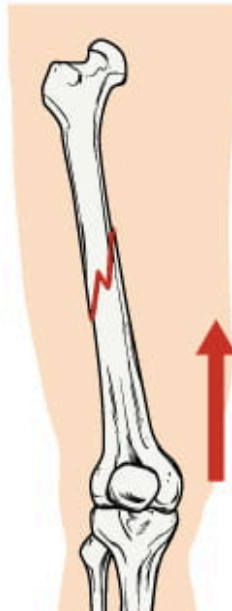


(d)

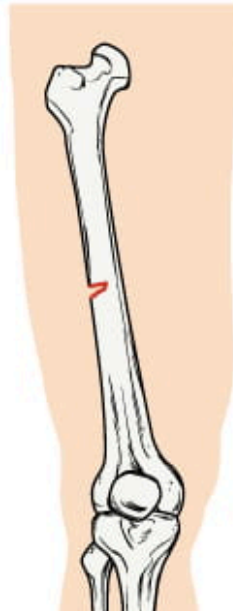
Comminutive



Engrenée



En bois vert



Oblique

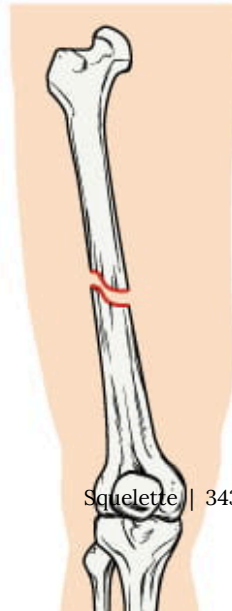


Figure 16.12. Types de fractures. Présentation des différents types de fracture : (a) fracture fermée, (b) fracture ouverte, (c) fracture transversale, (d) fracture spiroïde, (e) fracture comminutive, (f) fracture engrenée, (g) fracture en bois vert, et (h) fracture oblique. D'après Betts et coll., 2013. Sous licence [CC BY 4.0](#). [[Description de l'image](#)]

## Cancer des os

Il existe trois types courants de tumeurs osseuses : l'ostéosarcome, le sarcome d'Ewing et le chondrosarcome. Elles sont considérées comme des cancers primitifs parce qu'elles se forment dans les cellules des os. L'ostéosarcome et le sarcome d'Ewing sont fréquents chez les enfants, les adolescents et les jeunes adultes. Le sarcome d'Ewing est considéré comme la plus maligne des deux, car il forme des métastases rapidement. L'ostéosarcome est la tumeur osseuse la plus courante et se développe dans les tissus des os en croissance. Le chondrosarcome est un cancer qui se développe lentement et touche les adultes. Il forme rarement des métastases (Gouvernement du Canada, 2013). Pour en savoir plus, consultez la [page de l'Agence de la santé publique du Canada sur le cancer des os](#).

## Interventions diagnostiques

Les interventions diagnostiques courantes liées précisément au squelette comprennent les radiographies, les tests de densité minérale osseuse et l'arthroscopie.

- Les **radiographies** sont des tests diagnostiques courants utilisés pour déceler les fractures et les os cassés. Étant donné que la dose de radiation est faible, elles sont considérées comme un examen diagnostique sûr (Association des radiologistes de l'Ontario, 2020).
- L'**ostéodensitométrie**, également appelée test de densité minérale osseuse, est un examen permettant de diagnostiquer l'ostéoporose en mesurant la quantité de minéraux osseux dans une partie de l'os (National Cancer Institute, n. d.).
- L'**arthroscopie** est une procédure courante pratiquée par les chirurgiens orthopédistes pour visualiser l'intérieur d'une articulation afin de diagnostiquer ou de traiter des problèmes articulaires. Par exemple, le patient reçoit une anesthésie locale et le chirurgien insère un arthroscope en faisant une incision dans la peau. Selon les résultats, il peut traiter l'articulation pendant l'intervention (Mayo Clinic, 2018a).

## Spécialités médicales associées au squelette

### Chirurgie orthopédique

Les chirurgiens orthopédistes sont des médecins spécialistes qui suivent une formation supplémentaire de cinq ans qui porte sur la prévention, le diagnostic, le traitement médical et chirurgical des troubles et des maladies qui touche l'appareil locomoteur (Association médicale canadienne, 2018). Pour en savoir plus, consultez le [document \(PDF\) de l'Association médicale canadienne sur la chirurgie orthopédique](#).



## Rhumatologie

Les rhumatologues sont des médecins qui ont suivi une formation complémentaire d'internistes et sont surspécialisés en rhumatologie. De nombreux troubles rhumatologiques sont auto-immuns. Les rhumatologues s'intéressent donc aux troubles auto-immuns et aux répercussions sur de multiples systèmes et appareils du corps, notamment l'appareil locomoteur (Association médicale canadienne, 2018a). Pour en savoir plus, consultez le [document \(PDF\) de l'Association médicale canadienne sur la rhumatologie](#).

## Chiropratique

Les docteurs en chiropratique ou chiropraticiens sont des professionnels de la santé réglementés et titulaires d'un permis provincial. Ils doivent suivre une formation universitaire de sept ans en plus de faire un stage supervisé et de réussir des examens nationaux. Leur champ de formation touche la prévention, l'évaluation et le traitement de la colonne vertébrale, de la musculature et du système nerveux. Ils sont spécialistes de l'ajustement vertébral et de la nutrition. Ils assurent la prévention des blessures sans traitement pharmacologique ou procédure chirurgicale (Association chiropratique canadienne, 2020; 2020a). Pour en savoir plus, visitez le [site Web de l'Association chiropratique canadienne](#).

## Physiothérapie

Au Canada, les physiothérapeutes sont titulaires d'une maîtrise en physiothérapie et doivent réussir un examen de compétences en physiothérapie (ECP). Ils utilisent une approche fondée sur des données probantes lorsqu'ils évaluent et conçoivent des plans de traitement qui peuvent inclure des exercices, des massages, des manipulations articulaires et une réadaptation physique (Association canadienne de physiothérapie, 2020). Pour en savoir plus, visitez le [site Web de l'Association canadienne de physiothérapie](#).

## Vocabulaire du squelette

### **Amphiarthrose**

Articulation semi-mobile.

### **Ankylose**

Raideur ou immobilité anormale d'une articulation.

### **Squelette appendiculaire**

Ensemble des os des membres supérieurs et inférieurs.

### **Arthralgie**

Douleurs articulaires.

### **Arthrite**

Inflammation des articulations.

### **Articulations**

Appelées également jointures. Ensemble des éléments par lesquels les os s'unissent les uns aux autres.

### **Maladies auto-immunes ou troubles auto-immuns**

Maladies caractérisées par un dysfonctionnement du système immunitaire, entraînant l'attaque par l'organisme de ses propres tissus.

**Squelette axial**

Tous les os situés le long de l'axe vertical du corps. Il regroupe tous les os de la tête, du cou, du thorax et du dos.

**Maladie chronique**

Maladie de longue durée avec des périodes de rémission et d'exacerbation.

**Diarthrose**

Articulation mobile.

**Œdème**

Enflure.

**Hématopoïèse**

Processus par lequel l'organisme produit du sang.

**Arthrose**

Inflammation du tissu osseux et des articulations.

**Ostéoporose**

Affection caractérisée par des os poreux.

**Synarthrose**

Articulation immobile.

## Mettez vos connaissances à l'épreuve!

Un élément interactif ou multimédia a été exclu de cette version du texte. Vous pouvez y accéder en ligne à l'adresse suivante :

<https://ecampusontario.pressbooks.pub/medicalterminology/?p=265>

## Références

Société de l'arthrite. (2020). Arthrose. [arthrite.ca/a-propos-de-l-arthrite/les-types-d-arthrite-de-a-a-z/types/arthrose/](http://arthrite.ca/a-propos-de-l-arthrite/les-types-d-arthrite-de-a-a-z/types/arthrose/)

Association chiropratique canadienne (2020). Réglementation et formation. [chiropractic.ca/fr/a-propos-des-chiropraticiens-canadiens/](http://chiropractic.ca/fr/a-propos-des-chiropraticiens-canadiens/)

Association chiropratique canadienne (2020a). Nos experts vous aident. [chiropractic.ca/fr/les-bienfaits-de-la-chiropratique/traitement-des-blessures-et-problemes/](http://chiropractic.ca/fr/les-bienfaits-de-la-chiropratique/traitement-des-blessures-et-problemes/)

Association médicale canadienne (2018, août). Chirurgie orthopédique Profil des spécialités de l'AMC. [www.cma.ca/sites/default/files/2019-01/orthopedic-surgery-fr.pdf](http://www.cma.ca/sites/default/files/2019-01/orthopedic-surgery-fr.pdf)

Association médicale canadienne (2018a, août). Rhumatologie. Profil des spécialités de l'AMC. [www.cma.ca/sites/default/files/2019-01/rheumatology-fr.pdf](http://www.cma.ca/sites/default/files/2019-01/rheumatology-fr.pdf)

Fondation canadienne d'orthopédie. (n. d.). *Fractures des os longs*. [movepainfree.org/fr/about-orthopaedics/conditions-and-ailments/long-bone-fractures/](http://movepainfree.org/fr/about-orthopaedics/conditions-and-ailments/long-bone-fractures/)

Association canadienne de physiothérapie. (2020). *La physiothérapie au Canada*. [physiotherapy.ca/physiotherapy-canada](http://physiotherapy.ca/physiotherapy-canada)

Canadian Women's Health Network. (2012). *La fibromyalgie*. [www.cwhn.ca/node/40784](http://www.cwhn.ca/node/40784)

Centres de contrôle et de prévention des maladies. (2019). *L'arthrite*. CDC Arthritis Program. [www.cdc.gov/arthritis/basics/index.html](http://www.cdc.gov/arthritis/basics/index.html)

Centres de contrôle et de prévention des maladies. (2020). *Polyarthrite rhumatoïde*. CDC Arthritis Program. [www.cdc.gov/arthritis/basics/rheumatoid-arthritis.html](http://www.cdc.gov/arthritis/basics/rheumatoid-arthritis.html)

Choy, G., et P. MacMullan (2017). *La goutte*. Société de l'arthrite. [arthrite.ca/a-propos-de-l-arthrite/les-types-d-arthrite-de-a-a-z/types/goutte?](http://arthrite.ca/a-propos-de-l-arthrite/les-types-d-arthrite-de-a-a-z/types/goutte?)

Gouvernement du Canada. (2013). *Cancer des os*. Agence de la santé publique du Canada. [www.canada.ca/fr/sante-publique/services/maladies-chroniques/cancer/cancer.html](http://www.canada.ca/fr/sante-publique/services/maladies-chroniques/cancer/cancer.html)

Gouvernement du Canada. (2018). *Ostéoporose*. Agence de la santé publique du Canada. [www.canada.ca/fr/sante-publique/services/maladies-chroniques/osteoporose.html](http://www.canada.ca/fr/sante-publique/services/maladies-chroniques/osteoporose.html)

Mayo Clinic. (2018). *Ostéomyélite*. Soins aux patients et renseignements de la Mayo Clinic. [www.mayoclinic.org/diseases-conditions/osteomyelitis/symptoms-causes/syc-20375913](http://www.mayoclinic.org/diseases-conditions/osteomyelitis/symptoms-causes/syc-20375913)

Mayo Clinic. (2018a). *Arthroscopie*. Soins aux patients et renseignements de la Mayo Clinic. [www.mayoclinic.org/tests-procedures/arthroscopy/about/pac-20392974](http://www.mayoclinic.org/tests-procedures/arthroscopy/about/pac-20392974)

Office of Communications and Public Liaison. (2020). *Myasthenia gravis fact sheet*. National Institute of Neurological Disorders and Stroke. [www.ninds.nih.gov/Disorders/Patient-Caregiver-Education/Fact-Sheets/Myasthenia-Gravis-Fact-Sheet](http://www.ninds.nih.gov/Disorders/Patient-Caregiver-Education/Fact-Sheets/Myasthenia-Gravis-Fact-Sheet)

Association des radiologistes de l'Ontario. (2020). *Radiographie*. [oarinfo.ca/patient-info/radiology-medical-services/x-ray](http://oarinfo.ca/patient-info/radiology-medical-services/x-ray)

National Cancer Institute. *Dual x-ray absorptiometry*. National Institutes of Health. [www.cancer.gov/publications/dictionaries/cancer-terms/def/dual-x-ray-absorptiometry](http://www.cancer.gov/publications/dictionaries/cancer-terms/def/dual-x-ray-absorptiometry)

## Descriptions des images

**Description de la figure 16.1 :** L'image montre le squelette humain et identifie les principaux os. Le panneau de gauche montre la vue antérieure (avant) et le panneau de droite montre la vue postérieure (arrière). Les champs de texte indiquent (à partir du sommet du crâne) : crâne (partie crânienne, partie faciale), ceinture scapulaire, clavicule, scapula, cage thoracique (sternum, côtes), membres supérieurs (humérus, ulna, radius, carpes, métacarpes, phalanges), colonne vertébrale, ceinture pelvienne (os de la hanche), membres inférieurs (fémur, patella, tibia, fibula, tarses, métatarses, phalanges). [\[Retour à la figure 16.1\]](#)

**Description de la figure 16.2 :** L'image montre la structure de la colonne vertébrale. Le panneau de gauche montre la vue de face de la colonne vertébrale. Les champs de texte et le panneau droit montrent la vue latérale de la colonne vertébrale. Les champs de texte indiquent (de haut en bas) : 7 vertèbres cervicales (C1 à C7) de la courbe cervicale, 12 vertèbres thoraciques (T1 à T12) de la courbe thoracique, disque intervertébral, 5 vertèbres lombaires (L1 à L5) de la courbe lombaire, vertèbres soudées du sacrum et du coccyx de la courbe sacrococcygienne, sacrum, coccyx. [\[Retour à la figure 16.2\]](#)

**Description de la figure 16.3 :** L'image montre la structure squelettique de la cage thoracique. Le panneau de gauche montre la vue antérieure du sternum. Les champs de texte indiquent (en partant du haut) : incisure claviculaire, incisure jugulaire, manubrium, angle sternal, corps, appendice xiphoïde. Le panneau droit montre la partie avant du sternum, y compris l'ensemble de la cage thoracique. Les panneaux de texte indiquent (de haut en bas) : incisure jugulaire, incisure

claviculaire, clavicule, sternum (manubrium, corps, appendice xiphoïde), scapula, angle sternal, cartilages costaux, espace intercostal. Les côtes sont numérotées de 1 à 12 en partant du haut. [\[Retour à la figure 16.3\]](#)

**Description de la figure 16.4 :** Le diagramme indique les os de l'avant-bras (à l'exclusion des mains). Les champs de texte indiquent (de haut en bas) : olécrâne, extrémité du radius, incisure radiale de l'ulna, incisure trochléaire, processus coronoïde, tubérosité radiale, articulation radio-ulnaire proximale, col du radius, radius, membrane interosseuse, ulna, incisure ulnaire du radius, tête de l'ulna, articulation radio-ulnaire distale, processus styloïde de l'ulna, processus styloïde du radius. [\[Retour à la figure 16.4\]](#)

**Description de la figure 16.5 :** Le diagramme montre une vue antérieure et postérieure des mains et les parties indiquées. Les champs de texte de la vue antérieure indiquent (de haut en bas) : majeur, annulaire, index, auriculaire, pouce, phalanges (distales, proximales), métacarpes, carpes, ulna, radius. Les champs de texte de la vue postérieure indiquent (de haut en bas) : phalanges (distales, médianes, proximales), tête et base de la phalange proximale, tête et base du métatarsien, métatarsiens 1 à 5, carpes, ulna, radius. [\[Retour à la figure 16.5\]](#)

**Description de la figure 16.6 :** L'image montre la structure du tibia et de la fibula. Le panneau de gauche montre la vue antérieure. Les champs de texte indiquent (de haut en bas) : condyle externe, condyle interne, tubérosité du tibia, bord antérieur, membrane interosseuse, fibula, tibia, malléole médiale, malléole latérale, face articulaire. Le panneau droit montre la vue postérieure. Les champs de texte indiquent (de haut en bas) : face articulaire des condyles externe et interne, condyle interne, tête de la fibula, ligne du muscle soléaire, membrane interosseuse, tibia, fibula, malléole médiale, malléole latérale, face articulaire. [\[Retour à la figure 16.6\]](#)

**Description de la figure 16.7 :** L'image montre les os du pied. Le panneau de gauche montre la vue supérieure. Les champs de texte indiquent (à partir des orteils) : phalange distale, phalanges proximales, phalange distale, phalange médiane, phalange proximale, cunéiforme médial, cunéiformes intermédiaire et latéral, os naviculaire, cuboïde, talus, trochlée du talus, calcanéum. Le panneau supérieur droit montre la vue médiane. Les champs de texte indiquent (de gauche à droite à partir de l'orteil) : premier métatarse, cunéiforme médial, cunéiforme intermédiaire, naviculaire, talus, calcanéum, facette de la malléole médiale, sustentaculum tali (console astragalienne), tubérosité du calcanéum. Le panneau inférieur droit montre la vue latérale. Les champs de texte indiquent (à gauche au talon, à droite) : calcanéum, talus, facette de la malléole latérale, cuboïde, naviculaire, cunéiformes intermédiaire et latéral, cinquième métatarse. [\[Retour à la figure 16.7\]](#)

**Description de la figure 16.8 :** L'image en plusieurs parties montre différents types de mouvements selon des articulations. Les champs de texte indiquent (à partir du haut, à gauche) : a et b) mouvements angulaires : flexion et extension des épaules et des genoux, c) mouvements angulaires : flexion et extension du cou (les flèches pointent vers la gauche et la droite pour indiquer le mouvement). Les champs de texte indiquent (à partir du bas, à gauche) : d) mouvements angulaires : flexion et extension de la colonne vertébrale, e) mouvements angulaires : abduction, adduction et circumduction du membre supérieur au niveau de l'épaule, f) rotation de la tête, du cou et du membre inférieur. [\[Retour à la figure 16.8\]](#)

**Description de la figure 16.10 :** La figure montre les déformations entraînant des courbes anormales de la colonne vertébrale en raison de maladies. L'image de gauche montre la déformation de la courbe de la colonne vertébrale en cas de scoliose, l'image du milieu montre la déformation en cas de cyphose et l'image de droite, la déformation en cas de lordose. [\[Retour à la figure 16.10\]](#)

**Description de la figure 16.11 :** La figure montre les déformations de la colonne vertébrale en cas d'ostéoporose. L'image de gauche montre une structure des vertèbres normales et celle de droite des vertèbres courbées en cas d'ostéoporose. [\[Retour à la figure 16.11\]](#)

**Description de la figure 16.12 :** Dans l'illustration, chaque type de fracture est représenté sur la vue antérieure d'un fémur droit. Dans le cas d'une fracture fermée, le fémur est cassé au milieu du corps et les parties supérieure et inférieure de l'os sont complètement séparées. Cependant, elles sont toujours alignées puisque les deux extrémités sont toujours face à face. Dans le cas d'une fracture ouverte, le fémur est cassé au milieu du corps et les parties supérieure et inférieure de l'os sont complètement séparées. À l'inverse d'une fracture fermée, en cas de fracture ouverte, les deux moitiés de l'os ne sont pas alignées. La moitié inférieure est inclinée vers le côté et elle a fait saillie à travers la peau de la cuisse. Les extrémités brisées ne sont plus alignées. Lors d'une fracture transversale, l'os présente une fissure sur toute

sa largeur, mais les extrémités brisées ne sont pas séparées. La fissure est perpendiculaire à l'axe longitudinal de l'os. Les flèches indiquent que ce phénomène est généralement dû à une compression de l'os du haut vers le bas et vice-versa. Une fracture spiroïde traverse le diamètre de l'os en diagonale. Lors d'une fracture comminutive, l'os présente plusieurs fissures au milieu. Il est possible que l'os soit brisé en plusieurs petits fragments. Lors d'une fracture engrenée, la fissure forme des zigzags (comme un éclair) sur toute la largeur de l'os. Une flèche indique qu'elles sont généralement causées par un choc qui pousse le fémur vers le haut du corps. Une fracture en bois vert est une petite fissure qui ne s'étend pas sur toute la largeur de l'os. La fracture oblique représentée ici traverse en diagonale le corps du fémur à un angle d'environ 30 degrés. [\[Retour à la figure 16.12\]](#)

Sauf indication contraire, le chapitre présente du contenu adapté du manuel [Anatomy and Physiology](#) (sur [OpenStax](#)), de Betts, et coll. et est utilisé sous [licence internationale CC BY 4.0](#). Téléchargez ou consultez gratuitement le manuel à l'adresse <https://openstax.org/books/anatomy-and-physiology/pages/1-introduction>.

# 17. Musculature

## *Objectifs d'apprentissage*

- Connaître l'anatomie de la musculature.
- Décrire les principales fonctions de la musculature.
- Bien orthographier les termes médicaux de la musculature et utiliser les bonnes abréviations.
- Explorer les maladies, les troubles et les interventions couramment associés à la musculature.
- Nommer les spécialités médicales associées à la musculature.

## **Affixes et radicaux de la musculature**

Cliquez sur les préfixes, les radicaux et les suffixes pour afficher une liste de composantes de termes à mémoriser pour la musculature.

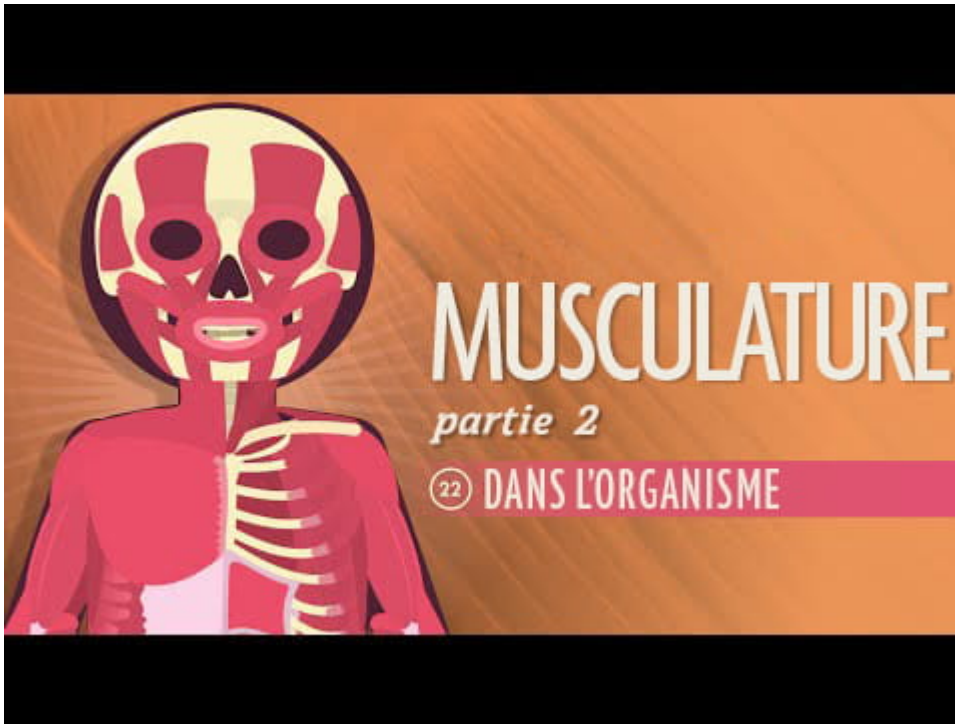Un élément interactif ou multimédia a été exclu de cette version du texte. Vous pouvez y accéder en ligne à l'adresse suivante :

<https://ecampusontario.pressbooks.pub/medicalterminology/?p=2208>

## **Introduction à la musculature**

Lorsqu'on parle de muscles, la plupart des personnes pensent surtout à ceux qui sont visibles sous la peau, en particulier ceux des membres. Il s'agit en fait des muscles squelettiques, nommés ainsi, car la plupart font bouger le squelette. Cependant, il existe deux autres types : les muscles lisses et le muscle cardiaque. Plus de 600 muscles composent le corps humain et représentent une grande partie du poids.

Regardez la vidéo :



Un ou plusieurs éléments interactifs ont été exclus de cette version du texte. Vous pouvez les visualiser en ligne ici :  
<https://ecampusontario.pressbooks.pub/acquerirlesbasesdelaterminologimedicale/?p=468#oembed-1>

Vidéo 17.1 [Muscles, Part 2 – Organismal Level : Crash Course A&P #22](#) (Muscles, partie 2 – Niveau organique : cours accéléré en anatomie et physiologie no 22) [Vidéo en ligne]. © [CrashCourse](#), 2015.

Termes médicaux relatifs à la musculature

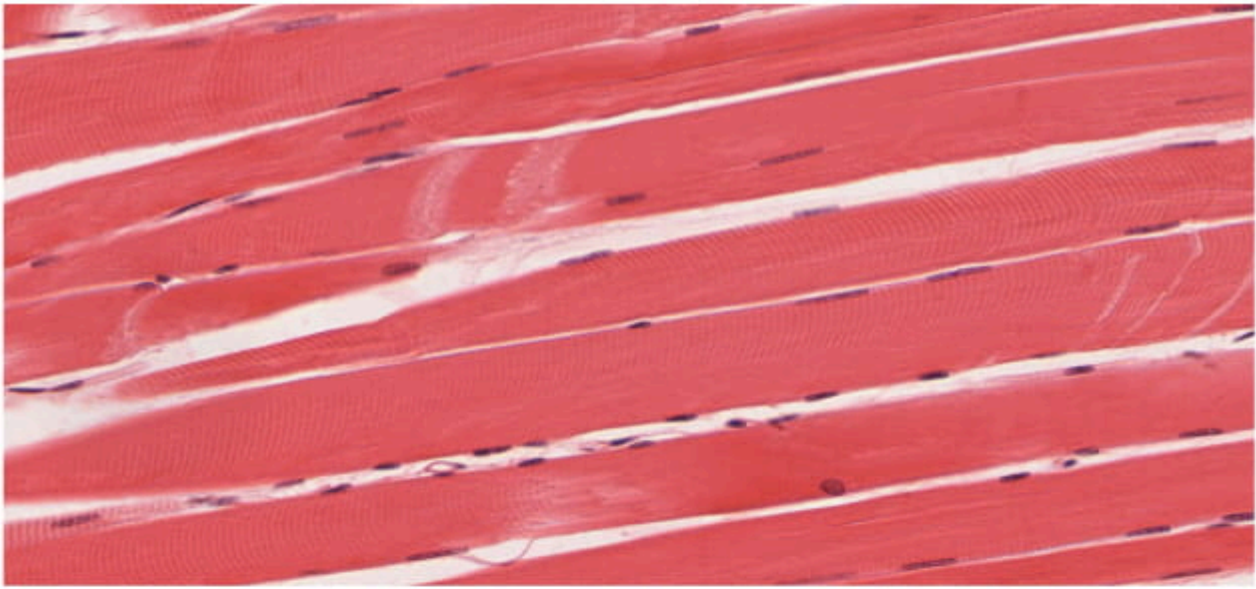
Un élément interactif ou multimédia a été exclu de cette version du texte. Vous pouvez y accéder en ligne à l'adresse suivante :

<https://ecampusontario.pressbooks.pub/medicalterminology/?p=2208>




## Anatomie (structures) de la musculature

Les muscles représentent un des quatre principaux types de tissus de l'organisme et sont constitués de cellules spécialisées appelées fibres. Le tissu musculaire se classe en trois types distincts : squelettique, cardiaque et lisse (voir [figure 17.1](#)). Ils ont des traits communs : ils ont tous une propriété appelée **excitabilité**, car les membranes plasmiques peuvent changer d'état électrique (polarisé à dépolarisé) et envoyer une onde électrique appelée potentiel d'action dans toute la membrane. Le fascia est un tissu conjonctif fibreux autour des muscles.



(a)



(b)

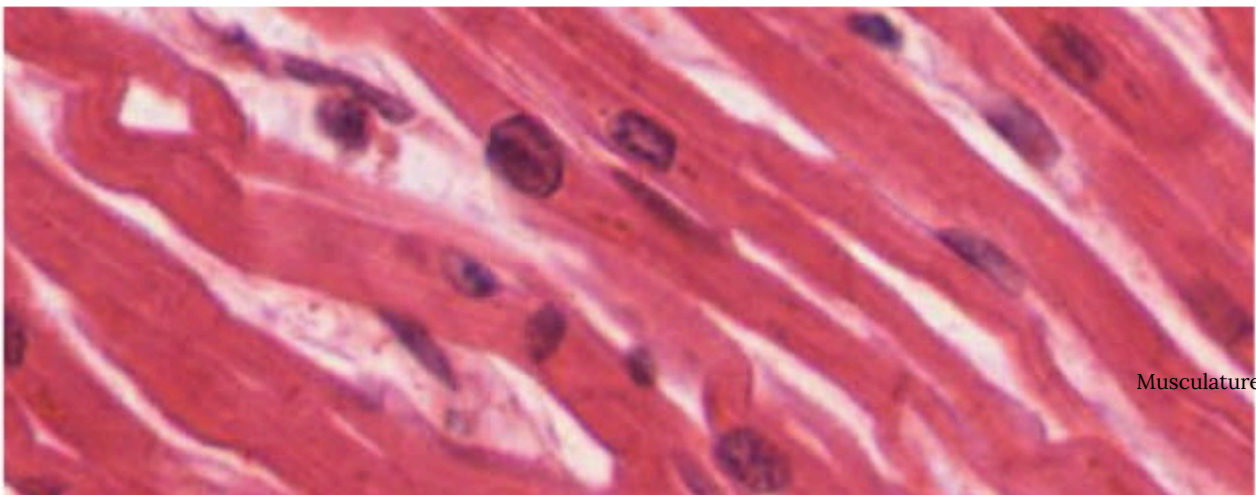


Figure 17.1, Les trois types de tissus musculaires. Le corps humain est composé de trois types de tissus musculaires : (a) squelettique, (b) lisse et (c) cardiaque. (Photomicrographies fournies par les administrateur.trice.s de l'École de médecine de l'Université du Michigan, 2012). D'après Betts et coll., 2013. Sous licence [CC BY 4.0](https://creativecommons.org/licenses/by/4.0/).

## Les trois types de tissus musculaires

- **Squelettiques** – intrinsèquement liés à l'ossature. Également appelés muscles striés, ils sont responsables des mouvements musculaires volontaires comme la déglutition.
- **Lisses** – principalement sur les parois des organes internes. Également appelés muscles viscéraux, ils sont responsables des mouvements musculaires involontaires comme la respiration.
- **Cardiaque** – muscle cardiaque (myocarde). Il ressemble aux muscles squelettiques. Il pompe le sang en plus de réguler le rythme cardiaque.

*Le saviez-vous?*

Le muscle grand glutéal est le plus grand muscle et le cœur est le plus actif.

### *Muscles squelettiques*

En plus de permettre le mouvement, les muscles squelettiques assurent la stabilité, par exemple en résistant à la gravité pour maintenir la posture. De petits ajustements constants sont nécessaires pour garder le corps droit ou en équilibre dans n'importe quelle position. Par ailleurs, les muscles empêchent les mouvements excessifs des os et des articulations, ce qui permet d'assurer la stabilité du squelette et de prévenir les dommages ou les déformations de la structure squelettique.

Les muscles squelettiques se trouvent partout dans le corps, en dessous des voies internes et contrôlent le mouvement de différentes parties. Ils permettent de contrôler volontairement des fonctions comme la déglutition, la miction ou la défécation. Ils protègent également les organes internes (notamment des régions abdominale et pelvienne) en formant une barrière externe ou un bouclier contre les blessures externes et en soutenant le poids des organes.

De plus, ils contribuent au maintien de l'homéostasie en produisant de la chaleur très observable pendant l'exercice, lorsqu'un mouvement musculaire répété fait augmenter la température corporelle, et en cas de froid extrême, lorsque des frissons provoquent des contractions aléatoires des muscles pour réchauffer le corps.

### *Muscles lisses*

Les muscles lisses sont ainsi nommés, car les cellules ne sont pas striées. Ils sont situés dans les parois des organes creux comme la vessie, l'utérus, l'estomac, les intestins, et dans les parois des voies de passage, comme les artères et les veines de l'appareil cardiovasculaire, et les voies des appareils respiratoire, urinaire et reproducteur. On les retrouve également dans les yeux, où ils permettent de modifier la taille de l'iris et la forme du cristallin, et dans la peau où ils provoquent la chair de poule en réaction au froid ou à la peur.

## *Muscle cardiaque*

Le tissu musculaire cardiaque se trouve uniquement dans le cœur. Des contractions du muscle cardiaque parfaitement coordonnées permettent de pomper le sang dans les vaisseaux de l'appareil cardiovasculaire. Comme les muscles squelettiques, le muscle cardiaque est strié, organisé en **sarcomères** et en bandes (voir [figure 17.1](#)). Les cellules des fibres musculaires cardiaques sont également très ramifiées et sont interreliées aux extrémités par des disques intercalaires. Un **disque intercalaire** permet aux cellules du muscle cardiaque de se contracter en forme ondulée, ce qui permet au cœur de pomper le sang.

## *Vérification des connaissances*

- Comparer les trois types de tissus musculaires et souligner les différences.
- Où se trouvent les différents types de muscles du corps?

## **Physiologie (fonctions) de la musculature**

La musculature est responsable du **mouvement**. Les muscles fonctionnent par paires antagonistes : l'un se contracte alors que l'autre reste détendu. Les muscles contractés tirent sur les os pour mouvoir le corps.

## *Le saviez-vous?*

La langue est composée de plusieurs muscles qui fonctionnent en pair.

the bones and assists with movement. Lors de la contraction, les fibres musculaires raccourcissent, mais rallongent lors de la décontraction. Le mécanisme est provoqué par le système nerveux.

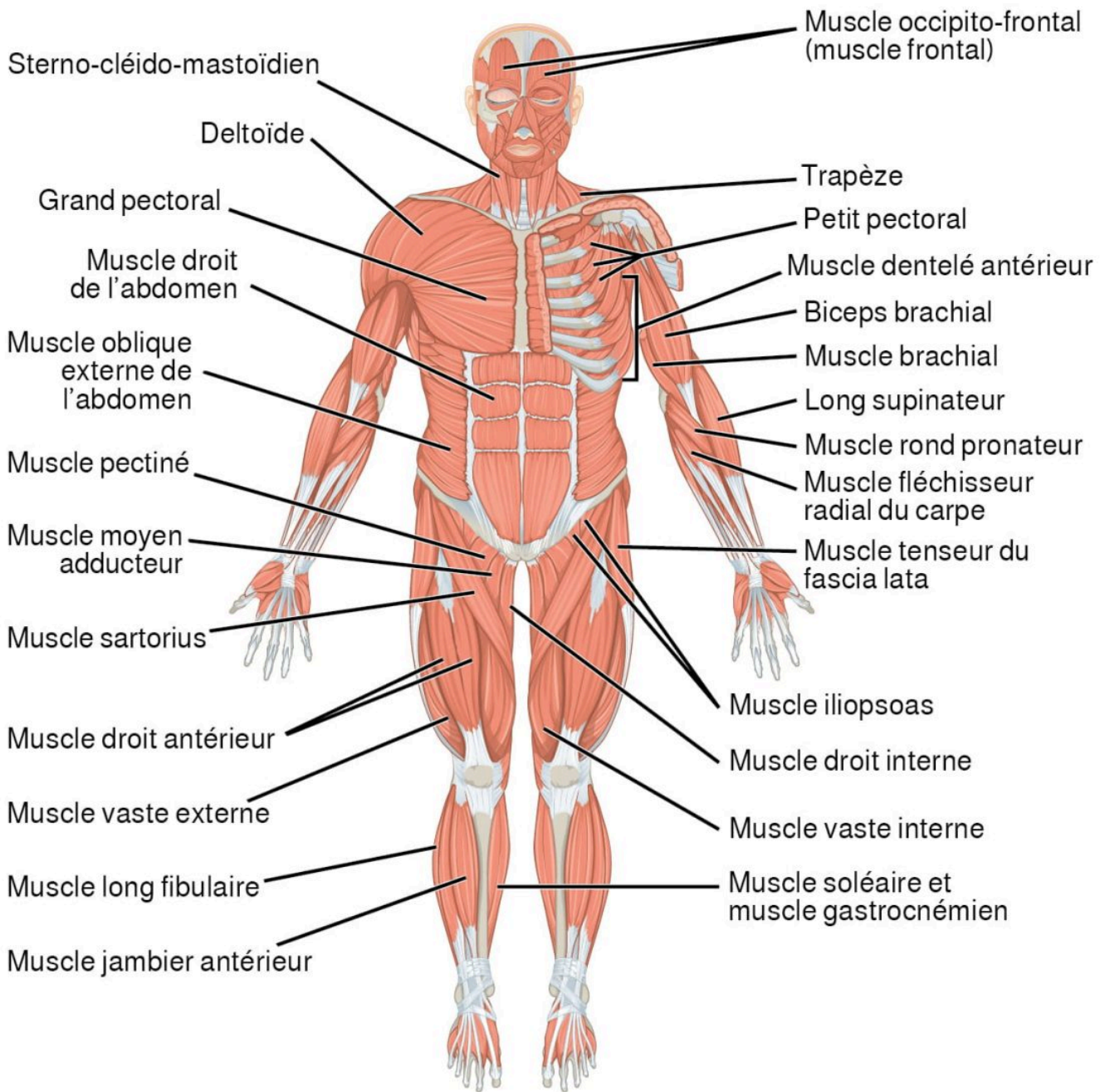
Les muscles permettent également de maintenir une bonne **posture** en se contractant pour garder le tronc droit, que l'on soit assis ou debout.

## Nom des muscles

Il existe de nombreuses nomenclatures pour nommer les muscles. Voici quelques exemples :

- **Parties du corps** – biceps, triceps, quadriceps
- **Grosueur** – grand et petit
- **Forme** – deltoïde (triangulaire), trapèze (trapézoïde)
- **Action** – fléchisseur (flexion), adducteur (mouvement vers la ligne médiane du corps)





Principaux muscles du corps.  
Côté droit : en surface; côté gauche :  
en profondeur (vue antérieure)

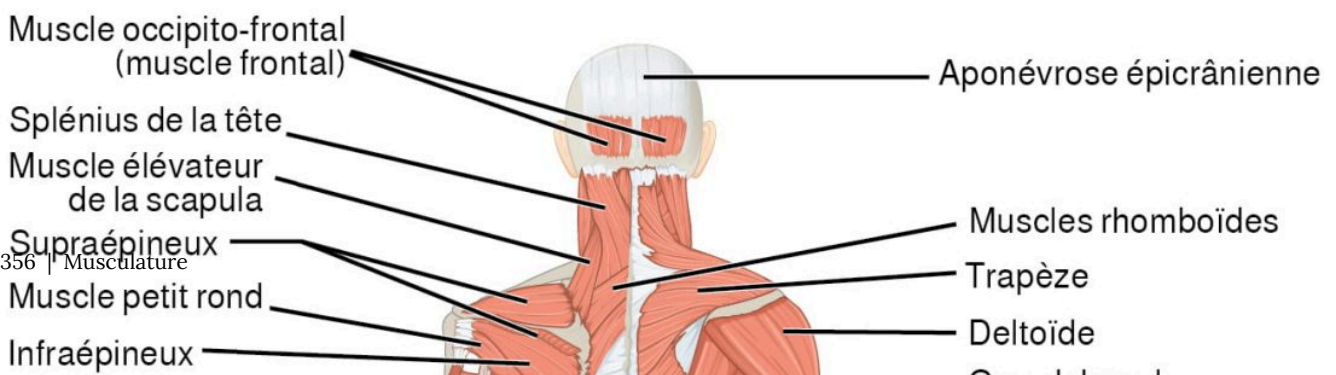


Figure 17.2. Vue d'ensemble de la musculature. Sur les vues antérieure et postérieure de la musculature, les muscles superficiels (en surface) sont représentés sur le côté droit du corps tandis que les muscles profonds (sous les muscles superficiels) sont représentés à gauche. Pour les jambes, les muscles superficiels sont représentés dans la vue antérieure, tandis que la vue postérieure montre les muscles superficiels et les muscles profonds. D'après Betts et coll., 2013. Sous licence [CC BY 4.0](https://creativecommons.org/licenses/by/4.0/). [Description de l'image]

Tableau 17.1. Comprendre la forme latine des muscles. D'après Betts et coll., 2013. Distribution sous la licence [CC BY 4.0](https://creativecommons.org/licenses/by/4.0/).

EXEMPLE	MOTS	RACINE LATINE 1	RACINE LATINE 2	SIGNIFICATION	DÉFINITION
<b>abductor digiti minimi</b>	abductor	ab = loin de	duct = bouger	Muscle qui s'éloigne de...	Muscle qui éloigne l'auriculaire ou le petit orteil de...
	digiti	digitus = doigt	s.o.	Doigt ou orteil	
	minimi	minimus = petit	s.o.	Petit	
<b>adductor digiti minimi</b>	adductor	ad = vers, en direction	duct = bouger	Muscle qui fait bouger vers...	Muscle qui fait bouger l'auriculaire ou le petit orteil vers...
	digiti	digitus = doigt	s.o.	Doigt ou orteil	
	minimi	minimus = petit	s.o.	Petit	

Abréviations médicales de la musculature

Un élément interactif ou multimédia a été exclu de cette version du texte. Vous pouvez y accéder en ligne à l'adresse suivante :

<https://ecampusontario.pressbooks.pub/medicalterminology/?p=2208>

## Maladies et atteintes courantes

### Dystrophie musculaire de Duchenne

La dystrophie musculaire de Duchenne (DMD) survient lorsque l'organisme ne produit pas de la dystrophine (une protéine musculaire). Les muscles s'affaiblissent à mesure que la personne atteinte grandit. La maladie touche principalement les garçons et les signes et symptômes qui se manifestent généralement avant cinq ans peuvent inclure des chutes fréquentes et de la difficulté à bouger au même rythme que des personnes du même âge. Comme tous les muscles sont affectés, la personne devra utiliser un fauteuil roulant et aura besoin d'aide pour respirer (Dystrophie musculaire Canada, 2020). Pour en savoir plus, visitez le site Web de [Dystrophie musculaire Canada sur les maladies neuromusculaires](https://www.dmdcanada.ca/fr/les-maladies-neuromusculaires).

### Paralysie cérébrale

La paralysie cérébrale est provoquée par une interruption du développement du cerveau, causant ainsi une faiblesse musculaire. La gravité ainsi que les signes et symptômes varient selon la zone du cerveau touchée. L'équilibre et la

coordination sont souvent des tâches difficiles en raison de l'incapacité à contrôler les muscles (Centres de contrôle et de prévention des maladies, 2019; Ontario Federation for Cerebral Palsy, 2018). Pour en apprendre davantage sur la paralysie cérébrale, visitez la page des [Centres de contrôle et de prévention des maladies](#).

## Syndrome du tunnel carpien

Les symptômes du syndrome du tunnel carpien comprennent des douleurs, un engourdissement ou une faiblesse aux mains causée par une compression du nerf médian. Certains facteurs sont liés au travail comme l'utilisation d'un clavier de façon non ergonomique, à une maladie comme l'arthrite ou encore à une grossesse (Healthwise Staff, 2018). Pour en savoir plus, visitez le site Web de [Health Link BC sur le syndrome du tunnel carpien](#).

## Paralysie

La paralysie est la perte de force et de contrôle des muscles de certaines parties du corps. Elle peut être localisée et affecter des zones précises comme le visage, les pieds, les cordes vocales entre autres. Elle peut être également généralisée et affecter une plus grande partie du corps. Il existe différents types de paralysie généralisée :

- La **parésie** – Paralysie partielle, mais un certain contrôle des muscles.
- La **paraplégie** – Paralysie affectant les deux membres inférieurs et le bas du tronc.
- La **quadriplégie** – Paralysie des quatre membres. Le tronc peut également être affecté.
- L'**hémiplégie** – Paralysie affectant un seul côté du corps, par exemple, le bras et le pied d'un même côté (Cleveland Clinic, 2017.)

Pour en savoir plus, visitez la [page d'information sur la paralysie](#) de la Cleveland Clinic.

## Entorse et foulure

Une **entorse** est une lésion d'une articulation due à l'élongation ou l'arrachement d'un ligament.

Une **foulure** est une lésion d'un muscle due à l'élongation ou l'arrachement d'un tendon.

## Interventions diagnostiques

L'**électromyographie (EMG)** permet d'évaluer l'activité des cellules nerveuses qui contrôlent les muscles. Des électrodes, fixées à la peau ou insérées dans le muscle, permettent d'enregistrer les impulsions électriques. L'EMG peut déceler des problèmes de fonctionnement des nerfs périphériques, des muscles ou indiquer des signaux entre les nerfs et les muscles. Il s'agit d'un test parmi tant d'autres qui permet de diagnostiquer les troubles neuromusculaires (Mayo Clinic, 2019; Body Restoration, 2020). Pour en savoir plus, visitez la [page de la Mayo Clinic sur l'électromyographe](#).

L'**imagerie par résonance magnétique (IRM)** est une technique qui utilise des ondes radio et un champ magnétique pour générer des images détaillées qui simplifient le diagnostic d'un large éventail d'affections (Centre des sciences de la santé de London, 2020). Leung (2017) souligne que l'utilisation de l'IRM pour traiter et surveiller des troubles musculaires



a augmenté en raison des images très détaillées qui permettent de distinguer les muscles squelettiques de la graisse (paragraphe 4).

La **mesure de l'amplitude articulaire** est une intervention diagnostique qui permet de déterminer le degré de mouvement autour d'une articulation précise.

## Termes médicaux en contexte

Un élément interactif ou multimédia a été exclu de cette version du texte. Vous pouvez y accéder en ligne à l'adresse suivante :

<https://ecampusontario.pressbooks.pub/medicalterminology/?p=2208>

## Spécialités médicales associées à la musculature

### Chirurgie orthopédique

Les chirurgiens orthopédistes sont des médecins spécialistes qui suivent une formation supplémentaire de cinq ans qui porte sur la prévention, le diagnostic, le traitement médical et chirurgical des troubles et des maladies qui touchent l'appareil locomoteur (Association médicale canadienne, 2018). Pour en savoir plus, consultez le [document \(PDF\) de l'Association médicale canadienne sur la chirurgie orthopédique](#).

### Neurologie

Les neurologues suivent une formation supplémentaire spécialisée de cinq ans qui porte sur la prévention, le diagnostic, le traitement des troubles et des maladies qui touchent le cerveau, la moelle spinale, les nerfs et les muscles (Association médicale canadienne, 2018a). Pour en savoir plus, consultez le [document \(PDF\) de l'Association médicale canadienne sur la neurologie](#).

### Kinésiologie

Les kinésiologues sont des professionnels de la santé réglementés, titulaires d'un baccalauréat (4 ans) en kinésiologie ou d'un diplôme dans une discipline connexe. En Ontario, les kinésiologues doivent être en règle et inscrits à l'Ordre des kinésiologues de l'Ontario. Par ailleurs, ils travaillent dans divers milieux et traitent la douleur, aident à prévenir les blessures et font la promotion de la santé par la biomécanique (Ordre des kinésiologues de l'Ontario, n. d.). Pour en savoir plus, visitez le site Web de l'[Ordre des kinésiologues de l'Ontario](#).

# Vocabulaire de la musculature

## **Antagoniste**

Qui est en opposition.

## **Muscles cardiaques**

Tissu musculaire du cœur ou myocarde. Son aspect est similaire à celui d'un muscle squelettique. Il pompe le sang et régule le battement du cœur.

## **Électromyographie (EMG)**

Enregistrement graphique de l'activité musculaire ou des courants électriques en réponse à une stimulation d'un nerf.

## **Fibromyalgie**

Sensation de douleur dans les tissus fibreux des muscles.

## **Hémostase**

Mécanismes biologiques qui favorisent un équilibre stable.

## **Hémiplégie**

Paralysie affectant un seul côté du corps.

## **Imagerie par résonance magnétique (IRM)**

Technique qui utilise des ondes radio et un champ magnétique pour générer des images claires et détaillées des organes internes et des tissus.

## **Myasthénie grave**

Maladie caractérisée par une faiblesse musculaire excessive.

## **Paraplégie**

Paralysie affectant les deux membres inférieurs et, le plus souvent, le bas du tronc.

## **Parésie**

Paralysie partielle, mais un certain contrôle des muscles.

## **Quadriplégie**

Paralysie des quatre membres. Le tronc peut également être affecté.

## **Muscles squelettiques**

Muscles striés qui assurent les mouvements volontaires.

## **Muscles lisses**

Muscles viscéraux qui recouvrent principalement les parois des organes internes. Ils assurent les mouvements involontaires.

## **Entorse ou foulure**

Lésion d'une articulation en raison de l'étirement ou de la déchirure d'un ligament.

## **Élongation**

Lésion d'un muscle en raison de l'étirement ou de la déchirure d'un tendon

## Mettez vos connaissances à l'épreuve!

Un élément interactif ou multimédia a été exclu de cette version du texte. Vous pouvez y accéder en ligne

à l'adresse suivante :

<https://ecampusontario.pressbooks.pub/medicalterminology/?p=2208>

## Références

Body Restoration. (2020). *Electromyography (EMG) test : Diagnosing nerve and muscle injuries*. [bodyrestoration.ca/electromyography-test-edmonton-2/](http://bodyrestoration.ca/electromyography-test-edmonton-2/)

Association médicale canadienne (2018, août). *Chirurgie orthopédique Profil des spécialités de l'AMC*. [www.cma.ca/sites/default/files/2019-01/orthopedic-surgery-fr.pdf](http://www.cma.ca/sites/default/files/2019-01/orthopedic-surgery-fr.pdf)

Association médicale canadienne (2018a, août). *Neurologie. Profil des spécialités de l'AMC*. [www.cma.ca/sites/default/files/2019-01/neurology-fr.pdf](http://www.cma.ca/sites/default/files/2019-01/neurology-fr.pdf)

Centers for Disease Control and Prevention. (30 avril 2019). *What is cerebral palsy?* CDC. <https://www.cdc.gov/ncbddd/cp/facts.html>

Ordre des kinésiologues de l'Ontario (n. d.). *La kinésiologie* [www.coko.ca/patients-and-clients/about-kinesiology/](http://www.coko.ca/patients-and-clients/about-kinesiology/) [Crash Course]. (15 juillet 2015). *Muscles, part 2 – organismal level : Crash Course A&P #22* (Muscles, partie 2 – Niveau organique : cours accéléré en anatomie et physiologie no 22) [Vidéo]. YouTube. [youtu.be/180Xx7pA9hQ](https://youtu.be/180Xx7pA9hQ)

Healthwise. (20 septembre 2018). *Carpal tunnel syndrome: Topic overview*. HealthLink BC. [www.healthlinkbc.ca/health-topics/hw213308](http://www.healthlinkbc.ca/health-topics/hw213308)

Leung, J. (25 novembre 2016). *Magnetic resonance imaging patterns of muscle involvement in genetic muscle diseases: a systematic review*. *Journal of Neurology*, 264(7), 1320-1333. <https://dx.doi.org/10.1007%2Fs00415-016-8350-6>

Mayo Clinic. (21 mai 2019). *Électromyographie (EMG)*. Soins aux patients et renseignements de la Mayo Clinic. [www.mayoclinic.org/tests-procedures/emg/about/pac-20393913](http://www.mayoclinic.org/tests-procedures/emg/about/pac-20393913)

Dystrophie musculaire Canada. (2020). *Découvrir la dystrophie musculaire : la dystrophie musculaire de Duchenne*. [muscle.ca/fr/decouvrir-la-dystrophie-musculaire/types-de-maladies-neuromusculaires/](http://muscle.ca/fr/decouvrir-la-dystrophie-musculaire/types-de-maladies-neuromusculaires/)

Ontario Federation for Cerebral Palsy. (2018). *About cerebral palsy*. OFCP. [www.ofcp.ca/about-cerebral-palsy](http://www.ofcp.ca/about-cerebral-palsy)

## Descriptions des images

**Description de la figure 17.2** Le panneau supérieur montre la vue antérieure du corps humain et les principaux muscles indiqués. Champ de textes (de haut en bas) : muscle occipito-frontal (muscle frontal), sterno-cléido-mastoidien, trapèze, deltoïde, petit pectoral, muscle grand dentelé, grand pectoral, muscles du bras : biceps brachial, muscle brachial, long supinateur, muscle rond pronateur, muscle fléchisseur radial du carpe, région abdominale : grand droit de l'abdomen, muscle oblique externe de l'abdomen, bas du corps : muscle tenseur du fascia lata, muscle iliopsoas, muscle pectiné, muscle moyen adducteur, muscle sartorius, muscle droit interne, muscle droit antérieur, muscle vaste externe, muscle vaste interne, long péronier, muscle jambier antérieur. Le panneau inférieur montre la vue postérieure du corps humain et les principaux muscles indiqués. Champ de texte (en partant du haut, à partir de la tête, du côté gauche) : aponévrose épicroânienne, muscle occipital, splénius de la tête, muscle élévateur de la scapula, muscle rhomboïde, trapèze, supraépineux, muscle petit rond, infraépineux, muscle grand rond, triceps brachial, épine iliaque postéro-inférieure, grande oblique de l'abdomen, bas du corps : muscle moyen glutéal, muscle grand glutéal, muscle semi-membraneux, muscle long péronier latéral, muscle jambier postérieur, (côté droit, à partir du haut) trapèze, deltoïde,

grand dorsal, bras : long supinateur, muscle fléchisseur radial du carpe, muscle extenseur des doigts, muscle cubital postérieur, muscle fléchisseur ulnaire du carpe, bas du corps : muscle petit glutéal, muscles jumeaux, muscle biceps fémoral, muscle semi-tendineux, muscle droit interne, jumeau, muscle soléaire. [\[Retour à la figure 17.2\]](#)

Sauf indication contraire, le chapitre présente du contenu adapté du manuel [Anatomy and Physiology](#) (sur [OpenStax](#)), de Betts, et coll. et est utilisé sous la licence [CC BY 4.0 international](#). Téléchargez ou consultez gratuitement le manuel à l'adresse <https://openstax.org/books/anatomy-and-physiology/pages/1-introduction>.

# 18. Systèmes sensoriels

## Objectifs d'apprentissage

- Connaître l'anatomie des systèmes sensoriels.
- Décrire les principales fonctions des systèmes sensoriels.
- Bien orthographier les termes médicaux des systèmes sensoriels et utiliser les bonnes abréviations.
- Nommer les spécialités médicales associées aux systèmes sensoriels.
- Explorer les maladies, les troubles et les interventions couramment associés aux systèmes sensoriels.

## Affixes et radicaux des systèmes sensoriels

Cliquez sur les préfixes, les radicaux et les suffixes pour afficher une liste de composantes de termes à mémoriser pour les systèmes sensoriels.

Un élément interactif ou multimédia a été exclu de cette version du texte. Vous pouvez y accéder en ligne à l'adresse suivante :

<https://ecampusontario.pressbooks.pub/medicalterminology/?p=263>

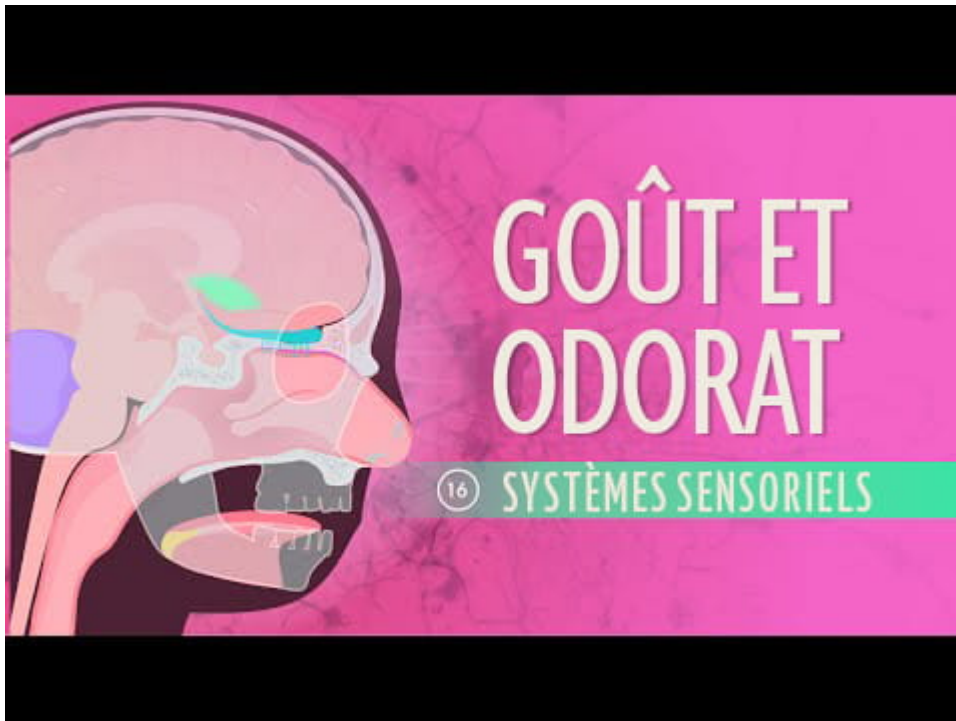## Introduction aux systèmes sensoriels

Demandez à n'importe qui de vous nommer tous les sens, et la réponse sera fort probablement les cinq principaux sens, c'est-à-dire **le goût, l'odorat, le toucher, l'ouïe et la vue**. Il en existe toutefois davantage. L'omission la plus évidente sur cette liste est le sens de l'**équilibre**. Le sens du toucher peut être divisé en pression, vibration, étirement et position du follicule pileux, en fonction du type de mécanorécepteurs qui perçoivent ces sensations tactiles. Les autres sens négligés sont entre autres la perception de la température par les thermorécepteurs et la perception de la douleur par les nocicepteurs.

Dans le domaine de la physiologie, les sens peuvent être considérés comme généraux ou spécifiques. Un **sens général** est un **sens** présent dans tout le corps et dont les récepteurs sensoriels se trouvent dans les structures d'autres organes. Les mécanorécepteurs de la peau, des muscles ou des parois des vaisseaux sanguins en sont des exemples. Les sens généraux contribuent souvent au sens du toucher, comme décrit ci-dessus, ou à la proprioception et à la kinesthésie, ou à un sens viscéral, qui est le plus important pour les fonctions autonomes. Un **sens spécifique** est un **sens** auquel est consacré un organe en particulier, à savoir l'œil, l'oreille interne, la langue ou le nez.

## La gustation (goût) et l'olfaction (odeur)

Regardez la vidéo :



Un ou plusieurs éléments interactifs ont été exclus de cette version du texte. Vous pouvez les visualiser en ligne ici :

<https://ecampusontario.pressbooks.pub/acquerirlesbasesdelaterminologiemedicale/?p=478#oembed-1>

Media 18.1 [Taste & Smell: Crash Course A&P #16 \(Goût et odorat : cours accéléré en anatomie et physiologie no 16\)](#) [Vidéo en ligne]. © [CrashCourse](#), 2015.

## Termes médicaux relatifs aux systèmes sensoriels

Un élément interactif ou multimédia a été exclu de cette version du texte. Vous pouvez y accéder en ligne à l'adresse suivante :

<https://ecampusontario.pressbooks.pub/medicalterminology/?p=263>

## Gustation (goût)

La gustation est le sens spécifique associé à la langue. La surface de la langue, tout comme le reste de la cavité buccale, est tapissée par un épithélium pavimenteux stratifié. Des bosses surélevées appelées papilles contiennent les structures de transduction gustative. Il existe **quatre types de papilles**, en fonction de leur apparence :

- caliciforme
- foliée
- filiforme
- fongiforme

Les bourgeons gustatifs de la structure des papilles contiennent des récepteurs sensoriels gustatifs propres à la transduction des stimuli gustatifs. Ces cellules réceptrices sont sensibles aux substances chimiques contenues dans les aliments ingérés et libèrent des neurotransmetteurs en fonction de la quantité de substance chimique contenue dans l'aliment. Les neurotransmetteurs des cellules gustatives peuvent activer les neurones sensitifs des nerfs crâniens facial, glossopharyngien et vague.

Il existe seulement quelques **sous-modalités** gustatives. Jusqu'à récemment, seules quatre saveurs étaient reconnues : le **sucré**, le **salé**, l'**acide** et l'**amer**. Au début du 20<sup>e</sup> siècle, des recherches ont permis de reconnaître une cinquième saveur, l'**umami**, au milieu des années 1980. Des recherches très récentes ont suggéré l'existence d'un sixième goût pour le **gras**, ou les lipides.

## Olfaction (odeur)

*Le saviez-vous?*

Le corps humain peut détecter plus de 10 000 odeurs.

Tout comme le goût, l'olfaction réagit à des stimuli chimiques. Les neurones récepteurs olfactifs sont situés dans une petite région de la cavité nasale supérieure. L'épithélium olfactif, y compris les cellules olfactives, peut être endommagé par les produits chimiques toxiques en suspension dans l'air.

Les messages des récepteurs olfactifs sont transmis au cerveau, en particulier au cortex olfactif primaire situé dans les zones inférieure et médiane du lobe temporal, ainsi qu'à l'hypothalamus, où les odeurs sont associées à la mémoire à long terme et aux réponses émotionnelles.

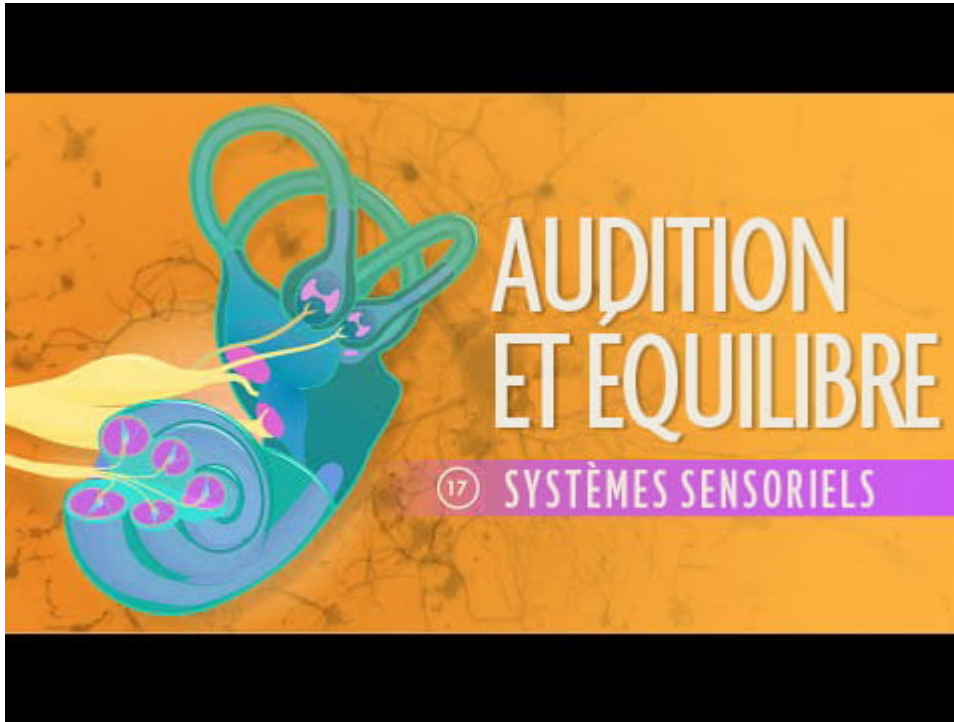## Vérification des connaissances

- Quelles parties du cerveau enregistrent et associent les odeurs aux souvenirs et aux émotions?
- Nommer les quatre types de papilles (bourgeons gustatifs) que l'on trouve sur la langue.



## L'audition (l'ouïe), l'équilibre et la somesthésie (le toucher)

Regardez la vidéo :



Un ou plusieurs éléments interactifs ont été exclus de cette version du texte. Vous pouvez les visualiser en ligne ici :

<https://ecampusontario.pressbooks.pub/acquerirlesbasesdelaterminologiemedicale/?p=478#oembed-2>

Média 18.2 [Hearing & balance: Crash Course A&P #17 \(Ouïe et équilibre : cours accéléré en anatomie et physiologie no 17\)](#)  
[Vidéo en ligne]. © [CrashCourse](#), 2015.

### Audition (ouïe)

L'ouïe, ou l'**audition**, est la **transduction** des ondes sonores en un signal neuronal, rendue possible par les structures de l'oreille ([figure 18.1](#)).

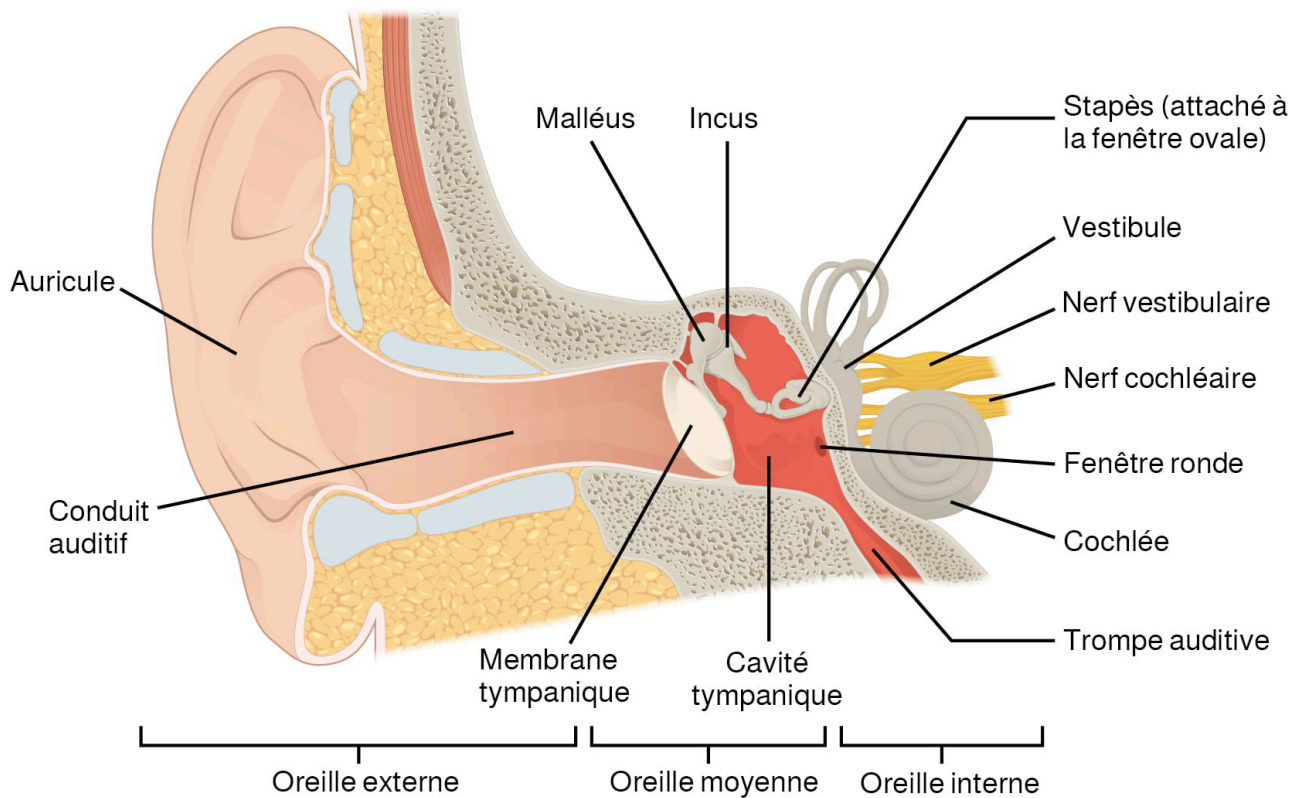


Figure 18.1 Structures de l'oreille L'oreille externe comprend l'auricule, le conduit auditif et la membrane tympanique. L'oreille moyenne est reliée au pharynx par la trompe auditive et contient les osselets. L'oreille interne contient la cochlée et le vestibule, qui sont respectivement responsables de l'audition et de l'équilibre. D'après Betts et coll., 2013. Distribution sous la licence [CC BY 4.0](https://creativecommons.org/licenses/by/4.0/). [Description de l'image]

- L'**oreille externe** se compose de l'auricule, parfois appelé pavillon, du conduit auditif et de la membrane tympanique.
  - Les courbes en forme de C de l'auricule dirigent les ondes sonores vers le **conduit auditif**. Le conduit pénètre dans le crâne par le méat auditif externe de l'**os temporal**. À l'extrémité du conduit auditif se trouve la **membrane tympanique**, qui vibre lorsqu'elle est atteinte par des ondes sonores.
- L'**oreille moyenne** est composée des osselets, de la fenêtre ovale et de la membrane tympanique.
  - Les trois **osselets** sont le malléus, l'incus et le stapès, noms latins qui peuvent se traduire par marteau, enclume et étrier. Le malléus est attaché à la membrane tympanique et fonctionne avec l'incus. L'incus s'articule à son tour avec le stapès. Le stapès est ensuite relié à l'oreille interne, où les ondes sonores sont transformées en signal neuronal. Les vibrations des osselets traversent la **fenêtre ovale**, et déplacent le liquide dans un mouvement ondulatoire. La fréquence des ondes fluides correspond à celle des ondes sonores. L'oreille moyenne est reliée au pharynx par la trompe auditive, qui permet d'équilibrer la pression de l'air sur la **membrane tympanique**. Le tube est normalement fermé, mais s'ouvre lorsque les muscles du pharynx se contractent pendant la déglutition ou le bâillement.
- L'**oreille interne** est souvent décrite comme un **labyrinthe osseux**, car elle est composée d'une série de canaux encastrés dans l'os temporal.
  - Elle se compose de la **cochlée, responsable de l'audition**, et du **vestibule, responsable de l'équilibre**. Les signaux neuronaux provenant de ces deux parties sont relayés vers le tronc cérébral par des faisceaux de fibres distincts. Cependant, ces deux faisceaux s'étirent de l'oreille interne au tronc cérébral et portent le nom de nerf **vestibulocochléaire**. Le son est converti en signaux neuronaux dans la région cochléaire de l'oreille

interne, qui contient les neurones sensitifs du ganglion spiral. Ces ganglions sont situés dans la cochlée, qui est en forme de spirale, dans l'oreille interne. La cochlée est reliée au stapès par la fenêtre ovale.

L'image ci-dessous présente une coupe transversale de la cochlée et la rampe vestibulaire et la rampe tympanique le long du conduit cochléaire (voir [figure 18.2](#)). Le conduit cochléaire contient plusieurs organes spiraux, qui convertissent le mouvement des ondes des deux rampes en signaux neuronaux. Les organes spiraux se trouvent sur la membrane basilaire, c'est-à-dire sur le côté du conduit cochléaire situé entre les organes spiraux et la rampe tympanique. Lorsque les ondes fluides se déplacent dans la rampe vestibulaire et la rampe tympanique, la membrane basilaire se déplace à un endroit précis en fonction de la fréquence des ondes. Les ondes de haute fréquence déplacent la région de la membrane basilaire qui se trouve à la base de la cochlée. Les ondes de basse fréquence déplacent la région de la membrane basilaire qui se trouve près de l'extrémité de la cochlée.

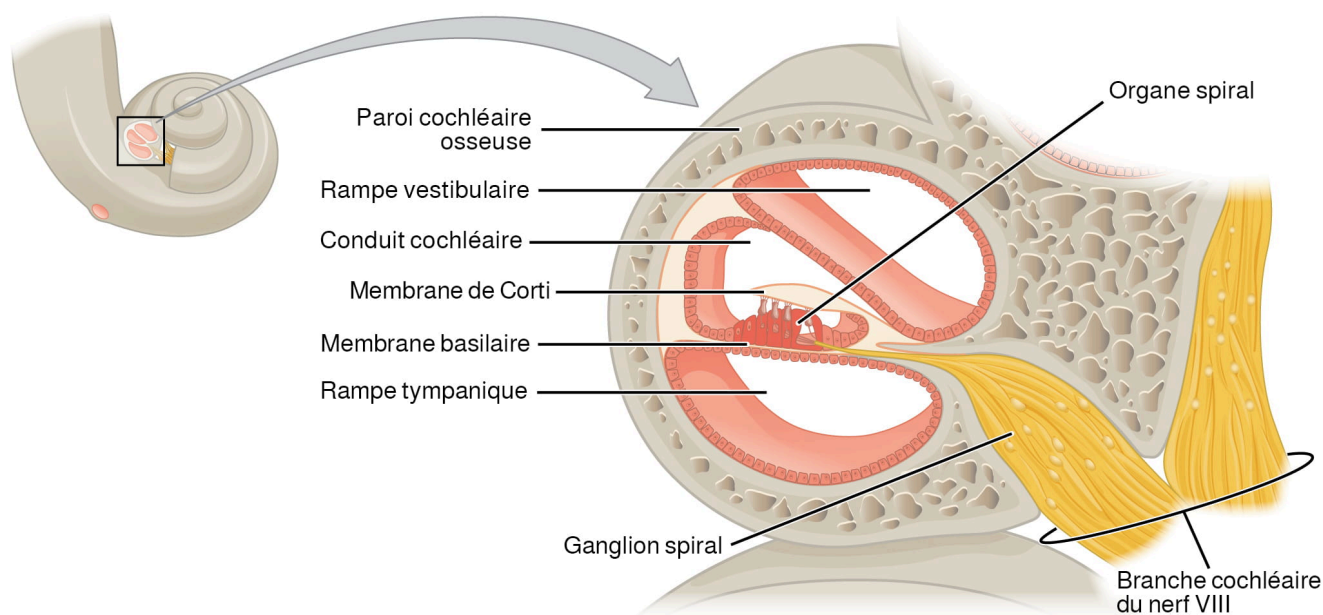


Figure 18.2 Vue transversale de la cochlée Les trois principales sections de la cochlée sont présentées. La rampe tympanique et la rampe vestibulaire se trouvent de part et d'autre du conduit cochléaire. L'organe spiral, qui contient les cellules auditives mécanoréceptrices, est adjacent à la rampe tympanique et repose sur la membrane basilaire. D'après Betts et coll., 2013. Distribution sous la licence [CC BY 4.0](#). [\[Description de l'image\]](#)

La cochlée codifie les stimuli auditifs pour les fréquences comprises entre 20 et 20 000 Hz, ce qui représente la gamme de sons que l'oreille humaine peut entendre. L'unité Hertz mesure la fréquence des ondes sonores en cycles produits par seconde. Des fréquences aussi basses que 20 Hz sont détectées par les cellules auditives situées à l'apex, ou extrémité, de la cochlée. Les fréquences supérieures à 20 kHz sont codifiées par les cellules auditives situées à la base de la cochlée, près des fenêtres ronde et ovale. La plupart des stimuli auditifs contiennent une combinaison de sons à différentes fréquences et intensités (représentées par l'amplitude de l'onde acoustique). Chaque cellule auditive située le long du canal cochléaire est sensible à une fréquence particulière. Ensemble, elles permettent à la cochlée de séparer les stimuli auditifs par fréquence, tout comme un prisme sépare la lumière visible en différentes couleurs.

*Le saviez-vous?*

Le son se propage à une vitesse de 1 130 pieds par seconde.

# Équilibre

En plus de l'audition, l'**oreille interne** est responsable de l'**encodage des** informations relatives à l'équilibre. Les cellules qui détectent la position et les mouvements de la tête et les mouvements du corps sont situées dans le vestibule de l'oreille interne. La position de la tête est détectée par les organes otolithiques, tandis que les mouvements de la tête sont détectés par les canaux semicirculaires (voir la [figure 18.3](#)). Les signaux neuronaux générés dans le ganglion vestibulaire sont transmis par le nerf vestibulocochléaire au tronc de l'encéphale et au cervelet.

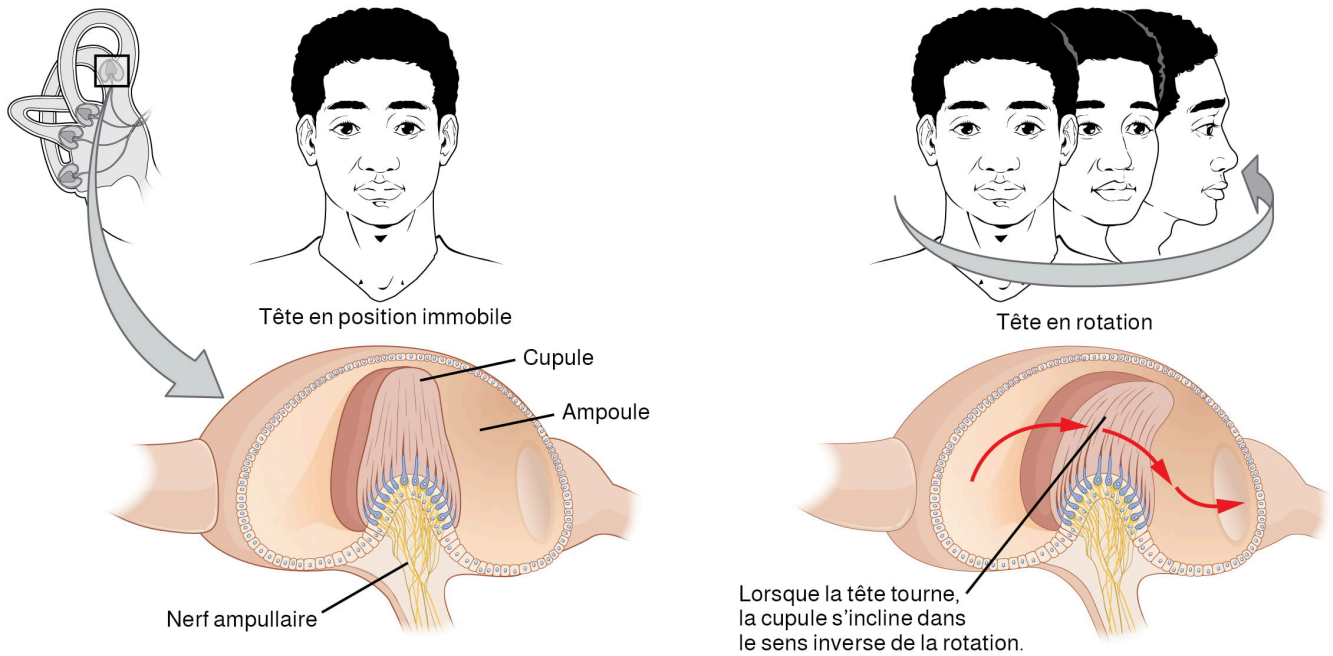


Figure 18.3 Encodage rotatif par les canaux semicirculaires. Le mouvement de rotation de la tête est encodé par les cellules auditives de la base des canaux semicirculaires. Lorsque l'un des canaux se déplace en arc avec la tête, le liquide interne se déplace dans la direction opposée, ce qui entraîne la courbure de la cupule et des stéréocils. Le mouvement de deux canaux dans un plan donne des informations sur la direction dans laquelle la tête se déplace, et l'activation des six canaux peut donner une indication très précise du mouvement de la tête en trois dimensions. D'après Betts et coll., 2013. Distribution sous la licence [CC BY 4.0](#). [[Description de l'image](#)]

## Somesthésie (toucher)

### Le saviez-vous?

Avec le vieillissement, l'humain perd des cellules de réception sensorielle, notamment celles qui détectent la douleur et les changements de température.

La somesthésie est considérée comme un sens général, par opposition aux sens spécifiques abordés dans cette section. La somatosensation est l'ensemble des **modalités sensorielles** associées au toucher, la **proprioception** et l'**interception**. Ces modalités comprennent la pression, la vibration, la sensibilité tactile, le chatouillement, la démangeaison, la température, la douleur, la proprioception et la kinesthésie. Ses récepteurs ne sont donc pas associés à un organe spécifique, mais sont plutôt répartis dans tout le corps, dans divers organes. La plupart des récepteurs sensoriels sont situés dans la peau, mais on en trouve également dans les muscles, les tendons, les capsules articulaires, les ligaments et les parois des viscères.

Les deux types de signaux somatosensoriels transmis par les terminaisons nerveuses libres sont la douleur et la température. Les récepteurs de température sont stimulés lorsque la température localisée est différente de la température corporelle. Certains thermorécepteurs sont sensibles uniquement au froid et d'autres uniquement à la chaleur. La **nociception** est la sensation de stimuli potentiellement dommageables. Les stimuli mécaniques, chimiques ou thermiques dépassant un certain seuil provoquent des sensations douloureuses. Les tissus endommagés ou soumis à un stress libèrent des substances chimiques qui activent les protéines réceptrices des nocicepteurs.

Par exemple, la sensation de chaleur associée aux aliments épicés implique la capsaïcine, la molécule active des piments forts. Les molécules de capsaïcine se lient à un canal ionique transmembranaire dans les nocicepteurs qui est sensible aux températures supérieures à 37 °C. La dynamique de la liaison de la capsaïcine avec ce canal est inhabituelle en ce sens que la molécule reste liée pendant une longue période, ce qui diminue la capacité d'autres stimuli à provoquer des sensations de douleur par l'intermédiaire du nocicepteur activé. Il s'agit d'une des raisons pour laquelle la capsaïcine peut être utilisée comme analgésique topique, notamment dans des produits comme Icy HotMC.

### *Vérification des connaissances*


- Quelle structure de l'oreille aide au maintien de l'**équilibre**?
- Quels sont les termes médicaux utilisés pour décrire les sens du goût et du toucher?

Activité d'identification de l'anatomie de l'oreille Un élément interactif ou multimédia a été exclu de cette version du texte. Vous pouvez y accéder en ligne à l'adresse suivante : <https://ecampusontario.pressbooks.pub/medicalterminology/?p=263>

## **Vision (vue)**

Regardez la vidéo :





Un ou plusieurs éléments interactifs ont été exclus de cette version du texte. Vous pouvez les visualiser en ligne ici : <https://ecampusontario.pressbooks.pub/acquerirlesbasesdelaterminologimedical/?p=478#oembed-3>

Média 18.3 [Vision: Crash Course A&P #18 \(Où et équilibre : cours accéléré en anatomie et physiologie no 18\)](#) [Vidéo en ligne]. © [CrashCourse](#), 2015.

La vision est le sens spécifique de la vue et repose sur la transduction des stimuli lumineux reçus par les yeux. Les yeux sont situés dans les orbites du crâne. Les orbites osseuses entourent les bulbes des yeux, les protégeant et ancrant les tissus mous de l'œil (voir [figure 18.4](#)). Les paupières, bordées de cils, contribuent à protéger l'œil des abrasions en bloquant les particules qui peuvent se poser sur la surface de l'œil.

La surface interne de chaque paupière est une fine membrane appelée conjonctive palpébrale. La conjonctive s'étend sur la sclère et relie les paupières au bulbe de l'œil. Les larmes sont produites par la glande lacrymale, située sous les parois latérales du nez. Les larmes produites par cette glande s'écoulent par le conduit nasolacrymal jusqu'à l'angle médial de l'œil, où elles s'écoulent sur la conjonctive, éliminant les particules étrangères.

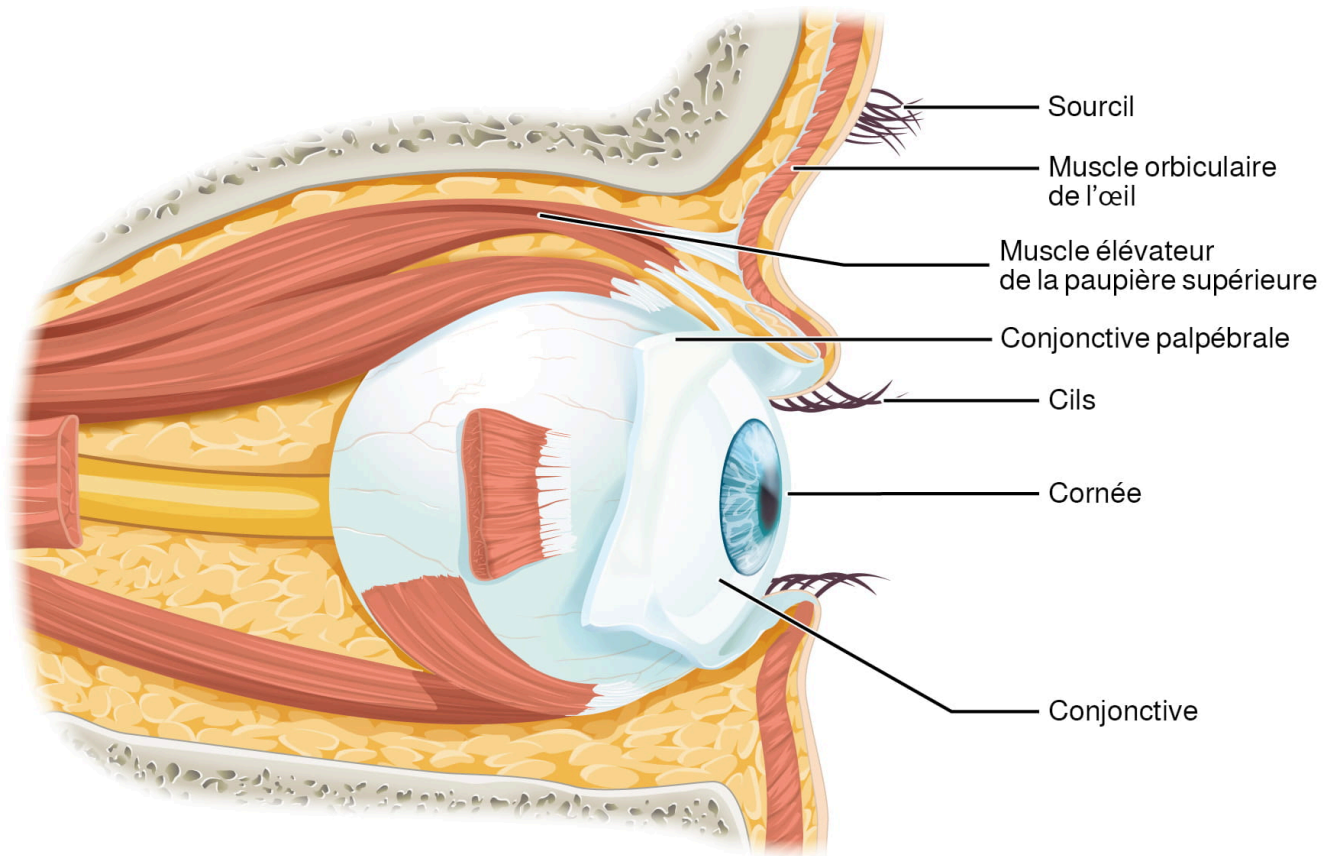


Figure 18.4 L'œil dans son orbite. L'œil est situé dans l'orbite et entouré de tissus mous qui protègent et appuient sa fonction. L'orbite est entourée par les os du crâne. D'après Betts et coll., 2013. Distribution sous la licence [CC BY 4.0](https://creativecommons.org/licenses/by/4.0/). [\[Description de l'image\]](#)

Le mouvement de l'œil dans l'orbite est entraîné par la contraction de **six muscles extrinsèques** qui proviennent des os de l'orbite et s'insèrent dans la surface du bulbe de l'œil. Quatre de ces muscles sont disposés aux points cardinaux autour de l'œil et sont nommés en fonction de ces emplacements. Il s'agit des muscles suivants :

- droit supérieur
- droit médial
- droit inférieur
- droit latéral.

Lorsqu'un de ces muscles se contracte, l'œil se déplace vers le muscle en question. Par exemple, lorsque le muscle droit supérieur se contracte, l'œil pivote vers le haut.

L'œil lui-même est une sphère creuse composée de **trois couches de tissus**.

- La **couche externe** est la tunique fibreuse, qui comprend la sclère (le blanc de l'œil) et la cornée (transparente). La sclère représente les cinq sixièmes de la surface de l'œil, et n'est pas visible en grande partie, bien que l'humain soit différent par rapport à de nombreuses autres espèces en ce qui concerne la quantité de « blanc de l'œil » visible (voir [figure 18.5](#)). La cornée transparente recouvre l'extrémité antérieure de l'œil et permet à la lumière de pénétrer.
- La **couche moyenne** de l'œil est la tunique vasculaire, qui se compose principalement de la choroïde, du corps ciliaire et de l'iris. La choroïde est une couche de tissu conjonctif très vascularisée qui assure l'apport sanguin du bulbe de l'œil. La choroïde est derrière le corps ciliaire, une structure musculaire attachée au cristallin par des fibres zonulaires. Ces deux structures plient le cristallin, ce qui lui permet de focaliser la lumière à l'arrière de l'œil. Le corps ciliaire est recouvert par l'iris, la partie colorée de l'œil, qui est visible dans la partie antérieure de l'œil.



L'iris est un muscle lisse qui ouvre ou ferme la pupille, le trou au centre de l'œil qui permet à la lumière de pénétrer. L'iris rétrécit la pupille quand la lumière est vive et la dilate quand la lumière est plus basse.

- La **couche interne** de l'œil est la tunique nerveuse, ou rétine, qui contient le tissu nerveux responsable de la photoréception.

L'œil est également divisé en **deux cavités**:

- **Cavité antérieure**
  - La cavité antérieure est l'espace entre la cornée et le cristallin, y compris l'iris et le corps ciliaire. Elle est remplie d'un liquide aqueux appelé humeur aqueuse.
- **Cavité postérieure**
  - La cavité postérieure est l'espace situé derrière le cristallin et s'étend jusqu'à la face postérieure de l'intérieur du bulbe de l'œil, où se trouve la rétine. La cavité postérieure est remplie d'un liquide plus visqueux appelé humeur vitrée.

La **rétine** est composée de plusieurs couches et contient des cellules spécialisées pour le traitement initial des stimuli visuels. Les photorécepteurs (bâtonnets et cônes) modifient leur potentiel de membrane lorsqu'ils sont stimulés par l'énergie lumineuse. Le changement de potentiel de membrane modifie la quantité de neurotransmetteur que les cellules photoréceptrices libèrent sur les cellules bipolaires de la couche plexiforme externe. La cellule bipolaire de la rétine relie un photorécepteur à une cellule ganglionnaire de la rétine dans la couche plexiforme interne. Les cellules amacrines y contribuent également au traitement de la rétine avant qu'un potentiel d'action ne soit produit par la cellule ganglionnaire. Les axones des cellules ganglionnaires, qui se trouvent dans la couche la plus interne de la rétine, se rassemblent au niveau du disque du nerf optique et quittent l'œil par le nerf optique (voir la [figure 18.5](#)). Comme ces axones traversent la rétine, il n'y a pas de photorécepteurs à l'arrière de l'œil, où commence le nerf optique, ce qui crée une « tache aveugle » dans la rétine et une tache aveugle correspondante dans notre champ visuel.

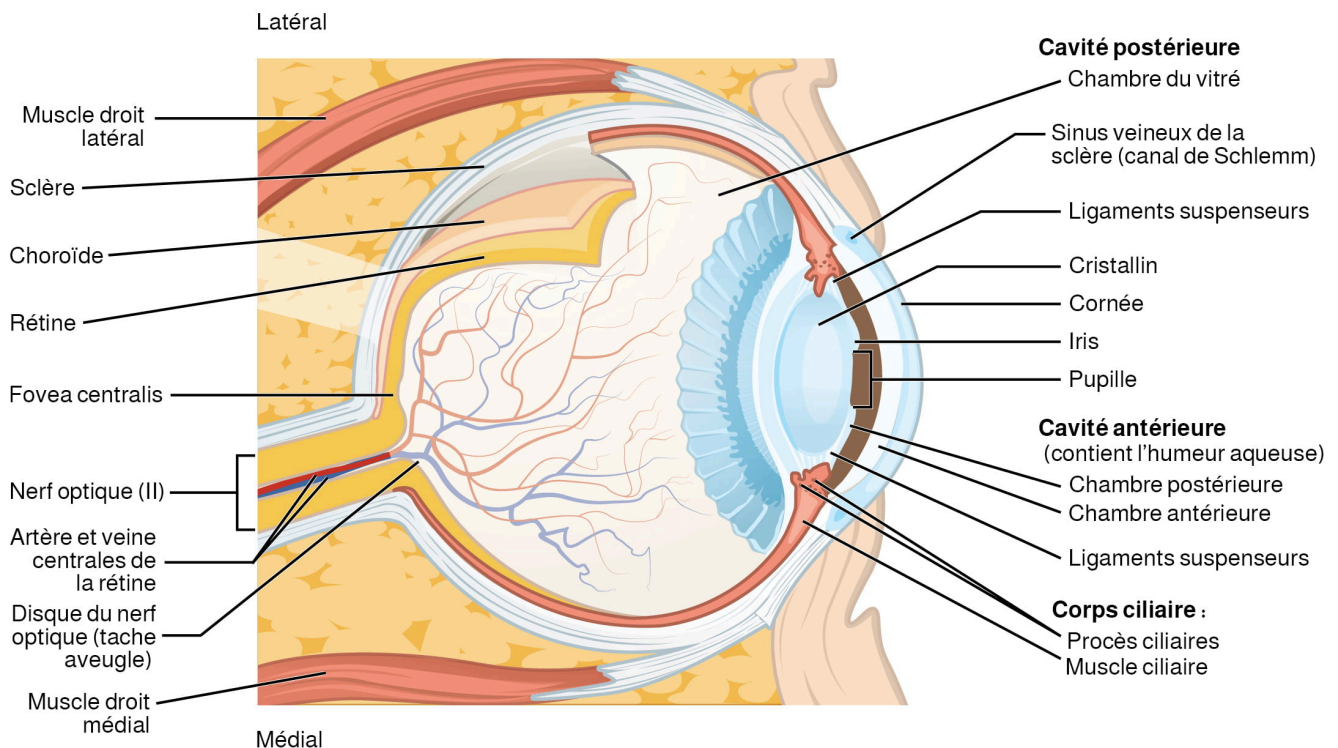


Figure 18.5. Structure de l'œil La sphère de l'œil peut être divisée en chambre antérieure et chambre postérieure. La paroi de l'œil est composée de trois couches : la tunique fibreuse, la tunique vasculaire et la tunique nerveuse. La rétine se trouve à l'intérieur de la tunique

nerveuse, et comporte trois couches de cellules et deux couches plexiformes. Le centre de la rétine présente une petite dépression : la fovéa. D'après Betts et coll., 2013. Distribution sous la licence [CC BY 4.0](#). [[Description de l'image](#)]

Les photorécepteurs de la rétine (les bâtonnets et les cônes) se trouvent derrière les axones, les cellules ganglionnaires, les cellules bipolaires et les vaisseaux sanguins de la rétine. Une quantité importante de lumière est absorbée par ces structures avant même que la lumière n'atteigne les cellules photoréceptrices. La fovéa est une petite zone tout au centre de la rétine. Autour de la fovéa, la rétine est dépourvue de cellules de soutien et de vaisseaux sanguins et ne contient que des photorécepteurs. C'est pourquoi l'acuité visuelle est optimale dans la fovéa. En effet, la fovéa est l'endroit où les autres structures rétinienne absorbent la plus faible quantité de lumière (voir [figure 18.5](#)). Au fur et à mesure que l'on s'éloigne de ce point central, l'acuité visuelle diminue de manière importante.

*Exemple : Acuité visuelle (AV) entre la fovéa et la rétine périphérique.*

La différence d'acuité visuelle entre la fovéa et la rétine périphérique peut être démontrée en regardant simplement un mot au milieu de ce paragraphe. Le stimulus visuel situé au milieu du champ de vision tombe sur la fovéa et est le plus clair. **Sans quitter ce mot des yeux, on remarque que les mots du début ou de la fin du paragraphe ne sont pas aussi clairs.** Les images de la vision périphérique sont focalisées par la rétine périphérique et présentent des extrémités vagues et floues et des mots qui ne sont pas clairement reconnaissables. Par conséquent, une grande partie de la fonction nerveuse des yeux consiste à déplacer les yeux et la tête de manière à ce que les stimuli visuels importants soient centrés sur la fovéa.

**Trois types d'opsines des cellules en cône** sont sensibles à différentes longueurs d'onde de la lumière et permettent de **voir les couleurs**. En comparant l'activité des trois différents cônes, le cerveau peut extraire des informations sur les couleurs des stimuli visuels (voir la [figure 18.6](#)). Par exemple, une puissante lumière bleue d'une longueur d'onde d'environ 450 nm activerait les cônes « **rouges** » de façon minimale, les cônes « **verts** » de façon marginale et les cônes « **bleus** » de façon prédominante. L'activation relative des trois cônes est calculée par le cerveau, qui perçoit la couleur comme étant bleue. Par contre, les cônes ne peuvent pas réagir à la lumière de faible intensité et les bâtonnets ne perçoivent pas la couleur de la lumière. Par conséquent, lorsque la luminosité est basse, notre vision est essentiellement en **échelle de gris**. Autrement dit, dans une pièce sombre, tout apparaît comme une différente nuance de gris. Lorsque vous pensez voir les couleurs dans l'obscurité, vous vous trompez. C'est le cerveau qui se souvient de la couleur des objets et vous les suggère.

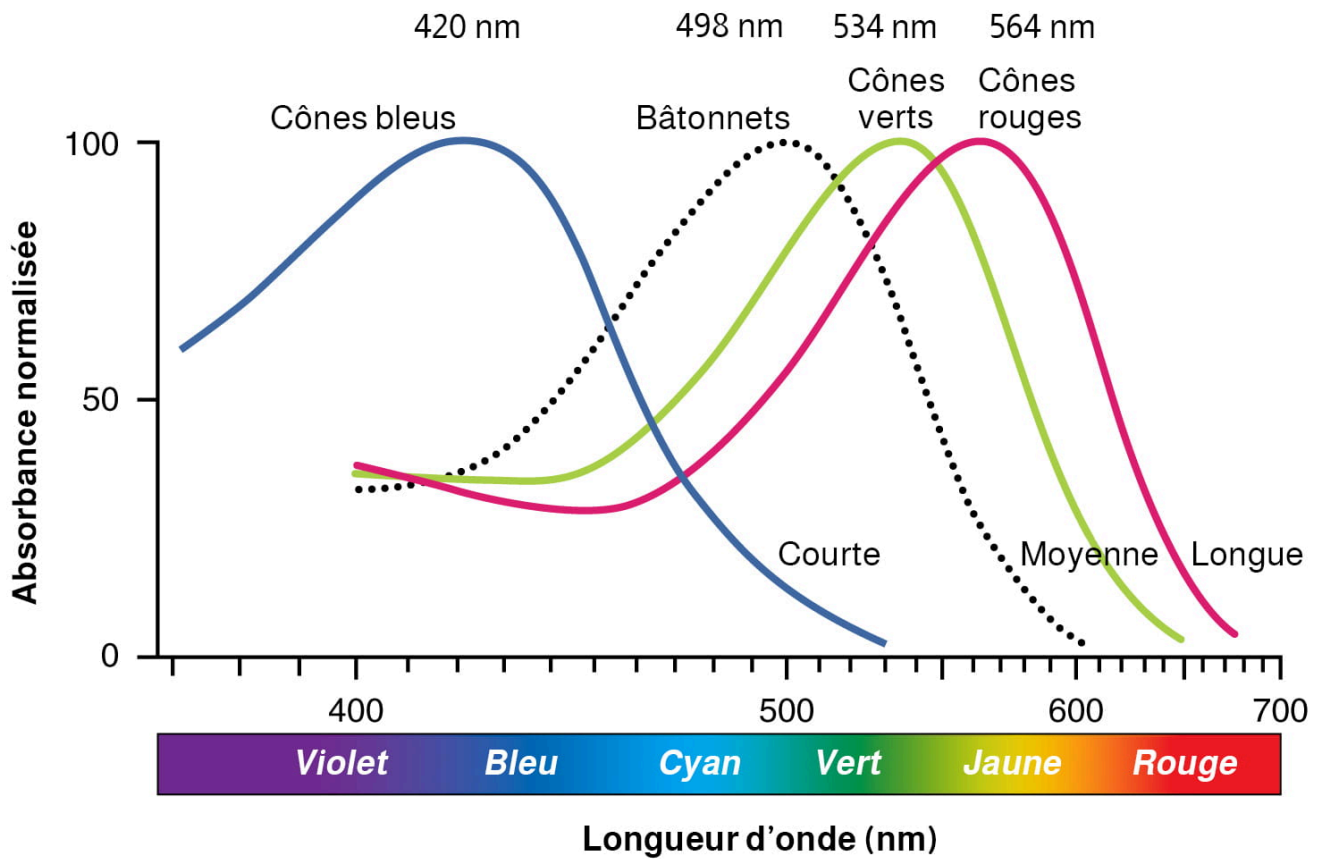


Figure 18.6 Comparaison de la sensibilité à la couleur des photopigments. La comparaison des pics de sensibilité et des spectres d'absorbance des quatre photopigments suggère qu'ils sont plus sensibles à certaines longueurs d'onde. D'après Betts et coll., 2013. Distribution sous la licence [CC BY 4.0](https://creativecommons.org/licenses/by/4.0/). [\[Description de l'image\]](#)

## Termes médicaux relatifs aux systèmes sensoriels

Un élément interactif ou multimédia a été exclu de cette version du texte. Vous pouvez y accéder en ligne à l'adresse suivante :

<https://ecampusontario.pressbooks.pub/medicalterminology/?p=263>

## Activité d'identification de l'anatomie

Un élément interactif ou multimédia a été exclu de cette version du texte. Vous pouvez y accéder en ligne à l'adresse suivante :

<https://ecampusontario.pressbooks.pub/medicalterminology/?p=263>

Un élément interactif ou multimédia a été exclu de cette version du texte. Vous pouvez y accéder en ligne à l'adresse suivante :

<https://ecampusontario.pressbooks.pub/medicalterminology/?p=263>

## Termes des systèmes sensoriels difficiles à décomposer en radical et affixes

Un élément interactif ou multimédia a été exclu de cette version du texte. Vous pouvez y accéder en ligne à l'adresse suivante :

<https://ecampusontario.pressbooks.pub/medicalterminology/?p=263>

## Abréviations couramment utilisées pour le système sensoriel

Un élément interactif ou multimédia a été exclu de cette version du texte. Vous pouvez y accéder en ligne à l'adresse suivante :

<https://ecampusontario.pressbooks.pub/medicalterminology/?p=263>

## Maladies et troubles des systèmes sensoriels

### Maladies et troubles olfactifs

#### *Anosmie*

Un traumatisme contondant au visage, par exemple en raison d'accident de voiture, peut entraîner la perte du nerf olfactif et, par conséquent, la perte du sens de l'odorat. Cette affection se nomme l'**anosmie**. Lorsque le lobe frontal du cerveau change de position par rapport à l'ethmoïde, les axones du tractus olfactif peuvent être cisailés. Les athlètes de sports de combat professionnels souffrent souvent d'anosmie en raison de traumatismes répétés au visage et à la tête. De plus, certains produits pharmaceutiques, comme des antibiotiques, peuvent provoquer une anosmie en éliminant simultanément tous les neurones olfactifs. Si aucun axone n'est en place dans le nerf olfactif, les axones des neurones olfactifs nouvellement formés n'ont aucun guide pour les mener à leurs connexions dans le bulbe olfactif. Il existe également des causes temporaires d'anosmie, par exemple celles provoquées par des réactions inflammatoires liées à des infections respiratoires ou à des allergies.

La perte de l'odorat peut entraîner une perte de goût. Une personne dont l'odorat est altéré peut avoir besoin de plus d'épices et d'assaisonnements pour donner du goût à ses aliments. L'anosmie peut également être liée à certaines formes de dépression légère, car la perte du plaisir de manger peut entraîner un sentiment général de désespoir. La capacité des neurones olfactifs à se remplacer diminue avec l'âge, ce qui entraîne une anosmie liée à l'âge, ce qui explique pourquoi certaines personnes âgées salent davantage leurs aliments que les personnes plus jeunes. Cette consommation accrue de sodium peut cependant augmenter le volume sanguin et la pression artérielle, ce qui accroît le risque de maladies cardiovasculaires chez les personnes âgées (Betts, et coll., 2013).

### Maladies et troubles de l'oreille, du nez et de la gorge

#### *Otite moyenne*

L'**otite moyenne** est une inflammation du canal de l'oreille moyenne qui touche le tympan. Elle est souvent observée chez les jeunes enfants en raison d'infections bactériennes et virales. Les symptômes sont entre autres la fièvre, la toux et les symptômes du rhume, la perte d'audition, l'irritabilité et l'otalgie. Le traitement consiste à contrôler les symptômes et à utiliser des antibiotiques (amoxicilline) au besoin (gouvernement du Canada, 2013). Pour en savoir plus sur l'otite moyenne, consultez le site Web du [gouvernement du Canada](#).

#### *Otite externe*

L'**otite externe** est une inflammation du conduit auditif externe et est connue sous le nom d'otite du baigneur en raison de son association à l'exposition à l'eau. Sa présentation clinique et sa prise en charge sont identiques à celles de l'otite moyenne (Piercefield, et coll., 2011). Pour en savoir plus sur l'otite externe, consultez ce site Web adapté des [Centers for Disease Control and Prevention](#).

## *Surdité de transmission*

La perte auditive survient lorsque quelque chose perturbe le son dans l'oreille moyenne et externe, comme une lésion physique du tympan (perforation). Elle peut être prise en charge par la pharmacothérapie, la chirurgie ou une combinaison des deux (Centers for Disease Control and Prevention, 2020).

## *Surdité de perception*

Cette perte auditive découle d'une détérioration des structures neurales. Les tumeurs et l'exposition à des bruits forts (aiguë/chronique) peuvent entraîner ce type de perte auditive (Centers for Disease Control and Prevention, 2020). Pour en savoir plus sur la surdité de perception, consultez la [page Web des Centers for Disease Control and Prevention sur la surdité de perception](#).

## *Acouphènes*

Les acouphènes entraînent des bourdonnements d'oreilles causés par l'inflammation de l'oreille moyenne. Il s'agit du premier indicateur d'une lésion nerveuse, particulièrement dans le cas de la surdité de perception (Tribunal des anciens combattants [révision et appel], 2011). Pour plus de renseignements, consultez le [document de travail sur la perte auditive](#) du Tribunal des anciens combattants (révision et appel).

### Otosclérose

Otosclérose est une accumulation dans l'oreille d'os nouveau dans les osselets de l'oreille interne. Son étiologie est d'origine idiopathique ou héréditaire. Les caractéristiques cliniques correspondent à celles de la surdité de transmission. Un chirurgien ORL est responsable de la prise en charge plus approfondie (Anciens Combattants Canada, 2019). Pour en savoir plus, consultez la [page Web d'Anciens Combattants Canada sur l'otosclérose](#).

## *Rhinite*

La rhinite est une inflammation de la muqueuse de la cavité nasale pouvant entraîner une congestion et une rhinorrhée (écoulement nasal). Elle peut être allergique ou virale. Les traitements comprennent la prise en charge des symptômes, les vaporisateurs nasaux et les antihistaminiques oraux (Naclerio, Bachert et Baraniuk, 2010). Pour en savoir plus sur la rhinite et les autres affections nasales, veuillez consulter l'[article de Naclerio, Bachert, et Baraniuk, Pathophysiology of Nasal Congestion \(Pathophysiologie de la congestion nasale\)](#).

## *Dacryosténose*

La dacryosténose est également connue sous le nom d'obstruction nasolacrymale. Il s'agit d'une obstruction du conduit nasolacrimal. L'obstruction empêche les larmes de s'écouler des yeux dans les canaux, ce qui provoque un larmoiement excessif. L'étiologie de cette affection est congénitale et résulte d'un défaut de formation du canal. La dacryosténose est prise en charge par observation et elle se résout avec le temps (généralement après 1 an) (gouvernement du Canada, 2013). Pour en savoir plus, consultez la [page Web du Gouvernement du Canada sur la dacryosténose](#).

## Maladies et troubles des yeux

### *Cécité*

Le terme « cécité » peut couvrir un large éventail de handicaps visuels, notamment l'incapacité de voir en raison d'une blessure, d'une maladie ou d'une affection congénitale. Les paramètres de la cécité pratique sont un champ visuel de 20 degrés ou moins ou une acuité visuelle de 20/200 ou moins dans les deux yeux, même après correction. Un grand nombre des conditions décrites ci-dessous entraînent un handicap visuel, une basse vision et une cécité pratique (Institut national canadien pour les aveugles, s. d). Pour en savoir plus sur la cécité, visitez cette page du site Web de [l'Institut national canadien pour les aveugles](#) sur le sujet.

### *Cataracte*

La cataracte est une opacification du cristallin, normalement transparent, de l'œil. Les personnes ayant des cataractes ont l'impression de regarder à travers des lentilles ou fenêtres sales. Le cristallin de l'œil perd de sa souplesse en raison du vieillissement, ce qui entraîne dans certains cas des cataractes séniles. Les nourrissons naissent parfois avec des cataractes congénitales. Le traitement consiste généralement en une intervention chirurgicale visant à éliminer l'opacité du cristallin (Mayo Clinic Staff, 2018). Pour en savoir plus, consultez la [page Web de la Mayo Clinic sur les cataractes](#).

### *Conjonctivite*

Une conjonctivite est une inflammation de la conjonctive. Elle est généralement causée par les allergènes, les produits chimiques, les corps étrangers ainsi que les agents pathogènes bactériens et viraux. La cause de la conjonctivite détermine si elle est transmissible d'une personne à l'autre. Par exemple, la conjonctivite causée par l'adénovirus est très contagieuse, alors que celle causée par le pollen ne l'est pas. La prise en charge consiste à traiter la cause sous-jacente de la conjonctivite (Centers for Disease Control and Prevention, 2019). Pour en apprendre davantage sur la conjonctivite, consulter la [page Web des Centers for Disease Control and Prevention sur ce sujet](#).

### *Rétinopathie diabétique*

Il s'agit d'une maladie de la rétine causée par le diabète sucré. Les veines de la rétine se dilatent, ce qui entraîne un gonflement et un écoulement du liquide des vaisseaux sanguins dans la rétine. On estime que 20 % des diabétiques nouvellement diagnostiqués souffrent de rétinopathie diabétique (American Optometric Association, 2020). Pour obtenir plus de renseignements, consultez le [site de l'American Optometric Association sur la rétinopathie diabétique](#).

### *Glaucome*

Cette maladie fait partie d'un ensemble de maladies oculaires qui entraînent une dégénérescence progressive du nerf optique. Cette dégénérescence peut entraîner une perte de tissu nerveux qui se traduit par une perte progressive et irréversible de la vision et une cécité potentielle si elle n'est pas détectée et traitée à un stade précoce. La forme la plus courante de glaucome est le glaucome primitif à angle ouvert, qui est associée à une pression élevée causée par



une accumulation de liquide dans l'œil (Association canadienne des optométristes, s.d.). Pour en savoir plus, consultez la [page Web de l'Association canadienne des optométristes sur le glaucome](#).

### *Dégénérescence maculaire/Dégénérescence maculaire liée à l'âge (DMLA)*

Il s'agit d'une lésion progressive d'une partie de la rétine appelée macula. Elle entraîne une sévère perte de vision centrale, mais la vision périphérique n'est pas affectée. Il s'agit de la principale cause de cécité chez les personnes âgées de plus de 55 ans (Association canadienne des optométristes, s.d. a). Pour en savoir plus, consultez la [page Web de l'Association canadienne des optométristes sur la DMLA](#).

### *Nystagmus*

Il s'agit d'une affection caractérisée par des mouvements oculaires répétitifs involontaires qui empêche le regard de se fixer sur un simple objet. On parle souvent de « yeux dansants » (Dubow, 2020). Pour en savoir plus sur le nystagmus, consultez cette page du [site Web de All About Vision](#).

### *Décollement de la rétine*

Selon Eye Physicians & Surgeons of Ontario, ce trouble survient lorsque la rétine est décollée ou séparée de sa position habituelle. Des lumières clignotantes, des corps flottants et ce qui semble être un rideau gris sont autant de symptômes d'une déchirure de la rétine qui peut entraîner un décollement de la rétine. Un ophtalmologiste, spécialiste de la rétine, peut réparer le décollement de la rétine. S'il n'est pas traité, un décollement de la rétine peut entraîner la cécité (selon la Société canadienne d'ophtalmologie, s.d.). Pour en savoir plus, consultez la [page de la Société canadienne d'ophtalmologie sur la déchirure et le décollement de la rétine](#).

### *Strabisme*

Il s'agit d'une affectation où l'œil affecté dévie en raison d'une mauvaise coordination des yeux. Chaque œil a un différent focus, comme décrit ci-dessous :

- **Ésotropie** : convergence d'un ou des deux yeux vers l'intérieur.
- **Éxotropie** : déviation latérale d'un œil.
- **Hypertropie** : déviation d'un œil vers le haut.
- **Hypotropie** : déviation d'un œil vers le bas.

Si la condition n'est pas prise en charge, le cerveau peut rejeter les données d'un œil, ce qui entraîne une perte de vision de l'œil concerné (amblyopie). L'**amblyopie** est une affection également connue sous le nom d'« œil paresseux ». Elle est causée par un déséquilibre des stimuli entre le cerveau et les yeux (un œil reçoit plus de signaux que l'autre). Elle survient généralement pendant l'enfance et nécessite une intervention précoce pour y remédier (gouvernement du Canada, 2013). Pour en savoir plus sur le strabisme, consultez le site [Soins aux enfants et aux adolescents – Chapitre 8 – Les yeux](#) du gouvernement du Canada.

## Termes médicaux en contexte

Un élément interactif ou multimédia a été exclu de cette version du texte. Vous pouvez y accéder en ligne à l'adresse suivante :

<https://ecampusontario.pressbooks.pub/medicalterminology/?p=263>

Un élément interactif ou multimédia a été exclu de cette version du texte. Vous pouvez y accéder en ligne à l'adresse suivante :

<https://ecampusontario.pressbooks.pub/medicalterminology/?p=263>

## Spécialités médicales et interventions associées aux systèmes sensoriels

Plusieurs spécialités médicales sont associées aux systèmes sensoriels. L'**optométrie** concerne l'examen et l'évaluation des pathologies oculaires et la prescription de verres correcteurs. L'**ophtalmologie** concerne l'évaluation et la prise en charge des pathologies oculaires et la pratique d'interventions chirurgicales. L'**otorhinolaryngologie** (ORL) porte sur le traitement et les affections des oreilles, du nez et de la gorge. L'**audiologie** porte sur l'évaluation et la prise en charge des personnes atteintes d'une perte auditive.

## Vocabulaire des systèmes sensoriels

### **Neurinome de l'acoustique**

Tumeur bénigne du méat acoustique interne.

### **Blépharite**

Inflammation des paupières.

### **Épistaxis**

Saignement de nez

### **Glossopharyngien**

Qui se rapporte à la langue et à la gorge.

### **Hypermétropie**

Vision de proche. Les objets proches paraissent flous, mais les objets éloignés sont plus clairs.

### **Kinesthésie**

Mouvement du corps.

### **Mécanorécepteurs**

Un neurone sensitif qui réagit à la pression mécanique.

**Myopie**

Vision de près. Les objets proches sont clairs et visibles, mais les objets éloignés ne le sont pas.

**Nocicepteurs**

Des neurones sensitifs qui réagissent à la douleur.

**Ophtalmie néonatale**

Conjonctivite du nouveau-né (grave)

**Pharyngite**

Inflammation du pharynx.

**Pharyngoamygdalite**

Inflammation du pharynx et des amygdales.

**Proprioception**

Mouvement du corps.

**Rhinite**

Inflammation de la cavité nasale pouvant entraîner une rhinorrhée.

**Rhinorrhée**

Écoulement nasal.

**Sinusite**

Inflammation des sinus.

**Orgelet**

Infection aiguë du follicule du cil.

**Thermorécepteurs**

Neurones spécialisés qui réagissent aux changements de température.

**Amygdalite**

Inflammation des amygdales.

**Membrane tympanique**

Tympan.

**Viscéral**

Relatif aux organes internes

**Acuité visuelle**

Précision de la vision.

## Mettez vos connaissances à l'épreuve!

Un élément interactif ou multimédia a été exclu de cette version du texte. Vous pouvez y accéder en ligne à l'adresse suivante :

<https://ecampusontario.pressbooks.pub/medicalterminology/?p=263>

## Références

- American Optometric Association. (2020). *Diabetic retinopathy*. <https://www.aoa.org/patients-and-public/eye-and-vision-problems/glossary-of-eye-and-vision-conditions/diabetic-retinopathy>
- Institut national canadien pour les aveugles (s.d.). *Qu'est-ce que la cécité?* <https://www.inca.ca/fr/sight-loss-info/blindness/quest-ce-que-la-cecite?region=on>
- CrashCourse. (11 mai 2015) *Vision : Crash Course A&P #18 (Vue : cours accéléré en anatomie et physiologie no 18)* [Vidéo en ligne]. YouTube. <https://www.youtube.com/watch?v=o0DYP-u1rNM>
- CrashCourse. (27 avril 2015). *Taste & Smell: Crash Course A&P #16 (Vue : cours accéléré en anatomie et physiologie no 16)* [Vidéo en ligne]. YouTube. <https://www.youtube.com/watch?v=mFm3yA1nslE>
- CrashCourse. (4 mai 2015). *Hearing & balance: Crash Course A&P #17 (Vue : cours accéléré en anatomie et physiologie no 17)* [Vidéo en ligne]. YouTube. <https://www.youtube.com/watch?v=Ie2j7GpC4JU>
- Centers for Disease Control and Prevention. (2019). *Conjunctivitis (pink eye)*. CDC. <https://www.cdc.gov/conjunctivitis/about/causes.html>
- Centers for Disease Control and Prevention. (2020). *Types of hearing loss*. CDC. <https://www.cdc.gov/ncbddd/hearingloss/types.html>
- Dubow, B. (2020). *Nystagmus: Involuntary eye movements*. All About Vision. <https://www.allaboutvision.com/conditions/nystagmus.htm>
- Gouvernement du Canada. (2013). *Soins aux enfants et aux adolescents – Chapitre 8 – Les oreilles, le nez, la gorge et la bouche*. Services aux autochtones Canada. <https://www.canada.ca/fr/services-autochtones-canada/services/sante-premieres-nations-inuits/services-soins-sante/soins-infirmiers/guide-pratique-clinique-personnel-infirmier-soins-primaires.html>
- Gouvernement du Canada. (2013a). *Soins aux enfants et aux adolescents – Chapitre 8 – Les yeux*. Services aux autochtones Canada. <https://www.canada.ca/fr/services-autochtones-canada/services/sante-premieres-nations-inuits/services-soins-sante/soins-infirmiers/guide-pratique-clinique-personnel-infirmier-soins-primaires.html>
- Mayo Clinic Staff. (2018). *Cataracts overview*. Mayo Clinic Patient Care & Health Information. <https://www.mayoclinic.org/diseases-conditions/cataracts/symptoms-causes/syc-20353790>
- Naclerio, R.M., Bachert, C. et Baraniuk, J.N. (2010). Pathophysiology of nasal congestion. *International Journal of General Medicine*, 3, 47-57. <https://dx.doi.org/10.2147%2Fijgm.s8088>
- Ontario Association of Optometrists. (s.d.). *AMD (age-related macular degeneration)*. <https://opto.ca/health-library/amd%20and%20low%20vision>
- Ontario Association of Optometrists. (s.d.). *Glaucoma*. <https://opto.ca/health-library/about-glaucoma>
- Piercefield, E.W., Collier, S.A., Hlavsa, M.C. et Beach, M.J. (2011). *Estimated burden of acute otitis externa – United States, 2003-2007*. CDC Morbidity and Mortality Weekly Report. [https://www.cdc.gov/mmwr/preview/mmwrhtml/mm6019a2.htm?s\\_cid=mm6019a2\\_w](https://www.cdc.gov/mmwr/preview/mmwrhtml/mm6019a2.htm?s_cid=mm6019a2_w)
- Anciens Combattants Canada (2019). *Otospongiose*. <https://www.veterans.gc.ca/fra/health-support/physical-health-and-wellness/compensation-illness-injury/disability-benefits/benefits-determined/entitlement-eligibility-guidelines/otoscl>
- Tribunal des anciens combattants (révision et appel). (Décembre 2011). *Discussion paper on hearing loss*. <http://vrab-tacra.gc.ca/Publications/Discussion-Paper-Document-de-travail-3-eng.cfm>

## Descriptions des images

**Description de la figure 18.1** Cette image présente la structure de l'oreille, dont les principales parties sont identifiées. L'oreille est divisée en trois parties (de gauche à droite) : l'oreille externe, l'oreille moyenne et l'oreille interne. Les champs

de texte de chaque partie indiquent : oreille externe (auricule, conduit auditif), oreille moyenne (membrane tympanique, malléus, incus, cavité tympanique), oreille interne (stapès, vestibule, nerf vestibulaire, nerf cochléaire, cochlée, fenêtre ronde, trompe auditive). [\[Retour à la figure 18.1\].](#)

**Description de la figure 18.2** L'image présente la structure de la cochlée dans l'oreille interne. Les champs de textes indiquent (en partant du haut, dans le sens inverse des aiguilles d'une montre) : paroi cochléaire osseuse, rampe vestibulaire, conduit cochléaire, membrane de Corti, membrane basilaire, rampe tympanique, ganglion spiral, branche cochléaire du nerf vestibulocochléaire (nerf VIII), organe spiral. [\[Retour à la figure 18.2\].](#)

**Description de la figure 18.3** Le côté gauche de cette image montre la tête d'une personne en position immobile, sous laquelle on voit le nerf ampullaire. Les champs de texte sont : cupule, ampoule, nerf ampullaire). L'image de droite illustre une personne qui tourne la tête. La direction du mouvement de la cupule est indiquée en dessous. Le champ de texte indique que lorsque la tête tourne, la cupule s'incline dans le sens inverse de la rotation. [\[Retour à la figure 18.3\].](#)

**Description de la figure 18.4** Cette image montre la vue latérale de l'œil dont les principales parties sont identifiées. Les champs de textes indiquent (en partant du haut) : sourcil, muscle orbiculaire de l'œil, muscle élévateur de la paupière supérieure, conjonctive palpébrale, cils, cornée, conjonctive. [\[Retour à la figure 18.4\].](#)

**Description de la figure 18.5** Cette image montre une vue latérale et médiale du globe oculaire dont les principales parties sont identifiées. Les champs de texte indiquent (en partant du haut, dans le sens des aiguilles d'une montre) : cavité postérieure (chambre du vitré, sinus veineux de la sclère [canal de Schlemm], ligaments suspenseurs, cristallin, cornée, iris, pupille); cavité antérieure ([contient l'humeur aqueuse]; chambre postérieure, chambre antérieure, ligaments suspenseurs), corps ciliaire (procès ciliaires et muscle ciliaire), muscle droit médial, disque du nerf optique (tache aveugle), artère et veine centrales de la rétine, fovea centralis, rétine, choroïde, sclère, muscle droit latéral. [\[Retour à la figure 18.5\].](#)

**Description de la figure 18.6** Ce graphique montre l'absorbance normalisée en fonction de la longueur d'onde pour différents types de cellules de l'œil. L'axe Y est l'absorbance normalisée et l'axe X est la longueur d'onde (nm). Les couleurs violet, bleu, cyan, vert, jaune et rouge sont indiquées sous l'axe X. Les lignes du graphique indiquent les cônes bleus qui atteignent un maximum de 420 nm, les bâtonnets qui culminent à 498 nm, les cônes verts à 534 nm et les cônes rouges à 564 nm. La ligne des cônes bleus est qualifiée de courte, celle des cônes verts de moyenne et celle des cônes rouges de longue. [\[Retour à la figure 18.6\].](#)

Sauf avis contraire, le présent chapitre contient de l'information adaptée d'*Anatomy and Physiology* (sur [OpenStax](#)), de Betts, et coll. et est utilisé sous la licence [CC BY 4.0 international](#). Téléchargez ou consultez le livre gratuitement à l'adresse <https://openstax.org/books/anatomy-and-physiology/pages/1-introduction>.

# 19. Système nerveux

## *Objectifs d'apprentissage*

- Connaître l'anatomie du système nerveux.
- Décrire les principales fonctions du système nerveux.
- Bien orthographier les termes médicaux du système nerveux et utiliser les bonnes abréviations.
- Nommer les spécialités médicales associées au système nerveux.
- Explorer les maladies, les troubles et les interventions couramment associés au système nerveux.

## **Affixes et radicaux des termes du système nerveux**

Cliquez sur les préfixes, les radicaux et les suffixes pour afficher une liste de composantes de termes à mémoriser pour le système nerveux.

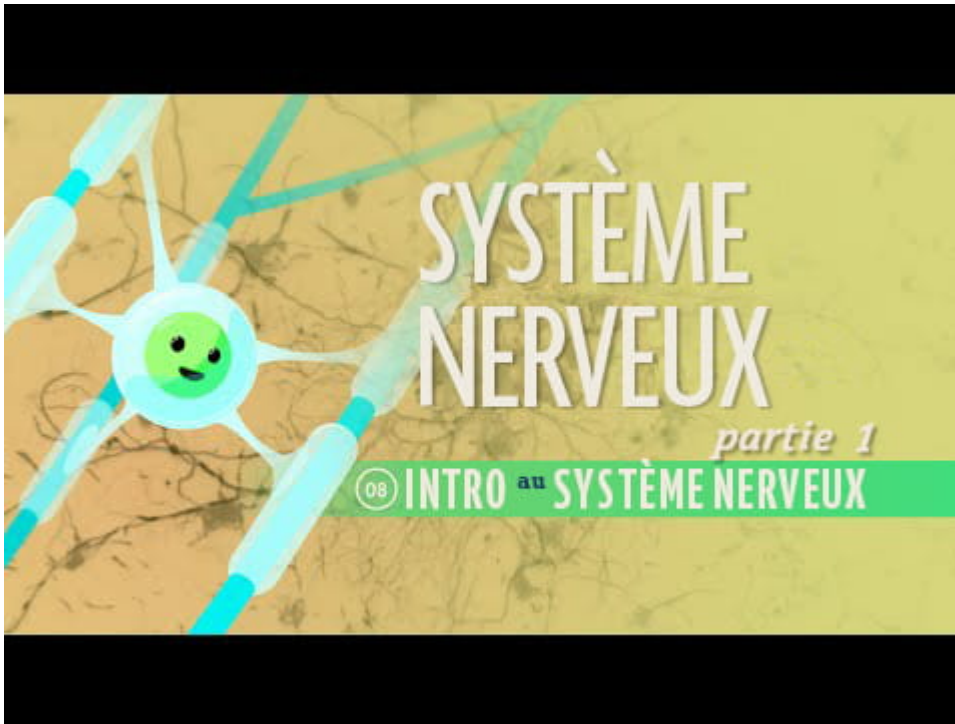Un élément interactif ou multimédia a été exclu de cette version du texte. Vous pouvez y accéder en ligne à l'adresse suivante :

<https://ecampusontario.pressbooks.pub/medicalterminology/?p=267>

## **Introduction au système nerveux**

L'image que vous avez du système nerveux comprend probablement l'**encéphale**, le **tissu nerveux** contenu à l'intérieur du crâne et la **moelle spinale** (ou moelle épinière), soit le prolongement du tissu nerveux dans la colonne vertébrale. Cette représentation suggère qu'il se compose de deux organes (peut-être ne considérez-vous même pas la moelle spinale comme un organe), mais le système nerveux est une structure très complexe. Dans l'encéphale, de nombreuses régions différentes et distinctes sont responsables de nombreuses fonctions également différentes et distinctes. C'est comme si le système nerveux se composait de nombreux organes qui se ressemblent tous et qui ne peuvent être différenciés qu'à l'aide d'outils tels que le microscope ou l'électrophysiologie.

Regardez la vidéo :



Un ou plusieurs éléments interactifs ont été exclus de cette version du texte. Vous pouvez les visualiser en ligne ici : <https://ecampusontario.pressbooks.pub/acquerirlesbasesdelaterminologiemedicale/?p=495#oembed-1>

Vidéo 19.1 [The Nervous System, Part 1: Crash Course A&P #8](#) (Système nerveux, partie 1 : cours accéléré en anatomie et physiologie no 8) [Vidéo en ligne]. © [CrashCourse](#), 2015.

Termes médicaux relatifs au système nerveux

Un élément interactif ou multimédia a été exclu de cette version du texte. Vous pouvez y accéder en ligne à l'adresse suivante :

<https://ecampusontario.pressbooks.pub/medicalterminology/?p=267>



## Anatomie (structures) du système nerveux

### Les systèmes nerveux central et périphérique

Le système nerveux peut être divisé en deux grandes parties : le système nerveux central et le système nerveux périphérique. Le système nerveux central (SNC) est constitué de l'encéphale et de la moelle spinale, et le système nerveux périphérique (SNP) englobe tout le reste (voir la [figure 19.1](#)). L'encéphale est contenu dans la cavité crânienne, tandis que la moelle spinale est logée à l'intérieur de la colonne vertébrale. Il est un peu simpliste de dire que le SNC désigne ce qui se trouve à l'intérieur de ces deux cavités et que le système nerveux périphérique englobe ce qui se trouve à l'extérieur, mais c'est une façon de commencer à les visualiser. En réalité, certains éléments du système nerveux périphérique se trouvent dans les cavités crânienne et spinale. Le système nerveux périphérique s'appelle ainsi parce qu'il se trouve en périphérie de l'encéphale et de la moelle spinale. En fonction des différents aspects du système nerveux, la ligne de démarcation entre les systèmes central et périphérique n'est pas nécessairement universelle.

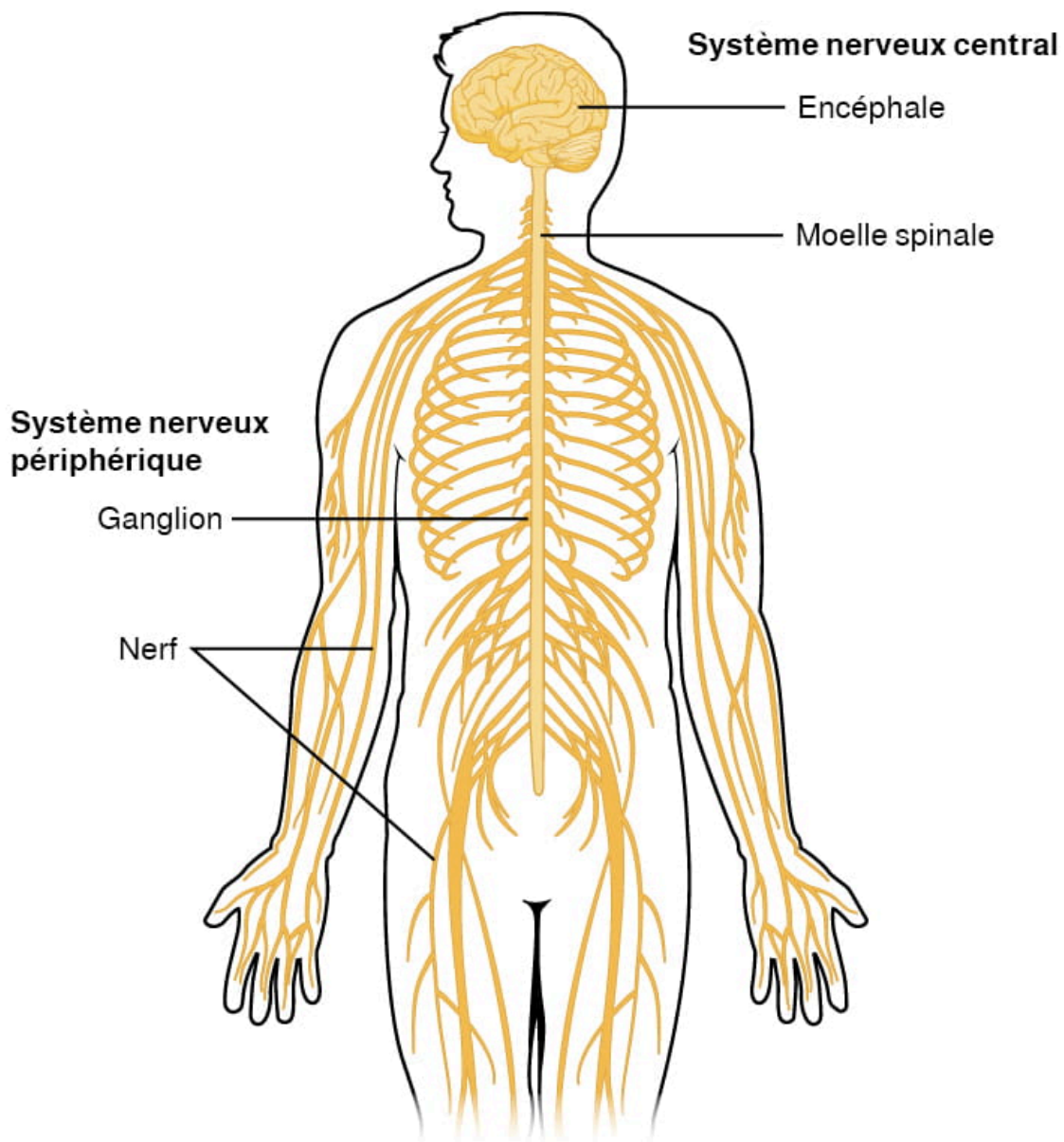


Figure 19.1 Systèmes nerveux central et périphérique. Les structures du SNP sont des ganglions et des nerfs, ce que l'on peut considérer comme des structures distinctes. Les structures équivalentes dans le SNC ne sont pas aussi évidentes et s'examinent plus facilement au microscope sur un prélèvement de tissu. D'après Betts et coll., 2013. Sous licence [CC BY 4.0](#). [\[Description de l'image\]](#)

Le tissu nerveux, présent à la fois dans le SNC et le SNP, contient deux types de cellules de base : les neurones et les cellules gliales. Les **neurones** sont le principal type de cellules que la plupart des gens associent au système nerveux. Ils sont responsables du calcul et de la communication qu'assure le système nerveux. Ils ont une activité électrique et libèrent des signaux chimiques vers les cellules cibles. Les cellules gliales (ou **gliocytes**) sont connues pour

*Le saviez-vous?*

L'encéphale contient plus de 100 milliards de neurones.

Jouer un rôle de soutien dans le tissu nerveux. Les recherches en cours se penchent sur le plus grand rôle que les cellules gliales pourraient jouer dans la signalisation, mais les neurones sont toujours considérés comme le principal acteur de cette fonction. Les neurones sont importants, mais sans le soutien des cellules gliales, ils ne pourraient pas remplir leur fonction. Une cellule gliale est l'une des diverses cellules qui forment un cadre tissulaire soutenant les neurones et leurs activités. Le neurone est le plus important des deux sur le plan fonctionnel pour la communication nerveuse. Pour décrire les divisions fonctionnelles du système nerveux, il est important de comprendre la structure d'un neurone.

Les neurones sont des cellules et possèdent donc un **soma**, ou corps cellulaire, mais ils ont aussi des prolongements. Chaque neurone possède un prolongement important appelé **axone**, c'est-à-dire la fibre nerveuse qui relie un neurone à sa cible. La dendrite est un autre type de prolongement ramifié du soma. Les **dendrites** assurent la réception de la plupart des influx nerveux transmis par d'autres neurones.

Si l'on observe le tissu nerveux, on constate que certaines régions contiennent essentiellement des corps cellulaires et d'autres sont essentiellement composées d'axones. Ces deux régions dans les structures du système nerveux sont souvent appelées **matière grise** (les régions avec de nombreux corps cellulaires et dendrites) ou **matière blanche** (les régions riches en axones). La [figure 19.2](#) illustre l'aspect de ces régions dans l'encéphale et la moelle spinale. Les couleurs attribuées à ces régions correspondent à ce que l'on peut observer dans un tissu nerveux « frais » à l'état naturel, sans colorant. La matière grise n'est pas nécessairement grise. Le tissu peut être rosé en raison de sa teneur en sang ou même légèrement bronzé selon la durée de conservation de l'échantillon. La matière blanche est de coloration blanche étant donné que les axones sont recouverts d'une substance isolante riche en lipides appelée myéline. Les lipides peuvent avoir l'apparence d'une substance blanche, comme le gras sur un morceau de poulet ou de bœuf cru. En fait, la matière grise peut se voir attribuer cette couleur parce qu'à côté de la matière blanche, elle apparaît simplement plus foncée.

La distinction entre **matière grise** et **matière blanche** s'applique le plus souvent au tissu nerveux central, qui comporte de grandes régions visibles à l'œil nu. Pour examiner les structures périphériques, on utilise souvent un microscope pour examiner le tissu teinté à l'aide de colorants artificiels. Le tissu du système nerveux central peut aussi être coloré et examiné au microscope, mais il est plus courant de l'examiner sans coloration, notamment dans le cas d'une coupe frontale de l'encéphale ou d'une coupe transversale de la moelle spinale.

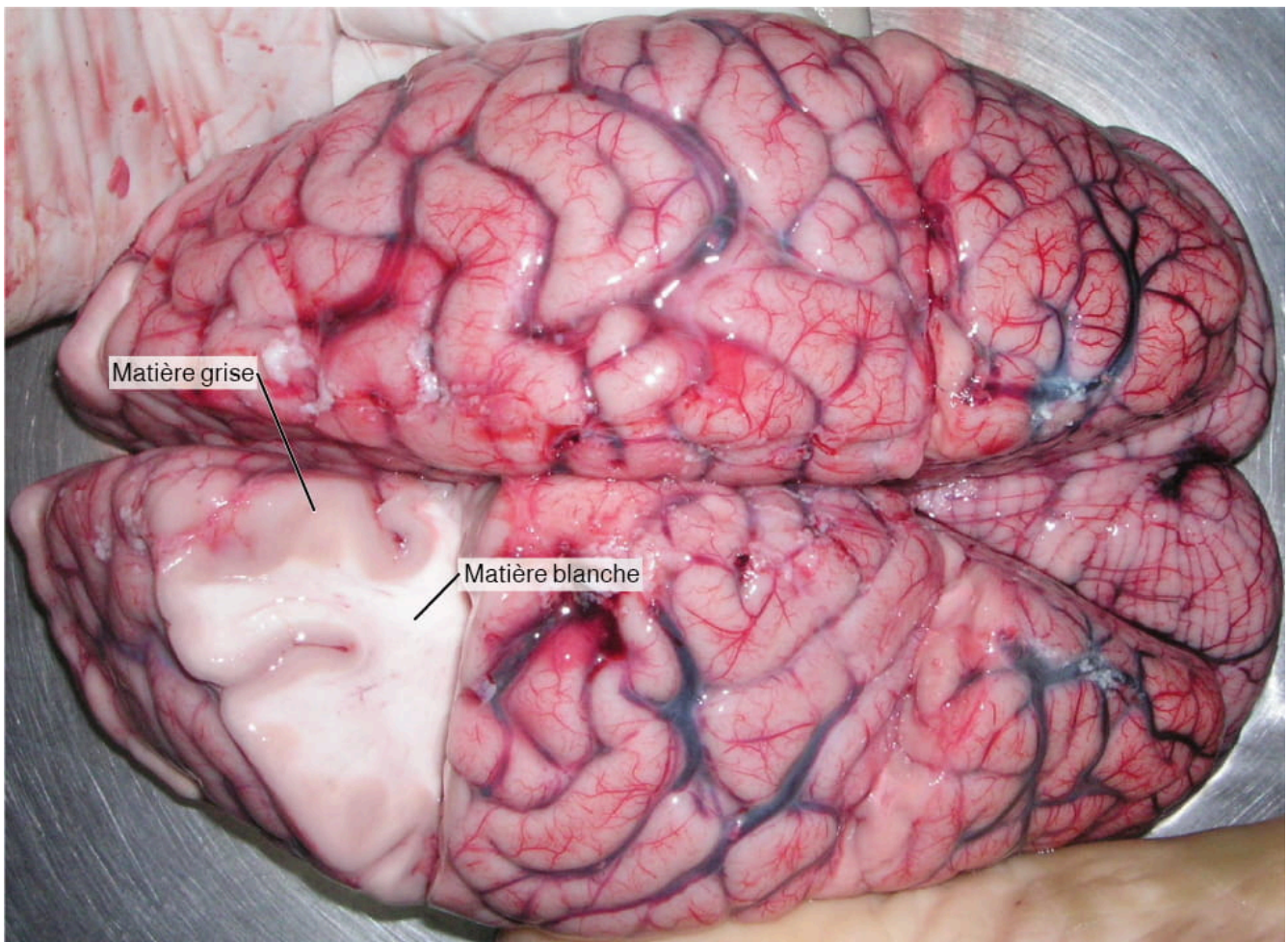


Figure 19.2 Matière grise et matière blanche. Un encéphale prélevé lors d'une autopsie, dont une partie a été retirée, montre la matière blanche entourée de matière grise. La matière grise constitue le cortex cérébral. (Source : modification des travaux de Suseno, Wikimedia Commons). D'après Betts et coll., 2013. Sous licence [CC BY 4.0](https://creativecommons.org/licenses/by/4.0/). [[Description de l'image](#)]

## Encéphale adulte

L'encéphale adulte se divise en quatre grandes régions : le cerveau, le diencephale, le tronc cérébral et le cervelet. Le cerveau est la portion la plus volumineuse et contient le cortex cérébral et les noyaux sous-corticaux. Il se divise en deux hémisphères par la fissure longitudinale.

### *Cerveau*

La masse grise, qui constitue la majeure partie de l'encéphale, est le cerveau (voir la [figure 19.3](#)). La partie faite de sillons est le cortex cérébral, et le reste de la structure se trouve sous cette couche externe. Le cerveau est séparé en deux par une grande **fissure longitudinale**. Elle sépare le cerveau en deux moitiés distinctes, les **hémisphères cérébraux** droit et gauche. Au plus profond du cerveau, la substance blanche du corps calleux constitue la principale voie de communication entre les deux hémisphères du cortex cérébral.



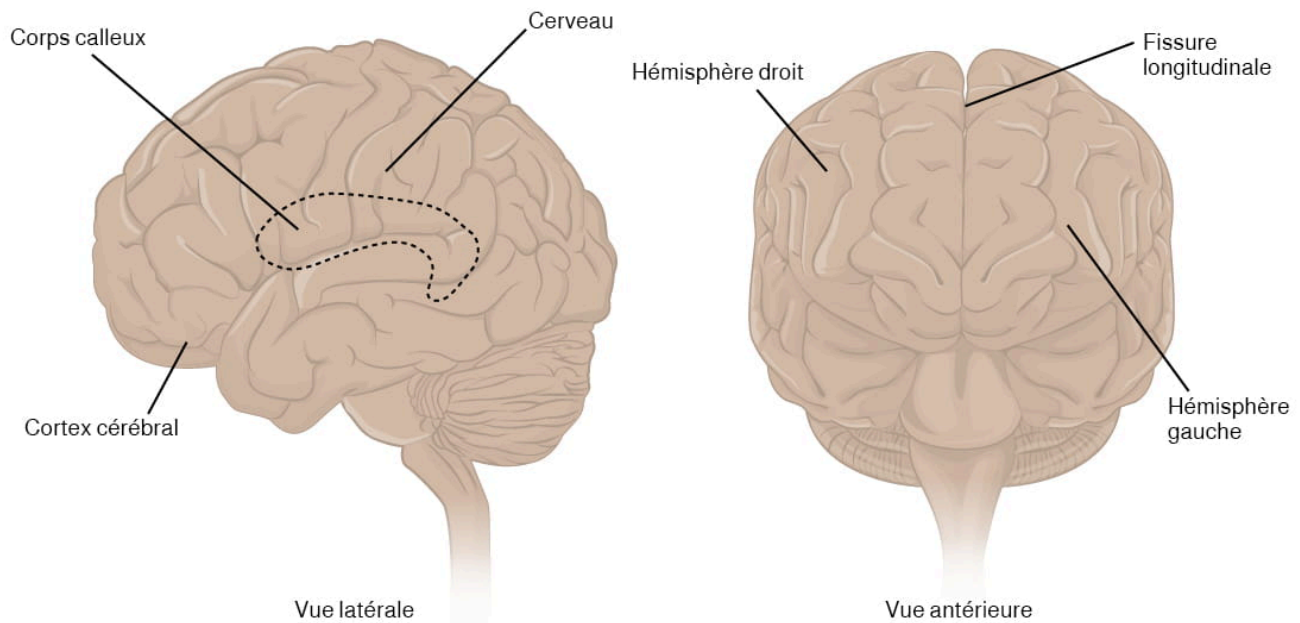


Figure 19.3 Cerveau. Le cerveau est un composant important du SNC chez l'humain, dont l'aspect le plus évident est sa surface plissée appelée cortex cérébral. D'après Betts et coll., 2013. Sous licence [CC BY 4.0](https://creativecommons.org/licenses/by/4.0/). [\[Description de l'image\]](#)

### *Le saviez-vous?*

L'encéphale est constitué d'environ 75 % d'eau et est l'organe le plus gras du corps.

De nombreuses fonctions neurologiques supérieures, telles que la mémoire, les émotions et la conscience, découlent de la fonction cérébrale. La complexité du cerveau varie selon les espèces de vertébrés. Le cerveau des vertébrés les plus primitifs se limite généralement à une simple connexion pour le sens de l'odorat. Chez les mammifères, le cerveau comprend la matière grise externe qui est le cortex (du mot latin signifiant « écorce d'arbre ») et plusieurs noyaux profonds qui appartiennent à trois groupes fonctionnels importants. Les noyaux gris centraux sont responsables du traitement cognitif, la fonction la plus importante étant celle associée à la planification des mouvements. Le cerveau antérieur basal contient des noyaux qui jouent un rôle important dans l'apprentissage et la mémoire. Le cortex limbique est la région du cortex cérébral qui fait partie du système limbique, un ensemble de structures impliquées dans les émotions, la mémoire et le comportement.

### *Cortex cérébral*

Le cerveau est recouvert d'une couche continue de matière grise qui s'enroule de part et d'autre du cerveau antérieur et qui se nomme le **cortex cérébral**. Cette région mince et étendue de matière grise ridée est responsable des fonctions supérieures du système nerveux. Un gyrus (gyri au pluriel) est le repli sinueux d'une de ces rides. Un sillon désigne la dépression entre deux gyri. Le schéma de ces plis marque des régions spécifiques du cortex cérébral.

La tête est limitée par le diamètre de la filière pelvigénitale et l'encéphale doit pouvoir être contenu dans la cavité crânienne. Les plis importants du cortex cérébral permettent d'augmenter la quantité de matière grise dans cet espace limité. Si la matière grise du cortex était détachée du cerveau et étalée à plat, sa surface équivaldrait à environ un mètre carré.

Les plis maximisent la quantité de matière grise pouvant être logée dans la cavité crânienne. Au cours du développement embryonnaire, alors que le **téleencéphale** se développe à l'intérieur du crâne, l'encéphale connaît une croissance régulière. Au terme de son développement, l'encéphale présente un schéma de plis similaire chez tous les

humains. La surface de l'encéphale peut être cartographiée en fonction de l'emplacement des grands gyri et sillons. À l'aide de ces repères, le cortex peut être divisé en quatre grandes régions ou lobes (voir la [figure 19.4](#)). Le sillon latéral qui sépare le lobe temporal des autres régions est l'un de ces repères. Au-dessus du sillon latéral se trouvent le **lobe pariétal** et le **lobe frontal**, qui sont séparés l'un de l'autre par le **sillon central**. La région postérieure du cortex correspond au **lobe occipital**, qui n'a pas de frontière anatomique évidente entre lui et les lobes pariétal et temporal sur la surface latérale de l'encéphale. Sur la face médiale, un point de repère évident séparant les lobes pariétal et occipital est appelé le sillon pariéto-occipital. Le fait qu'il n'y ait pas de frontière anatomique évidente entre ces lobes est cohérent avec l'interdépendance de leurs fonctions.

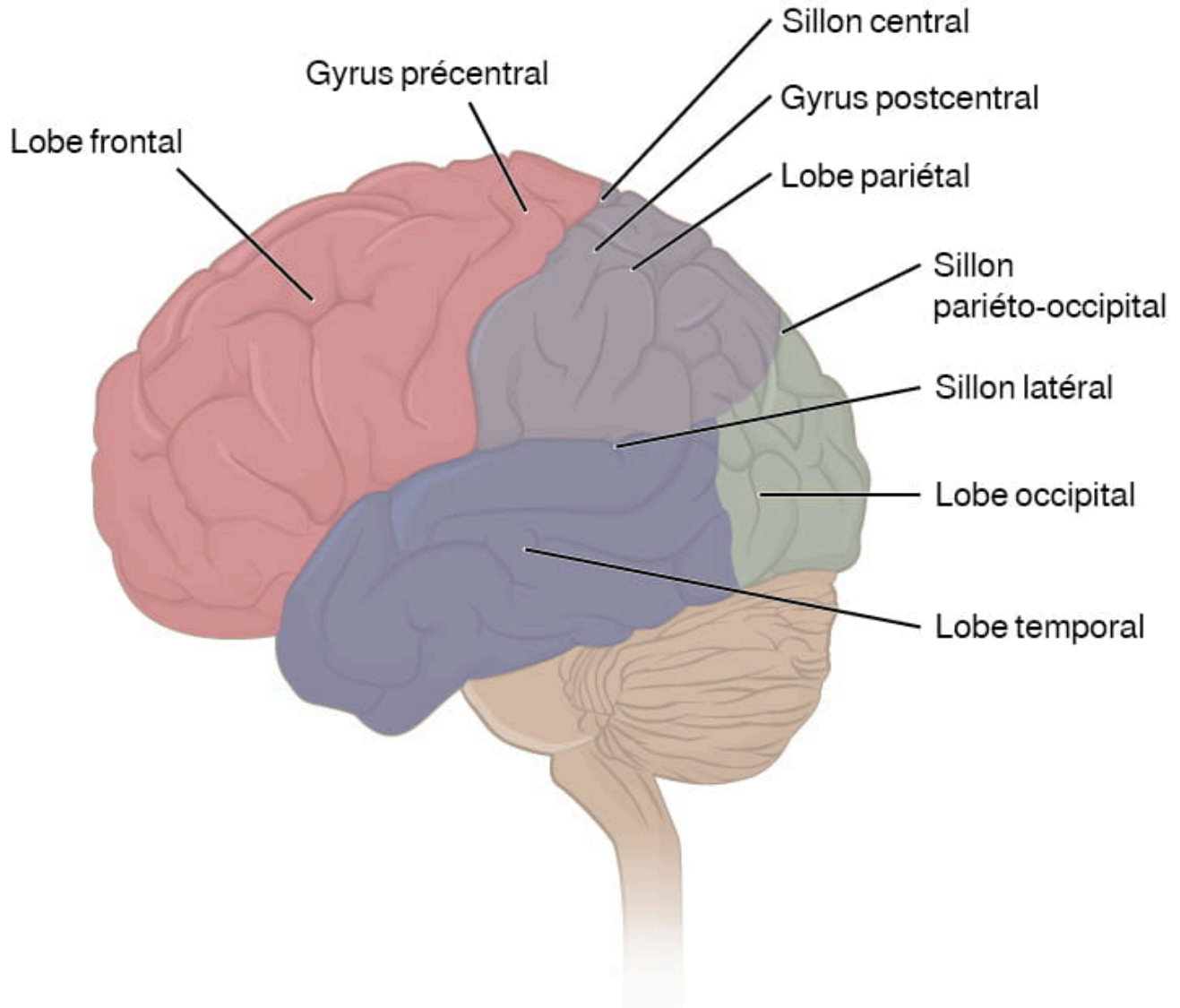


Figure 19.4 Lobes du cortex cérébral. Le cortex cérébral est divisé en quatre lobes. Les sillons augmentent la surface disponible pour les fonctions cérébrales. D'après Betts et coll., 2013. Sous licence [CC BY 4.0](#). [\[Description de l'image\]](#)

### Vérification des connaissances

- Nommez les deux grandes divisions du système nerveux.
- Décrivez le **cortex cérébral**.
- Indiquez le terme utilisé pour désigner les moitiés du cerveau.

## *Diencephale*

Le diencephale se trouve profondément enfoui sous le cerveau et constitue les parois du troisième ventricule. Le diencephale peut être décrit comme toute région de l'encéphale dont le nom contient le terme « thalamus ». Les deux principales régions du diencephale sont le thalamus lui-même et l'hypothalamus (voir la [figure 19.5](#)). Il existe d'autres structures, comme l'épithalamus, qui contient le corps pinéal, ou le subthalamus, qui comprend le noyau sous-thalamique faisant partie des noyaux gris centraux.

## *Thalamus*

Le **thalamus** est un ensemble de noyaux qui relaient l'information entre le cortex cérébral et la périphérie, la moelle spinale ou le tronc cérébral. Tous les messages sensoriels, à l'exception de ceux de l'odorat, passent par le thalamus avant d'être traités par le cortex. Par exemple, la partie du thalamus qui reçoit les informations visuelles déterminera les stimuli visuels importants ou ceux qui retiennent l'attention.

Le cerveau envoie aussi de l'information au thalamus, qui transmet généralement les commandes motrices. Ce processus implique des interactions avec le cervelet et d'autres noyaux du tronc cérébral. Le cerveau interagit avec les noyaux gris centraux, ce qui implique des connexions avec le thalamus. Les noyaux gris centraux transmettent principalement l'information au thalamus, qui relaie les messages vers le cortex cérébral. Le cortex envoie aussi des signaux au thalamus qui influence alors la fonction des noyaux gris centraux.

## *Hypothalamus*

L'hypothalamus, l'autre grande région du diencephale, est inférieur et légèrement antérieur au thalamus. L'hypothalamus est un ensemble de noyaux qui jouent un rôle important dans le maintien de l'homéostasie. L'hypothalamus est la région qui contrôle le **système nerveux autonome** et le système endocrinien par la régulation de l'adénohypophyse. D'autres parties de l'hypothalamus contribuent à la mémoire et aux émotions dans le cadre du système limbique.

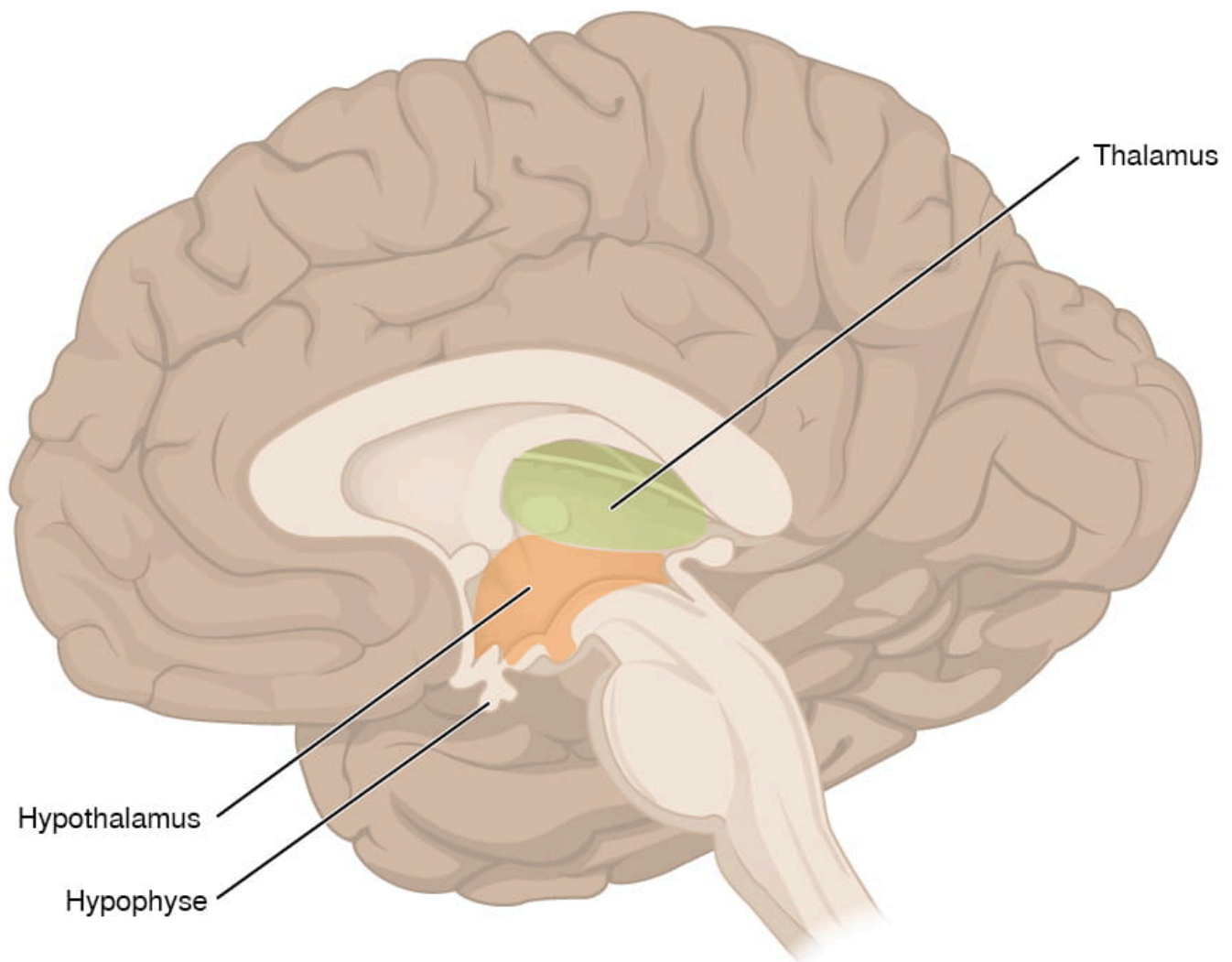


Figure 19.5 Diencephale. Le diencephale se compose principalement du thalamus et de l'hypothalamus, qui définissent ensemble les parois du troisième ventricule. Les thalamus sont deux structures allongées et ovoïdes situées de part et d'autre de la ligne médiane qui se rejoignent au milieu. L'hypothalamus est inférieur et antérieur au thalamus, culminant en un angle aigu où s'attache l'hypophyse. D'après Betts et coll., 2013. Sous licence [CC BY 4.0](https://creativecommons.org/licenses/by/4.0/). [\[Description de l'image\]](#)

### Tronc cérébral

Le mésencéphale et le rhombencéphale (composés du **pont** et du **bulbe**) sont collectivement appelés tronc cérébral (voir la [figure 19.6](#)). Cette structure émerge de la surface ventrale du cerveau antérieur sous la forme d'un cône effilé qui relie l'encéphale à la moelle spinale. Le cervelet est rattaché au tronc cérébral, mais est considéré comme une région distincte de l'encéphale adulte. Le mésencéphale (cerveau moyen) coordonne les représentations sensorielles des espaces perceptuels d'ordres visuel, auditif et somatosensoriel. Le pont est la principale connexion avec le cervelet. Il régule plusieurs fonctions vitales de concert avec le bulbe, dont la fréquence cardiaque, le rythme respiratoire et les appareils cardiovasculaire et respiratoire.

Les nerfs crâniens sont reliés au tronc cérébral et transmettent à l'encéphale les données sensorielles et motrices associées à la tête et au cou, y compris la plupart des sens spéciaux. Les principales voies ascendantes et descendantes entre la moelle spinale et l'encéphale, surtout le cerveau, passent par le tronc cérébral.



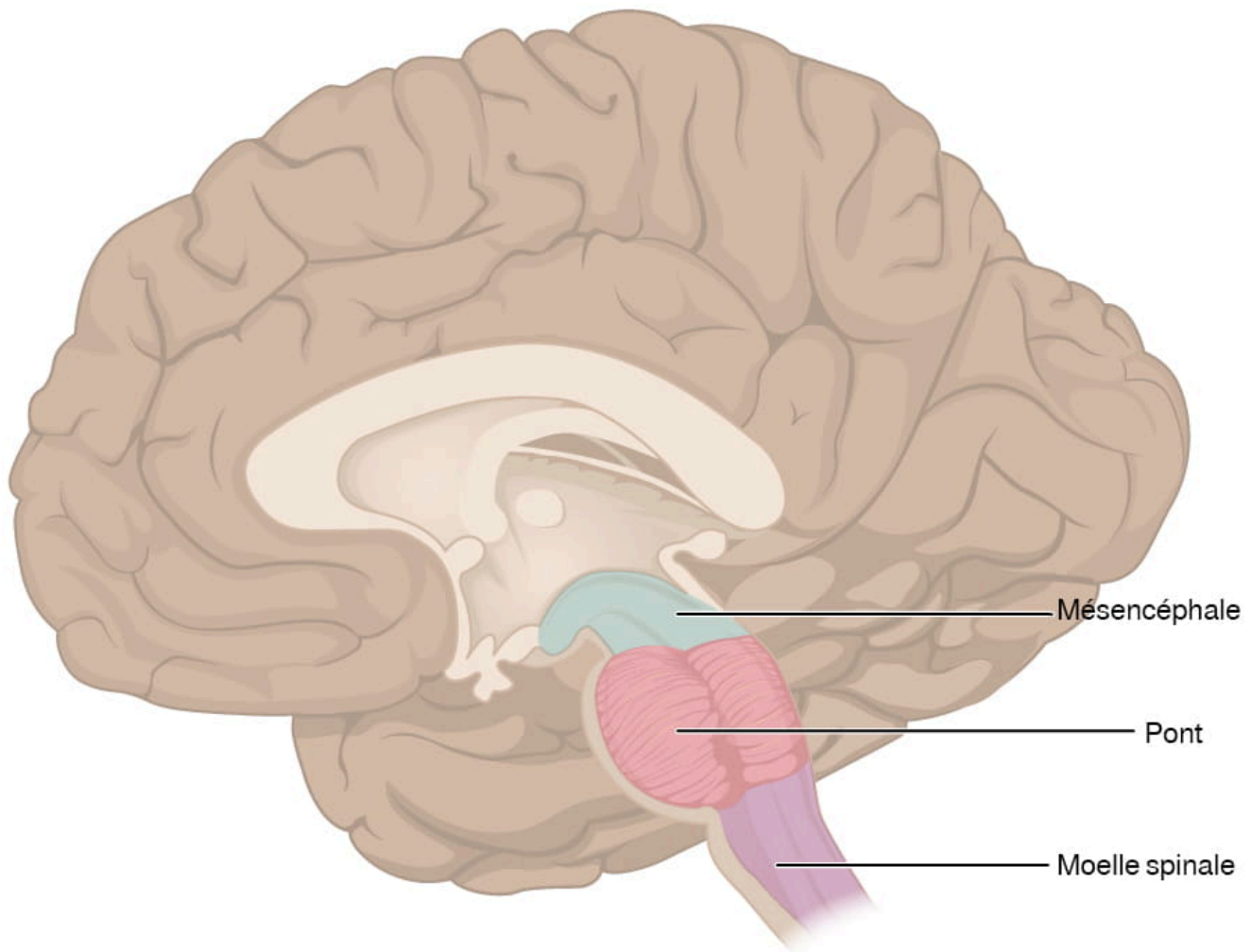


Figure 19.6 Tronc cérébral. Le tronc cérébral comprend trois régions : le mésencéphale, le pont et le bulbe. D'après Betts et coll., 2013. Sous licence [CC BY 4.0](https://creativecommons.org/licenses/by/4.0/). [\[Description de l'image\]](#)

### *Mésencéphale*

Le mésencéphale, l'une des premières régions de l'encéphale embryonnaire, est une petite région située entre le thalamus et le pont. Il est séparé en deux parties, le **tectum** et le **tegmentum**, qui proviennent de termes latins signifiant respectivement « toit » et « calotte ». L'aqueduc du mésencéphale passe par le centre de celui-ci, de sorte que ces régions constituent le toit et le plancher de ce canal.

### *Pont*

Le **pont** s'appelle aussi « protubérance annulaire ». Il est visible sur la face antérieure du tronc cérébral sous la forme d'un épais faisceau de matière blanche attaché au cervelet. Il s'agit de la principale connexion entre le cervelet et le tronc cérébral. La matière blanche sous forme de pont n'est que la surface antérieure; la matière grise sous-jacente est le prolongement du tegmentum depuis le mésencéphale. La matière grise du tegmentum dans le pont contient des neurones recevant des informations descendantes du cerveau antérieur qui sont transmises au cervelet.

## *Bulbe*

Le bulbe est la région appelée **myélocéphale** dans l'encéphale embryonnaire. Le préfixe « myel » fait référence à l'importante matière blanche que l'on trouve dans cette région, en particulier sur sa face externe, qui est un prolongement de la matière blanche de la moelle spinale. Le tegmentum du mésencéphale et du pont se prolonge dans le bulbe, car cette matière grise est responsable du traitement des informations transmises par les nerfs crâniens. Une région diffuse de matière grise dans tout le tronc cérébral, appelée formation réticulée, est liée au sommeil et à l'éveil, comme l'activité cérébrale générale et l'attention.

## *Cervelet*

Le cervelet, comme son nom l'indique, est le « petit cerveau ». Il est recouvert de **gyri** et de sillons comme le cerveau et ressemble à une version miniature de l'encéphale (voir la [figure 19.7](#)). Le cervelet est en grande partie responsable de comparer les informations provenant du cerveau avec les informations sensorielles en provenance de la périphérie transmises par la moelle spinale. Il représente environ 10 % de la masse de l'encéphale.

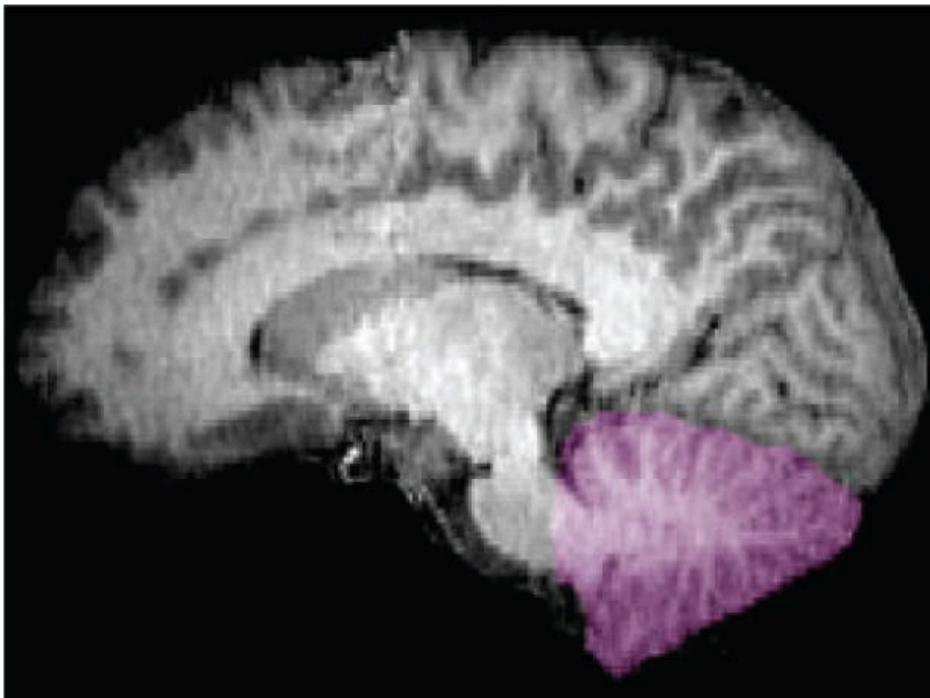
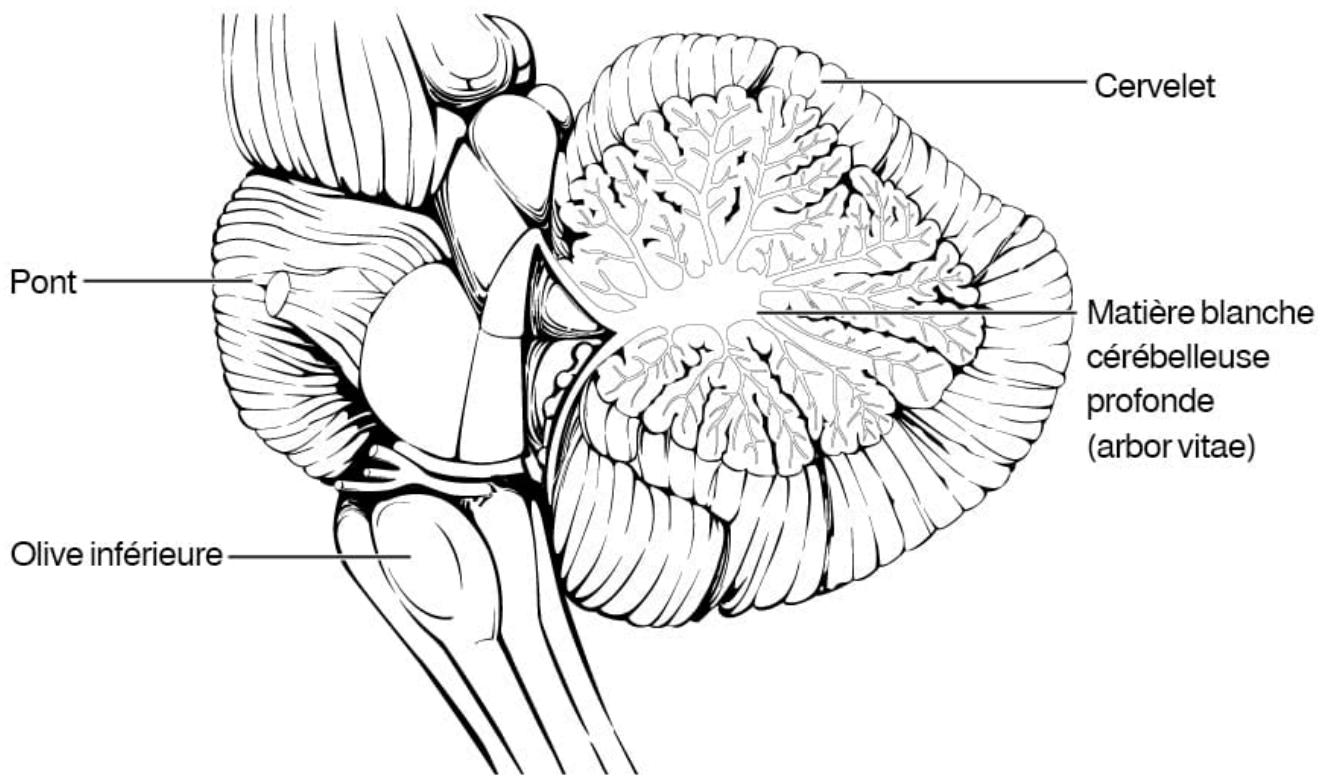


Figure 19.7 Cervelet. Le cervelet est situé sur la face postérieure du tronc cérébral. Les signaux descendants du cervelet sont acheminés à la grande structure de matière blanche du pont. Les signaux ascendants de la périphérie et de la moelle spinale sont acheminés aux fibres de l'olive inférieure. Les données se rendent au mésencéphale, qui envoie un signal descendant à la moelle spinale. D'après Betts et coll., 2013. Sous licence [CC BY 4.0](https://creativecommons.org/licenses/by/4.0/). [\[Description de l'image\]](#)

## Vérification des connaissances

- Quelle est la fonction première du **bulbe**?
- Nommez la structure de l'encéphale responsable de la rétroaction sensorielle par la moelle spinale. Indiquez ce qui pourrait se produire sans le bon fonctionnement de cette fonction.

## Moelle spinale

La description du SNC se concentre sur les structures de l'encéphale, mais la moelle spinale est un autre organe majeur de ce système. Alors que l'encéphale se développe à partir d'expansions du tube neural en vésicules primaires puis secondaires, la moelle spinale conserve la structure du tube et n'est spécialisée que dans certaines régions. Au fur et à mesure que la moelle spinale se développe chez le nouveau-né,

### *Le saviez-vous?*

Le faisceau de fibres nerveuses qui constitue la moelle spinale n'est pas plus gros que le pouce humain.

Les caractéristiques anatomiques se démarquent à la surface. La ligne médiane antérieure est marquée par la fissure médiane antérieure et la ligne médiane postérieure, par le sillon médian postérieur. Les axones pénètrent dans la partie postérieure par la racine nerveuse dorsale (postérieure), qui marque le sillon postéro-latéral de chaque côté. Les axones émergent du côté antérieur par la racine nerveuse ventrale (antérieure). Il est à noter que les termes « dorsal » et « ventral » sont souvent utilisés de manière interchangeable avec les termes « postérieur » et « antérieur », surtout en référence aux nerfs et aux structures de la moelle spinale. Il faut être à l'aise avec les deux.

Somme toute, les régions postérieures sont responsables des fonctions sensorielles tandis que les régions antérieures sont associées aux fonctions motrices. Cette répartition s'explique par le développement initial de la moelle spinale, qui se divise en une plaque basale et une plaque alaire. La plaque basale est la plus proche de la ligne médiane ventrale du tube neural, qui deviendra la face antérieure de la moelle spinale et donnera naissance aux neurones moteurs. La plaque alaire se trouve sur la face dorsale du tube neural et donne naissance aux neurones qui recevront les données sensorielles de la périphérie.

La moelle spinale se divise sur la longueur en régions qui correspondent aux parties de la colonne vertébrale. Le nom d'une partie de la moelle spinale correspond au niveau auquel les nerfs spinaux passent à travers les forams intervertébraux. Les divisions suivantes de la moelle spinale sont immédiatement adjacentes au tronc cérébral :

- partie cervicale
- partie thoracique
- partie lombaire
- partie sacrée

La moelle spinale ne fait pas toute la longueur de la colonne vertébrale puisqu'elle ne s'allonge pas de manière significative après la première ou la deuxième année, mais le squelette continue de grandir. Les nerfs qui émergent de la moelle spinale passent par les **foramens** intervertébraux aux différents niveaux. Au fil de la croissance de la colonne vertébrale, ces nerfs grandissent avec elle et forment un long faisceau de nerfs que l'on nomme la **queue de cheval** en raison de son apparence. La moelle spinale sacrée se trouve au niveau des os vertébraux lombaires supérieurs. Les nerfs spinaux s'étendent de leurs différents niveaux jusqu'au niveau approprié de la colonne vertébrale.

## Neurones

Les neurones sont les cellules considérées comme la base du tissu nerveux. Ils sont responsables des signaux électriques qui communiquent l'information sensorielle et qui produisent des mouvements en réponse à ces stimuli, tout en induisant la réflexion dans l'encéphale. Une part importante de la fonction des neurones réside dans leur structure ou forme. La forme tridimensionnelle de ces cellules rend possible le nombre colossal de connexions au sein du système nerveux.

### Parties d'un neurone

Comme vous l'avez appris dans la première section, la partie principale d'un neurone est le **corps cellulaire** ou soma. Le corps cellulaire contient le noyau et la plupart des principaux organites. La particularité du neurone réside dans les nombreuses extensions de sa membrane cellulaire, généralement appelées prolongements. Les neurones sont généralement décrits comme ayant un et un seul axone, soit une fibre qui émerge du corps cellulaire et se projette vers des cellules cibles. Cet axone unique peut se ramifier à plusieurs reprises pour communiquer avec de nombreuses cellules **cibles**. C'est l'axone qui **transmet** l'influx nerveux, lequel est communiqué à une ou plusieurs cellules. Les autres prolongements du neurone sont les dendrites, qui reçoivent des informations d'autres neurones dans des zones de contact spécialisées appelées synapses. Les dendrites sont généralement des prolongements très ramifiés, qui permettent à d'autres neurones de communiquer avec le corps cellulaire. L'information circule dans un neurone à partir des dendrites, à travers le corps cellulaire et le long de l'axone. Cette particularité confère au neurone une polarité, c'est-à-dire que l'information circule dans une direction. La [figure 19.8](#) montre la relation entre ces parties.

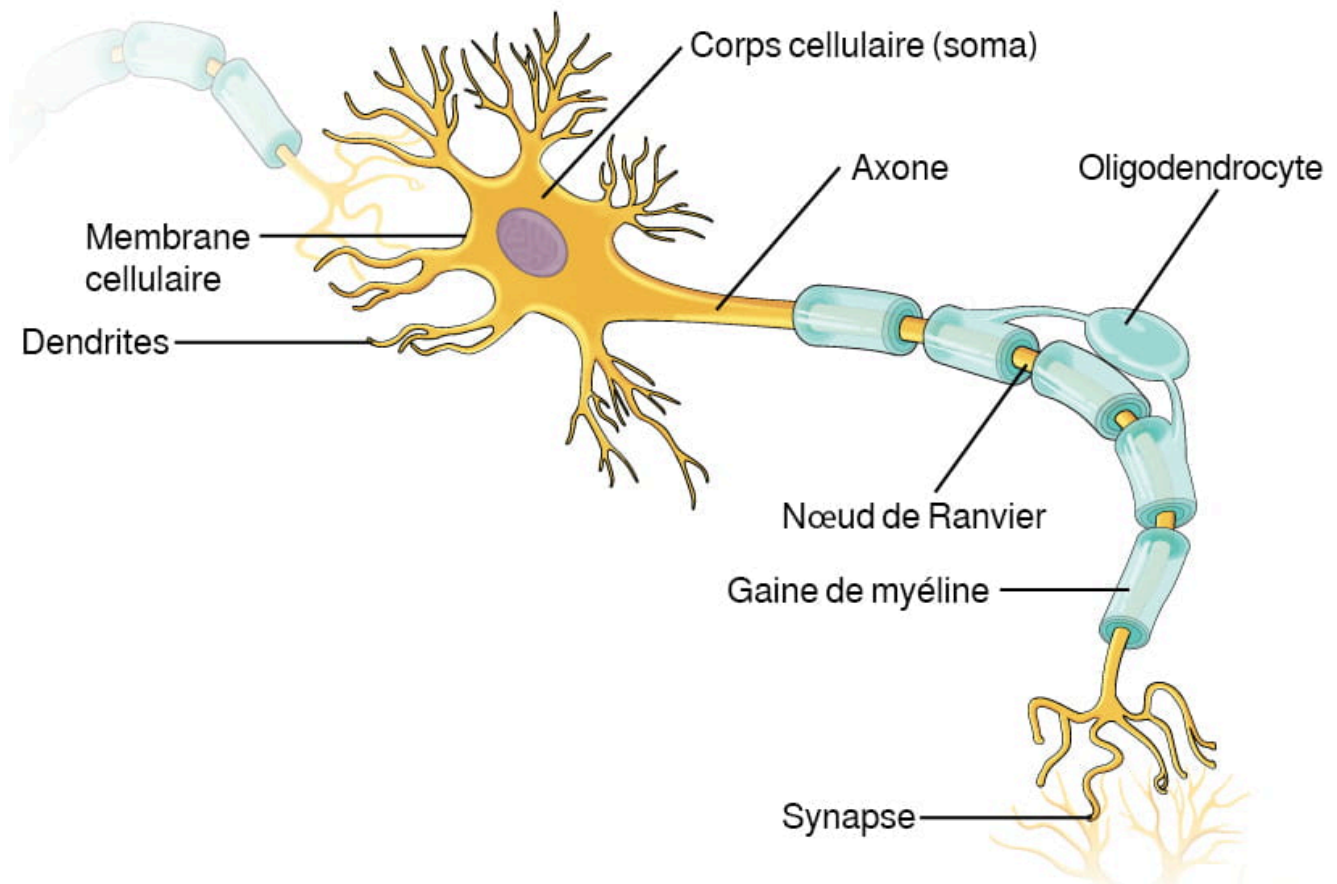


Figure 19.8 Parties d'un neurone. Les principales parties du neurone sont indiquées sur un neurone multipolaire du SNC. D'après Betts et coll., 2013. Sous licence [CC BY 4.0](#). [\[Description de l'image\]](#)

À l'endroit où l'axone émerge du corps cellulaire se trouve une région spéciale appelée le **collet de l'axone**. Il s'agit d'un amincissement du corps cellulaire vers la fibre axonale. À l'intérieur du collet, le cytoplasme devient une solution de certains composants appelée **axoplasme**. Comme le collet est là où commence l'axone, on l'appelle aussi le segment initial.

De nombreux axones sont enveloppés d'une substance isolante appelée myéline, qui est produite par les cellules gliales. La myéline agit comme un isolant, à l'instar du plastique ou du caoutchouc qu'on utilise pour isoler les fils électriques. Une différence majeure entre la **myéline** et la gaine isolante d'un fil électrique est que la myéline qui recouvre l'axone s'interrompt à intervalles réguliers. Chaque partie exposée de l'axone s'appelle « nœud de Ranvier » et joue un rôle important dans la manière dont les signaux électriques se propagent le long de l'axone. La partie recouverte d'une gaine de myéline entre chaque nœud est appelée « segment ». L'extrémité de l'axone est la terminaison axonale, où il y a généralement plusieurs ramifications qui s'étendent vers la cellule cible, dont chaque extrémité bulbeuse forme les boutons terminaux ou synaptiques. Ces boutons établissent la connexion avec la cellule cible au niveau de la synapse.

## Types de neurones

Le système nerveux compte de nombreux neurones, un nombre dans les trillions. Il existe de nombreux types de neurones. Ils peuvent être classés selon bien des critères. La première façon de les classer est par le nombre de prolongements du corps cellulaire. Selon le modèle standard des neurones, l'un de ces prolongements est l'axone et les autres sont les dendrites. Comme l'information circule dans le neurone à partir des dendrites ou du corps cellulaire vers l'axone, ces noms reposent sur la polarité du neurone (voir la [figure 19.9](#)).

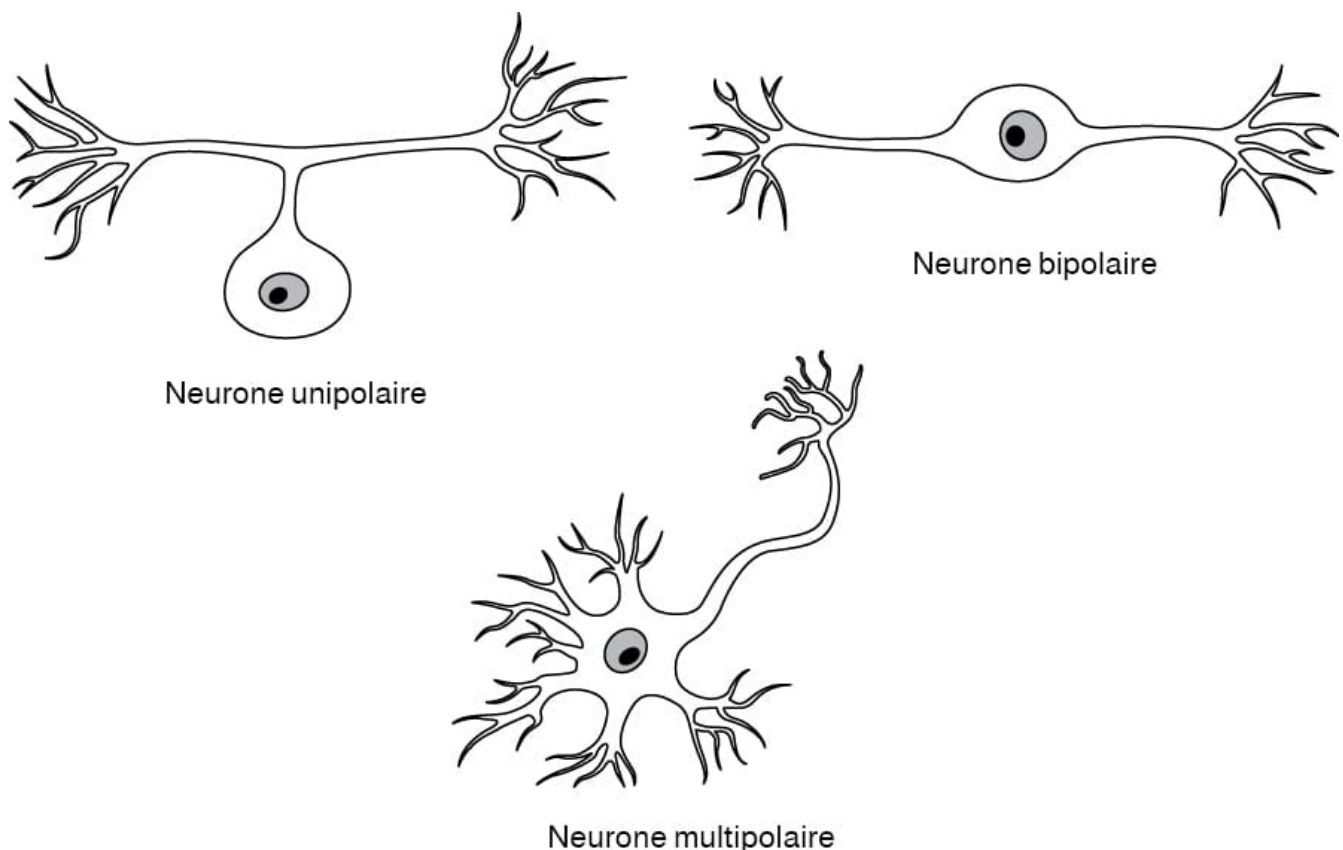


Figure 19.9 Classification des neurones par forme. Les neurones unipolaires ont un seul prolongement qui comprend à la fois l'axone et la



dendrite. Les neurones bipolaires ont deux prolongements, soit un axone et une dendrite. Les neurones multipolaires ont plus de deux prolongements, soit un axone et au moins deux dendrites. D'après Betts et coll., 2013. Sous licence [CC BY 4.0](#). [Description de l'image]

Les neurones **unipolaires** n'ont qu'un seul prolongement qui émerge du corps cellulaire. Les véritables neurones unipolaires ne se trouvent que chez les animaux invertébrés; chez les humains, les neurones unipolaires sont plutôt des neurones pseudo-unipolaires. Chez les invertébrés, les neurones unipolaires n'ont pas de dendrites.

Les neurones **bipolaires** ont deux prolongements de part et d'autre du corps cellulaire. L'un est l'axone et l'autre, la dendrite. Les cellules bipolaires ne sont pas très courantes. On les trouve surtout dans l'épithélium olfactif (où les stimuli olfactifs sont perçus) et dans la rétine.

Les neurones **multipolaires** englobent tous les neurones qui ne sont ni unipolaires ni bipolaires. Ils possèdent un axone et deux dendrites ou plus (généralement beaucoup plus). À l'exception des neurones ganglionnaires sensoriels unipolaires et des deux neurones bipolaires spécifiques mentionnés ci-dessus, tous les autres neurones sont multipolaires.

Les neurones peuvent également être classés en fonction de l'endroit où ils se trouvent, de la personne qui les a trouvés, de ce qu'ils font ou même des substances chimiques qu'ils utilisent pour communiquer entre eux. Certains neurones mentionnés dans cette section sur le système nerveux sont nommés d'après ce type de classification (voir la [figure 19.10](#)). Par exemple, un neurone multipolaire qui joue un rôle très important dans le cervelet est connu sous le nom de cellule de Purkinje (prononcé per-KIN-gee). Il porte le nom de l'anatomiste qui l'a découvert (Jan Evangelista Purkyně, 1787-1869).

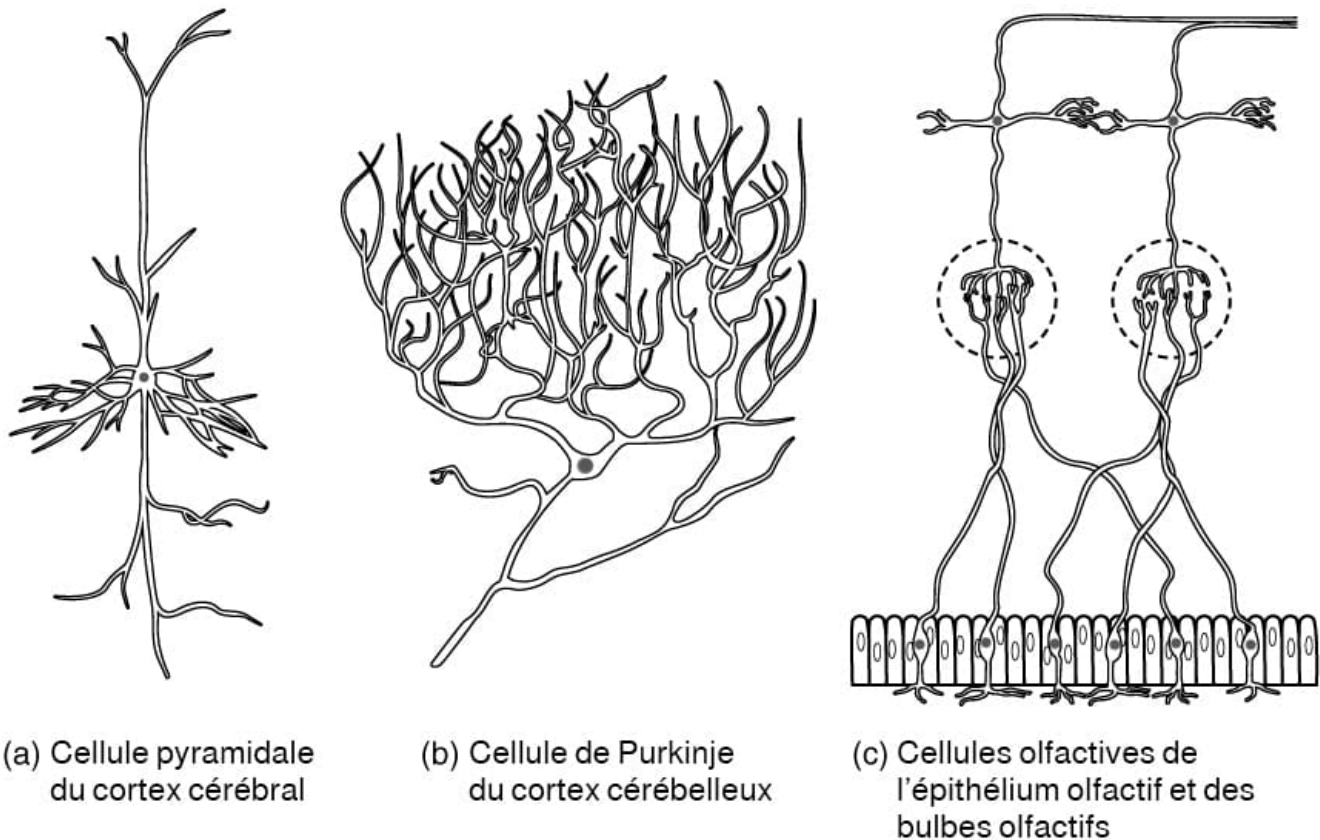


Figure 19.10 Autres classifications de neurones. Trois exemples de neurones classés selon d'autres critères. a) La cellule pyramidale est un neurone multipolaire dont le corps cellulaire est de forme pyramidale. b) La cellule de Purkinje présente dans le cervelet a été nommée d'après le premier scientifique à l'avoir décrite. c) Les neurones olfactifs sont nommés en fonction du groupe fonctionnel auquel ils appartiennent. D'après Betts et coll., 2013. Sous licence [CC BY 4.0](#). [Description de l'image]

## Cellules gliales



Les cellules gliales, collectivement appelées névroglie ou simplement glie, sont l'autre type de cellules que l'on trouve dans le tissu nerveux. Elles sont considérées comme des cellules de soutien en raison de leurs nombreuses fonctions visant à aider les neurones à remplir leur fonction de communication. Le terme glie, qui vient du mot grec signifiant « colle », a été inventé par le pathologiste allemand Rudolph Virchow, qui a écrit en 1856 : « Cette substance conjonctive, qui se trouve dans l'encéphale, la moelle spinale et les nerfs sensoriels spéciaux, est une sorte de colle (névroglie) dans laquelle s'implantent les éléments nerveux. » Depuis, la recherche sur le tissu nerveux a montré que ces cellules jouent des rôles bien plus importants. On pourrait continuer d'en apprendre beaucoup plus sur elles à l'avenir.

Il existe six types de cellules gliales. Quatre se trouvent dans le SNC et deux dans le SNP. Le [tableau 19.1](#) présente quelques caractéristiques et fonctions communes.

**Tableau 19.1 : Types de cellules gliales par emplacement et fonction de base.**  
D'après Betts et coll., 2013. Sous licence [CC BY 4.0](#).

GLIE DU SNC	GLIE DU SNP	FONCTION DE BASE
Astrocyte	Cellule satellite	Soutien
Oligodendrocyte	Cellule de Schwann	Isolation, myélinisation
Microglie	-	Surveillance immunitaire et phagocytose
Épendymocyte	-	Production du liquide cébrospinal

## Cellules gliales du SNC

L'astrocyte est l'une des cellules qui soutiennent les neurones du système nerveux central (SNC). Il doit son nom à sa forme étoilée au microscope (astro- = étoile). Les **astrocytes** ont de nombreux prolongements qui s'étendent à partir de leur corps cellulaire (il ne s'agit pas d'axones ou de dendrites comme les neurones, mais simplement de prolongements cellulaires). Ces prolongements s'étendent pour interagir avec les neurones, les vaisseaux sanguins ou le tissu conjonctif qui recouvre le SNC et que l'on appelle la pie-mère (voir la [figure 19.11](#)). Ils remplissent en général un rôle de soutien pour les neurones du SNC. Ils soutiennent les neurones du SNC en maintenant la concentration des substances chimiques dans l'espace extracellulaire, en éliminant les molécules de signalisation en excès, en réagissant aux lésions tissulaires et en contribuant à la constitution de la **barrière hématoencéphalique** (BHE). La barrière hématoencéphalique est une barrière physiologique qui empêche de nombreuses substances circulant dans l'organisme de pénétrer dans le SNC et limite ainsi ce qui peut passer du sang circulant au SNC. Les molécules nutritives, telles que le glucose ou les acides aminés, peuvent traverser la BHE, mais d'autres molécules ne le peuvent pas. Cette particularité pose en fait des problèmes pour acheminer des agents médicamenteux vers le SNC. Les entreprises pharmaceutiques doivent relever le défi de concevoir des médicaments capables de traverser la BHE et d'avoir un effet sur le système nerveux.

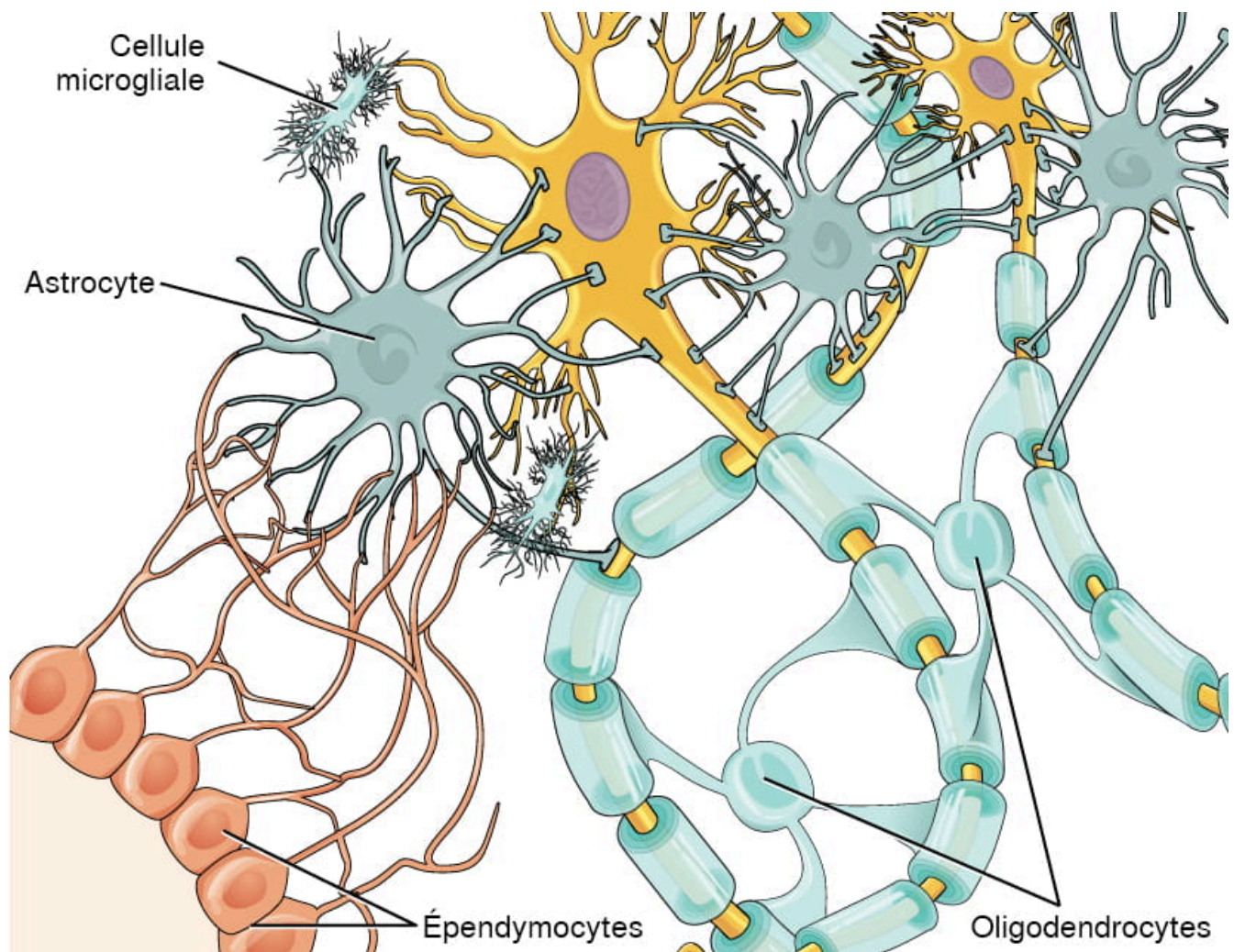


Figure 19.11 Cellules gliales du SNC. Le SNC comporte des astrocytes, des oligodendrocytes, des microglies et des épendymocytes qui soutiennent les neurones du SNC de plusieurs manières. D'après Betts et coll., 2013. Sous licence [CC BY 4.0](https://creativecommons.org/licenses/by/4.0/). [Description de l'image]

Comme quelques autres parties du corps, l'encéphale bénéficie d'un apport sanguin privilégié. Peu de choses peuvent atteindre la circulation par diffusion. La plupart des substances qui traversent la paroi d'un vaisseau sanguin pour parvenir au SNC doivent le faire par un processus de transport actif. C'est pourquoi seulement certains types de molécules arrivent à pénétrer dans le SNC. Le glucose (la principale source d'énergie) y parvient, tout comme les acides aminés. L'eau et d'autres petites particules, comme les gaz et les ions, peuvent aussi y accéder. Presque tout le reste n'arrive pas à l'atteindre, y compris les globules blancs, qui constituent pourtant l'une des principales lignes de défense de l'organisme. Si cette barrière protège le SNC de l'exposition à des substances toxiques ou pathogènes, elle bloque également l'accès aux cellules qui pourraient protéger l'encéphale et la moelle spinale des maladies et des lésions. La BHE complique aussi le développement de produits pharmaceutiques susceptibles d'agir sur le système nerveux. Outre la recherche de substances efficaces, le mode d'administration est aussi déterminant.

On appelle **oligodendrocyte** le type de cellule gliale qui isole les axones dans le SNC. Ce nom signifie « cellule à quelques branches » (oligo- = quelques; dendro- = branches; -cyte = cellule). Quelques ramifications s'étendent à partir du corps cellulaire. Chacune d'entre elles s'étend et entoure un axone pour l'isoler de myéline.

La **microglie** est, comme son nom l'indique, plus petite que la plupart des autres cellules gliales. Les recherches en cours sur ces cellules, bien qu'elles ne soient pas totalement concluantes, suggèrent qu'elles pourraient être à l'origine des globules blancs, appelés macrophages, qui s'intègrent au SNC au cours du développement précoce. Bien que leur origine ne soit pas clairement établie, leur fonction est liée à celle des macrophages dans le reste de l'organisme. Lorsque les macrophages rencontrent des cellules malades ou endommagées dans le reste de l'organisme, ils ingèrent et digèrent ces cellules ou les agents pathogènes à l'origine de la maladie. Les microglies sont les cellules du SNC qui peuvent

accomplir cette fonction dans les tissus normaux et sains, c'est pourquoi on les appelle aussi les macrophages résidents du SNC.

L'**épendymocyte** est une cellule gliale qui filtre le sang pour produire le liquide cébrospinal (LCS), soit le liquide qui circule dans le SNC. L'apport sanguin privilégié inhérent à la BHE ne permet pas à l'espace extracellulaire du tissu nerveux d'échanger facilement des composants avec le sang. Les épendymocytes tapissent la paroi de chaque ventricule, l'une des quatre cavités centrales qui sont des vestiges du centre creux du tube neural formé pendant le développement embryonnaire de l'encéphale. Leur surface apicale est pourvue de nombreux cils pour aider à faire circuler le LCS dans l'espace ventriculaire. La relation entre ces cellules gliales et la structure du SNC est illustrée à la [figure 19.11](#).

## Cellules gliales du SNP

L'un des deux types de cellules gliales que l'on trouve dans le système nerveux périphérique (SNP) est la cellule **satellite**. Les cellules satellites se trouvent dans les ganglions sensoriels et autonomes, où elles entourent le corps cellulaire des neurones. Elles tiennent leur nom de leur apparence au microscope. Elles apportent un soutien en remplissant des fonctions similaires dans la périphérie à celles des astrocytes dans le SNC, sauf pour l'établissement de la BHE.

Le deuxième type de cellule gliale est la cellule de **Schwann**, qui isole les axones avec de la myéline dans la périphérie. Les cellules de Schwann sont différentes des oligodendrocytes, en ce sens qu'elles enveloppent une partie d'un seul segment d'axone et aucun autre. Les oligodendrocytes ont des prolongements qui s'étendent jusqu'à plusieurs segments d'axones, alors que la cellule de Schwann n'entoure qu'un seul segment d'axone. Le noyau et le cytoplasme de la cellule de Schwann se trouvent dans les couches externes de la gaine de myéline. La relation entre ces deux types de cellules gliales et les ganglions et nerfs du SNP est illustrée à la [figure 19.12](#).

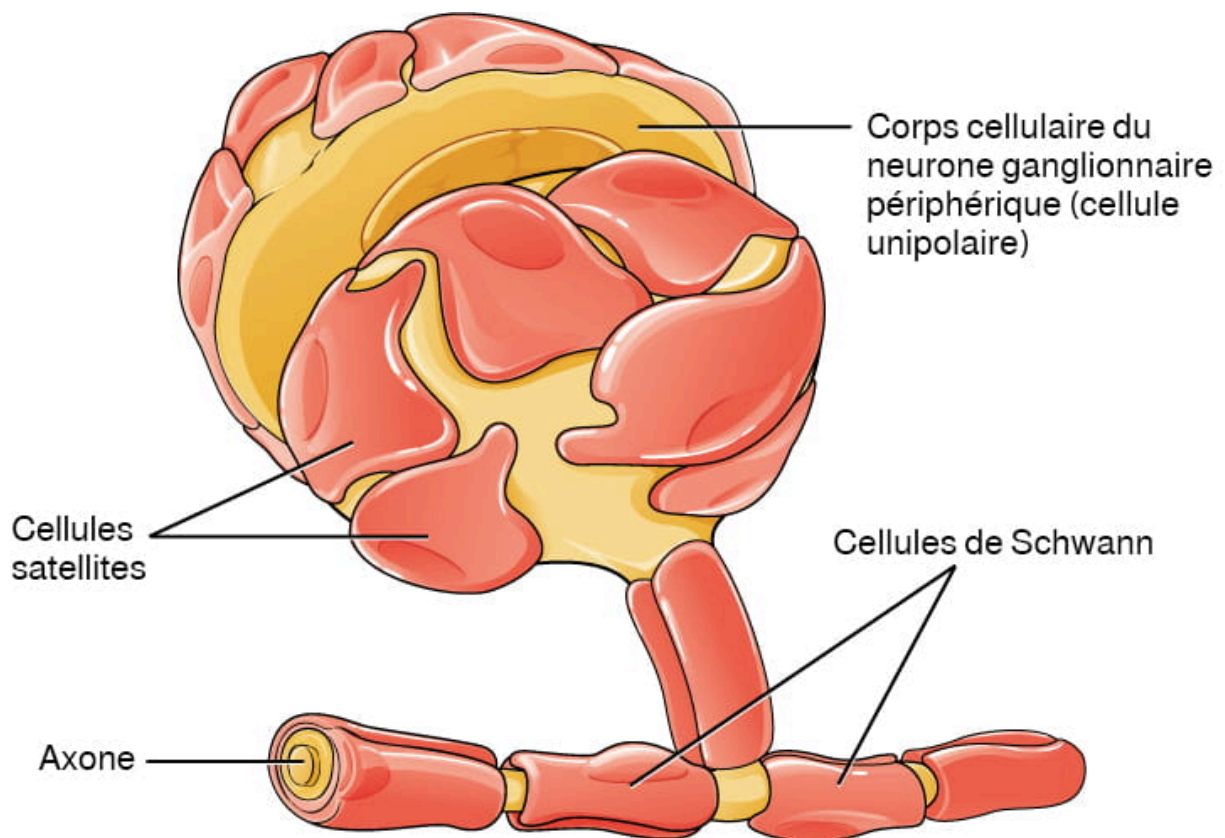


Figure 19.12 Cellules gliales du SNP. Le SNP comporte des cellules satellites et des cellules de Schwann. D'après Betts et coll., 2013. Sous licence [CC BY 4.0](#). [\[Description de l'image\]](#)

## Myéline

L'apparence de la gaine de myéline peut être comparée à la pâte qui entoure la saucisse dans le cas d'une mini-saucisse en pâte. La cellule gliale s'enroule plusieurs fois autour de l'axone avec peu ou pas de cytoplasme entre les couches de cellule gliale. Dans le cas des **oligodendrocytes**, le reste de la cellule est séparé de la gaine de myéline comme un prolongement cellulaire s'étendant vers l'arrière en direction du corps cellulaire. Quelques autres prolongements assurent la même isolation pour d'autres segments d'axones dans la région. Dans le cas des cellules de Schwann, la couche externe de la membrane cellulaire contient du cytoplasme et le noyau de la cellule qui forme une bosse d'un côté de la gaine de myéline. Au cours du développement, la cellule gliale est enroulée de manière lâche ou incomplète autour de l'axone. Les bords de cette enceinte souple se rapprochent et l'une des extrémités s'emboîte dans l'autre. Le bord intérieur s'enroule autour de l'axone, créant plusieurs couches, et l'autre bord se referme autour de l'extérieur, de sorte que l'axone est parfaitement scellé.

## Activité d'identification de l'anatomie

Un élément interactif ou multimédia a été exclu de cette version du texte. Vous pouvez y accéder en ligne à l'adresse suivante :

<https://ecampusontario.pressbooks.pub/medicalterminology/?p=267>

## Physiologie (fonction) du système nerveux

Le système nerveux est impliqué dans la réception d'informations sur notre environnement (sensations) et dans la réaction à ces informations (réponses motrices). Le système nerveux peut être divisé en régions responsables des sensations (fonctions sensorielles) et des réponses (fonctions motrices). Toutefois, une troisième fonction doit être incluse. Les données sensorielles doivent être intégrées à d'autres sensations ainsi qu'à la mémoire, à l'état émotionnel ou à l'apprentissage (cognition). Certaines régions du système nerveux jouent un rôle d'intégration ou d'association. Le processus d'intégration combine les perceptions sensorielles et les fonctions cognitives supérieures telles que la mémoire, l'apprentissage et les émotions pour produire une réponse.

## Sensation

La première grande fonction du système nerveux est la sensation, c'est-à-dire la réception d'informations sur l'environnement pour comprendre ce qui se passe à l'extérieur du corps (parfois même à l'intérieur du corps). Les fonctions sensorielles du système nerveux enregistrent une perturbation de l'homéostasie ou un événement particulier dans l'environnement, appelé stimulus. Les sens auxquels nous pensons le plus sont le goût, l'odorat, le toucher, la vue et l'ouïe. Les stimuli du goût et de l'odorat sont des substances chimiques (molécules, composés, ions, etc.). Le

toucher est un stimulus physique ou mécanique qui interagit avec la peau. Les stimuli lumineux sont à la base de la vue tandis que l'ouïe est la perception du son, qui est un stimulus physique comparable à certains aspects du toucher. Il n'existe pas que ces cinq sens, mais cette liste représente les principaux. Ce sont les cinq sens qui reçoivent des stimuli du monde extérieur et dont la perception se fait de façon consciente. D'autres stimuli sensoriels peuvent provenir de l'environnement interne (à l'intérieur du corps), comme l'étirement de la paroi d'un organe ou la concentration de certains ions dans le sang.

## Réponse

Le système nerveux produit une réponse d'après les stimuli perçus par les structures sensorielles. Une réponse évidente serait la contraction des muscles, pour retirer la main d'un rond chaud sur une cuisinière par exemple, mais il existe des utilisations plus larges du terme. Le système nerveux peut provoquer la contraction des trois types de tissus musculaires. Par exemple, le muscle squelettique se contracte pour mouvoir le squelette, le muscle cardiaque est influencé par l'augmentation de la fréquence cardiaque pendant l'exercice, et le muscle lisse se contracte lorsque l'appareil digestif fait transiter les aliments le long du tube digestif. Les réponses comprennent également le contrôle neuronal des glandes du corps, comme la production et la sécrétion de sueur par les glandes sudoripares eccrines et mérocrines présentes dans la peau pour abaisser la température corporelle.

Les réponses peuvent être divisées en deux catégories : les volontaires ou conscientes (contraction des muscles squelettiques) et les involontaires (contraction des muscles lisses, régulation de l'activité du muscle cardiaque, activation des glandes). Les réponses volontaires sont régies par le système nerveux somatique et les réponses involontaires, par le système nerveux autonome. La section suivante porte sur ces deux systèmes.

## Intégration

Les stimuli reçus par les structures sensorielles sont communiqués au système nerveux qui traite l'information. C'est ce qu'on appelle l'intégration. Les stimuli sont comparés ou intégrés à d'autres stimuli, aux souvenirs de stimuli antérieurs ou à l'état d'une personne à un moment donné. Une réponse spécifique est ainsi générée. Un batteur ne s'élance pas automatiquement à la simple vue d'une balle lancée en sa direction. Il doit prendre en compte la trajectoire et la vitesse de la balle. Il se pourrait que le compte soit de trois balles et une prise, et que le batteur préfère laisser passer cette balle dans l'espoir de se rendre à la première base. L'équipe du batteur pourrait aussi avoir tellement d'avance qu'il serait amusant de simplement frapper la balle au loin.

## Contrôler le corps

Le système nerveux peut être divisé en deux parties, principalement d'après une différence fonctionnelle entre les réponses. Le **système nerveux somatique (SNS)** est responsable de la perception consciente et des réponses motrices volontaires. La réponse motrice volontaire désigne la contraction des muscles squelettiques, mais ces contractions ne sont pas toujours volontaires dans le sens où elles sont voulues. Certaines réponses motrices somatiques sont des réflexes et ont souvent lieu sans décision consciente. Si votre ami surgit d'une cachette et crie « Boo! », vous serez surpris et risquez de crier ou de reculer d'un bond. Vous n'avez pas décidé de le faire, et vous n'avez peut-être pas voulu donner à votre ami une raison de rire à vos dépens, mais il s'agit d'un réflexe impliquant des contractions des



muscles squelettiques. D'autres réponses motrices deviennent automatiques (en d'autres termes, inconscientes) avec l'apprentissage des compétences motrices (la mémoire procédurale ou l'apprentissage par habitude).

Le **système nerveux autonome (SNA)** est responsable du contrôle involontaire de l'organisme, généralement à des fins d'homéostasie (régulation de l'environnement interne). Pour les fonctions autonomes, les données sensorielles peuvent provenir de structures sensorielles sensibles aux stimuli environnementaux externes ou internes. Les réactions motrices s'étendent aux muscles lisses et cardiaques ainsi qu'aux tissus glandulaires. Le rôle du système autonome est de réguler les systèmes et appareils du corps, ce qui implique généralement de contrôler l'homéostasie. Les glandes sudoripares, par exemple, sont contrôlées par le système autonome. Quand on a chaud, la transpiration aide à abaisser la température corporelle. Il s'agit d'un mécanisme homéostatique. La nervosité peut aussi provoquer la transpiration. Dans ce cas, il s'agit d'une réponse physiologique à un état émotionnel sans cause homéostatique.

Il existe une autre division du système nerveux qui représente les réponses fonctionnelles. Le **système nerveux entérique (SNE)** est responsable du contrôle des muscles lisses et des tissus glandulaires de l'appareil digestif. Il constitue une grande partie du SNP et ne dépend pas du SNC. Cependant, il est parfois valable de considérer que le système entérique fait partie du système autonome, car les structures neuronales qui forment le système entérique constituent une composante de la réponse autonome qui régule la digestion. Il existe des différences entre les deux, mais aux fins de cette présentation sommaire, elles se recoupent largement. La [figure 19.13](#) donne quelques exemples d'endroits où ces divisions du système nerveux se trouvent.

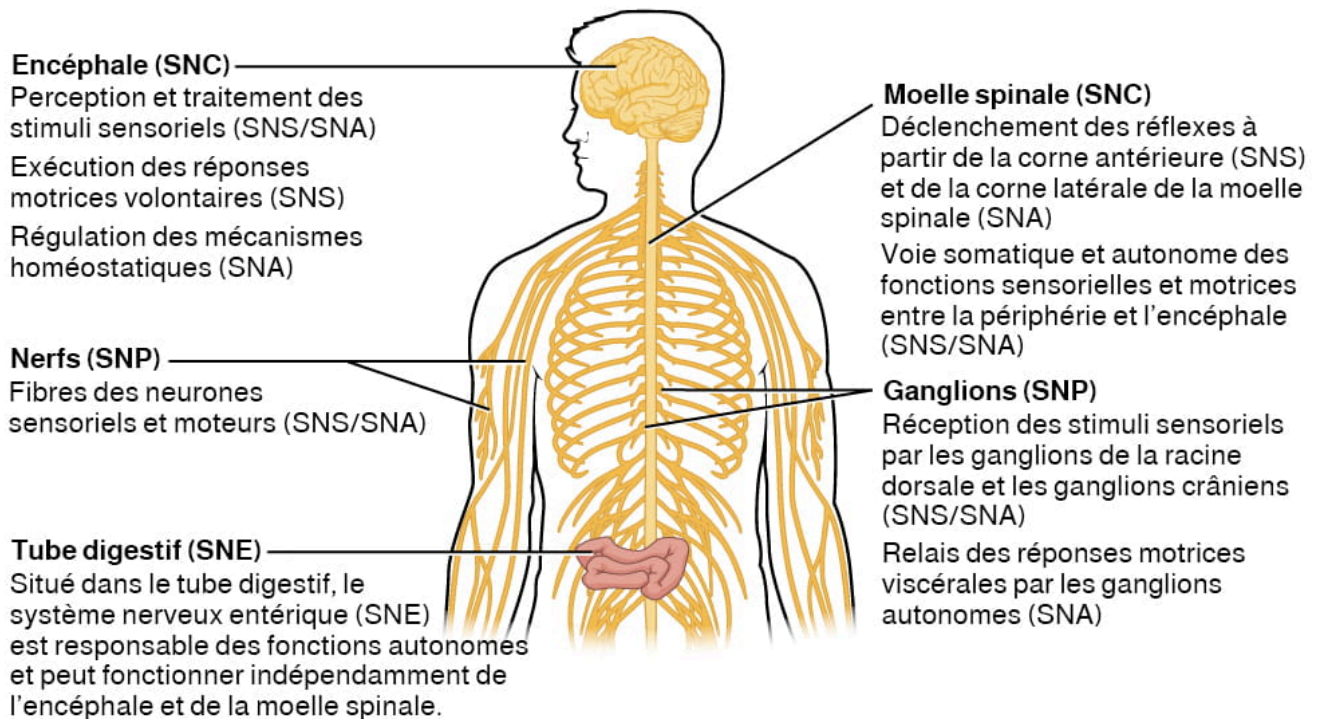


Figure 19.13 Structures somatiques, autonomes et entériques du système nerveux. Les structures somatiques comprennent les nerfs spinaux, les fibres motrices et sensorielles ainsi que les ganglions sensitifs d'un nerf spinal. Les structures autonomes se trouvent aussi dans les nerfs, mais elles comprennent les ganglions sympathiques et parasymphatiques. Le système nerveux entérique inclut le tissu nerveux présent dans les organes du tube digestif. D'après Betts et coll., 2013. Sous licence [CC BY 4.0](#). [Description de l'image]

## Fonctions du cortex cérébral

Le cerveau est le siège de nombreuses fonctions mentales supérieures (ex., mémoire et apprentissage, langage, perception consciente) qui font l'objet de subtests dans le cadre de l'**état mental**. Le cortex cérébral est la

fine couche de matière grise située à l'extérieur du cerveau. D'une épaisseur d'environ un millimètre dans la plupart des régions, il comporte de nombreux plis pour tenir dans l'espace limité de la voûte crânienne. Ces fonctions supérieures sont réparties dans différentes régions du cortex, et certaines régions peuvent être vues comme étant responsables de fonctions particulières. Par exemple, il existe quelques régions impliquées dans la fonction du langage. On peut les subdiviser selon la partie particulière de cette fonction que chaque région gouverne.

## Capacités cognitives

L'évaluation des fonctions cérébrales cible les capacités cognitives. Les capacités évaluées par l'examen de l'état mental peuvent être réparties en quatre groupes : l'orientation et la mémoire; le langage et la parole; le sensorium; le jugement et le raisonnement abstrait.

## Orientation et mémoire

L'orientation est la prise de conscience de sa situation immédiate. Il s'agit de la conscience du temps, c'est-à-dire d'avoir conscience de la date et de son environnement, sans forcément connaître l'heure exacte. Il s'agit d'avoir conscience de l'endroit où l'on se trouve et de savoir pourquoi on y est. Il s'agit également de savoir qui l'on est, de reconnaître son identité et d'être en mesure de la communiquer à l'examinateur.trice. Dans le contexte médical, les premiers tests sur l'orientation reposent sur ces quelques questions : « Savez-vous quel jour nous sommes? », « Savez-vous où vous êtes? », « Quel est votre nom? ». Les questions sur la mémoire à long terme (« Qui est le président des États-Unis? ») ou des événements correspondant à une date précise peuvent éclairer l'évaluation de l'orientation.

La mémoire est en grande partie une fonction du lobe temporal, mais aussi des structures situées sous le cortex cérébral, dont l'hippocampe et l'amygdale. Le stockage de la mémoire fait appel à ces structures du lobe temporal médian. Le cas célèbre d'un homme à qui l'on avait retiré les deux lobes temporaux médians pour traiter une épilepsie réfractaire a permis de mieux comprendre la relation entre les structures de l'encéphale et la mémoire.

Le cortex préfrontal peut aussi être évalué pour analyser sa capacité à organiser l'information. Dans un subtest de l'examen de l'état mental, on demande de générer une liste de mots qui commencent par la même lettre, mais sans inclure de noms ou de prénoms. On s'attend à ce qu'une personne puisse générer une telle liste d'au moins 10 mots en l'espace d'une minute. De nombreuses personnes peuvent sans doute le faire beaucoup plus rapidement, mais la norme sépare les neurotypiques des personnes dont le cortex préfrontal est compromis.

Lisez cet [article](#) sur un jeune homme qui écrit en panique à sa fiancée quand il constate qu'il a du mal à se souvenir de certaines choses. À l'hôpital, un neurologue procède à l'examen de son état mental, qui est somme toute normal, à l'exception du test sur le rappel de trois mots. Le jeune homme ne pouvait pas s'en souvenir même 30 secondes après les avoir entendus et les avoir répétés au médecin. Une masse non détectée dans la région du médiastin s'est avérée être un lymphome de Hodgkin, un type de cancer qui affecte le système immunitaire et qui a probablement provoqué l'attaque du système nerveux par des anticorps. Le patient a fini par retrouver la mémoire, mais les événements survenus à l'hôpital sont restés flous. Si l'on considère que les effets sur la mémoire ont été temporaires, mais qu'ils ont entraîné la perte des souvenirs associés au séjour à l'hôpital, quelles régions de l'encéphale sont susceptibles d'avoir été atteintes par les anticorps et de quel type de mémoire s'agit-il?



## Langage et parole

Le langage est un aspect très humain de la fonction neurologique. La compréhension de la communication chez d'autres espèces progresse, mais le langage est ce qui rend l'expérience humaine apparemment unique. Toute compréhension de notre espèce est nécessairement réflexive, comme le suggère la question « Que suis-je? » La réponse fondamentale à cette question est évoquée dans la célèbre citation de René Descartes : « Cogito Ergo Sum » (traduit du latin par « Je pense, donc je suis »). Comprendre qui l'on est consiste en grande partie à se décrire à soi-même. Ce sujet n'a rien d'évident, mais le langage est certainement au cœur de la conscience de soi.

L'examen neurologique comporte deux subtests axés sur le langage. L'un de ces tests mesure la capacité de la personne à comprendre le langage en lui demandant de suivre une série d'instructions pour effectuer une action, par exemple « Avec l'index de votre main droite, touchez votre coude gauche puis votre genou droit ». L'autre évalue la fluidité et la cohérence du langage en demandant à la personne de décrire des objets ou des scènes représentés sur des dessins, de réciter des phrases ou d'expliquer un passage écrit.

Des aires d'intégration multimodales sont associées à la fonction du langage (voir la [figure 19.14](#)). L'**aire de Wernicke** est adjacente au cortex auditif d'association, à l'extrémité du sillon latéral, tout juste en avant du cortex visuel. L'aire de Broca se trouve dans la partie latérale du lobe frontal, tout juste avant la région du cortex moteur associée à la tête et au cou. Les deux régions ont été décrites à l'origine dans un contexte de perte de la parole et du langage, ce que l'on appelle l'**aphasie**. L'aphasie associée à l'aire de Broca est connue sous le nom d'**aphasie expressive**, ce qui signifie que la parole est compromise. Ce type d'aphasie est souvent décrit comme une absence de fluidité du langage, car la capacité à prononcer certains mots se traduit par un discours fragmenté ou interrompu. Les notions de grammaire peuvent également sembler perdues. L'aphasie associée à l'aire de Wernicke est connue sous le nom d'**aphasie réceptive**, qui ne consiste pas en une perte de la parole, mais bien en une perte de la compréhension. Les personnes qui se sont rétablies des formes aiguës de cette aphasie déclarent ne pas pouvoir comprendre ce qu'on leur dit ou ce qu'elles disent, mais elles ne peuvent souvent pas s'empêcher de parler.

Les deux régions sont reliées par des faisceaux de matière blanche qui se faufilent entre le lobe temporal postérieur et la face latérale du lobe frontal. L'**aphasie de conduction** associée à des lésions de ces faisceaux implique des problèmes de rapprochement entre la parole et la compréhension du langage. Il s'agit d'un trouble très rare, mais qui se manifeste par une incapacité à répéter fidèlement des paroles entendues.

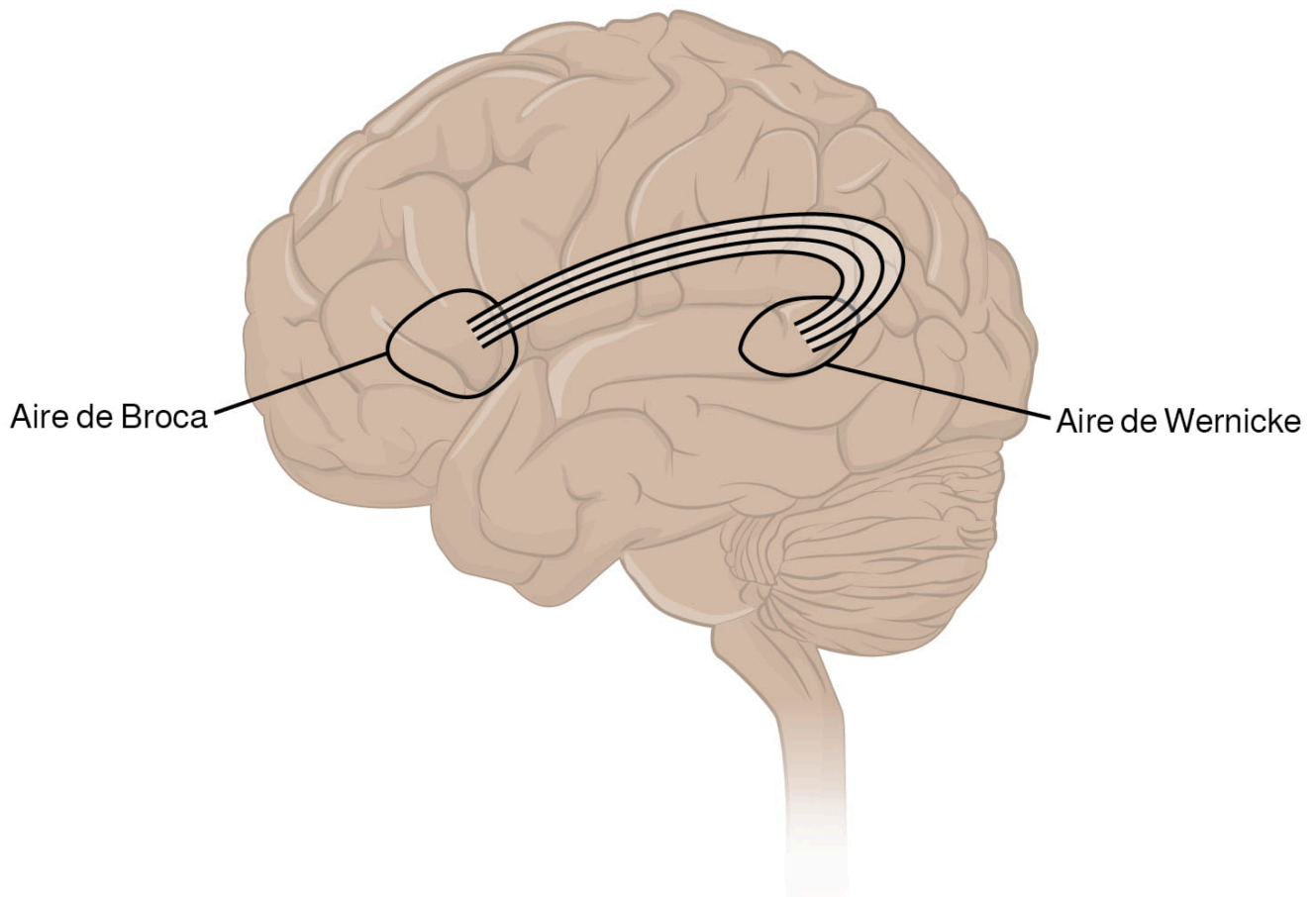


Figure 19.14 Aires de Broca et de Wernicke. Les aires de Broca et de Wernicke sont deux zones d'intégration importantes du cortex cérébral associées au langage. Les deux zones sont reliées par la matière blanche profonde qui s'étend du lobe temporal postérieur au lobe frontal. D'après Betts et coll., 2013. Sous licence [CC BY 4.0](https://creativecommons.org/licenses/by/4.0/).

## Sensorium

Les parties de l'encéphale impliquées dans la réception et l'interprétation des stimuli sensoriels sont appelées collectivement le « sensorium ». Le cortex cérébral comprend plusieurs régions nécessaires à la perception sensorielle. Plusieurs subtests peuvent révéler une activité associée à ces modalités sensorielles, comme la capacité d'entendre une question ou de voir une image. Deux subtests évaluent les fonctions spécifiques de ces aires corticales.

Le premier subtest consiste en un exercice pratique où la personne exécute une tâche en suivant une description verbale sans aucune démonstration de la part de l'examineur.trice pour évaluer la **praxie**. Le deuxième subtest de perception sensorielle comporte deux tâches pour évaluer la **gnosie**. La première tâche, axée sur la **stéréognosie**, consiste à nommer des objets uniquement d'après les informations somatosensorielles obtenues en les manipulant. La personne garde les yeux fermés et reçoit un objet courant qu'il doit identifier, comme une pièce de monnaie. Elle doit être en mesure d'indiquer la nature précise de la pièce (pièce de 10 cents par rapport à une pièce de 1 cent ou de 5 cents par rapport à une pièce de 25 cents) en analysant les indices sensoriels. Par exemple, la taille, l'épaisseur ou le poids de la pièce peuvent être révélateurs ou aider à différencier les paires de pièces proposées, la tranche lisse ou dentelée de la pièce correspondra à une dénomination particulière. La deuxième tâche, axée sur la **graphesthésie**, consiste à reconnaître des chiffres ou des lettres tracés sur la paume de la main à l'aide d'une pointe non affûtée, telle qu'un capuchon de stylo.

## Jugement et raisonnement abstrait

Pour planifier et produire des réponses, il faut être capable de donner un sens au monde qui nous entoure. Le jugement et le raisonnement abstrait sont nécessaires pour produire des mouvements dans le cadre de réponses plus larges. Par exemple, quand l'alarme sonne, appuyez-vous sur la touche de rappel ou sautez-vous du lit? Est-ce que 10 minutes de plus au lit valent le fait de se préparer à la hâte pour la journée? Le fait d'appuyer plusieurs fois sur la touche de rappel aide-t-il à vous reposer ou vous amène-t-il à paniquer en raison du retard? La façon de traiter mentalement ces questions peut influencer toute votre journée.

Le cortex préfrontal est responsable des fonctions de planification et de prise de décision. Dans l'examen de l'état mental, le subtest qui évalue le jugement et le raisonnement porte sur trois aspects fonctionnels du lobe frontal. Tout d'abord, la personne se fait poser des questions sur la résolution de problèmes (« Si vous voyiez une maison en feu, que feriez-vous? »). On lui demande aussi d'interpréter des proverbes courants (« À cheval donné, on ne regarde pas la bride »). Elle doit aussi trouver des similitudes dans des paires de mots, comme pomme et orange, ou lampe et armoire.

## Connexions quotidiennes

### Hémisphère gauche, hémisphère droit

Les médias font souvent référence à des personnes dont l'hémisphère droit ou gauche serait dominant, comme si l'encéphale était formé de deux moitiés indépendantes fonctionnant différemment selon les personnes. Il s'agit d'une interprétation erronée d'un phénomène neurologique important. À titre de mesure extrême pour traiter une maladie débilitante, le corps calleux peut être réséqué pour traiter une épilepsie réfractaire. Lorsque les connexions entre les deux hémisphères cérébraux sont coupées, on peut observer des effets intéressants.

Les fonctions linguistiques du cortex cérébral sont notamment localisées dans l'hémisphère gauche chez 95 % de la population. De plus, l'hémisphère gauche est relié au côté droit du corps par le faisceau corticospinal et les voies ascendantes de la moelle spinale. Les commandes motrices provenant du gyrus précentral contrôlent le côté opposé du corps, tandis que les informations sensorielles traitées par le gyrus postcentral sont reçues du côté opposé du corps. Pour qu'une commande verbale déclenche un mouvement du bras droit et de la main droite, le corps calleux doit être connecté à l'hémisphère gauche. Le langage est traité par l'hémisphère gauche et agit directement sur les fonctions motrices du bras droit, mais il est acheminé à l'hémisphère droit pour influencer les fonctions motrices du bras gauche en passant par le corps calleux. De même, la perception sensorielle par les gauchers du contenu de leur poche gauche traverse le corps calleux à partir de l'hémisphère droit, de sorte qu'aucun rapport verbal sur la nature de ce contenu ne serait possible si la main se trouvait dans la poche.

Les personnes dont le corps calleux a été réséqué peuvent effectuer deux tâches indépendantes en même temps, car les lignes de communication entre les hémisphères droit et gauche de leur encéphale ont été supprimées. Bien que les personnes dont le corps calleux est intact ne peuvent passer outre la dominance d'un hémisphère sur l'autre, ces personnes le peuvent. Si l'hémisphère cérébral gauche est dominant chez la majorité des gens, pourquoi les droitiers sont-ils en plus grand nombre?

## Abréviations courantes du système nerveux

Un élément interactif ou multimédia a été exclu de cette version du texte. Vous pouvez y accéder en ligne à l'adresse suivante :

<https://ecampusontario.pressbooks.pub/medicalterminology/?p=267>

## Maladies et troubles

### Maladies neurodégénératives – Maladie d'Alzheimer, maladie de Parkinson, sclérose latérale amyotrophique, sclérose en plaques

Les maladies neurodégénératives sont une catégorie de problèmes de santé qui affectent le système nerveux. Elles englobent la maladie d'Alzheimer, la maladie de Parkinson, la maladie de Huntington, la sclérose latérale amyotrophique (SLA), la maladie de Creutzfeldt-Jakob, la sclérose en plaques (SP) et d'autres troubles découlant de la dégénérescence du tissu nerveux. Dans le cas de maladies comme la maladie d'Alzheimer, la maladie de Parkinson ou la SLA, les neurones meurent; dans le cas d'autres maladies comme la sclérose en plaques, c'est la myéline qui est atteinte. Certains de ces troubles affectent la fonction motrice, d'autres s'accompagnent de démence. Certains sont de cause génétique, comme la maladie de Huntington, ou auto-immune, comme la sclérose en plaques; d'autres causes ne sont pas claires, notamment dans le cas de la maladie d'Alzheimer et la maladie de Parkinson.

Plusieurs maladies peuvent découler de la démyélinisation des axones. Ces maladies n'ont pas la même cause : certaines sont d'origine génétique, d'autres sont causées par des agents pathogènes et d'autres sont le résultat de troubles auto-immuns. Bien que les causes varient, les résultats sont très semblables. L'isolation des axones par la myéline est compromise, ce qui ralentit la transmission des signaux électriques (Betts et coll., 2013).

La **sclérose en plaques (SP)** est l'une de ces maladies. Il s'agit d'une maladie auto-immune. Les anticorps produits par les lymphocytes (un type de globules blancs) détectent la myéline comme quelque chose qui ne devrait pas se trouver dans l'organisme. Il s'ensuit une inflammation et la destruction de la myéline dans le SNC. Lorsque la gaine isolante autour des axones est détruite par la maladie, les cicatrices deviennent évidentes (Betts et coll., 2013).

Le syndrome de **Guillain-Barré** est un exemple de maladie démyélinisante du système nerveux périphérique. Il découle d'une réaction auto-immune, mais l'inflammation touche les nerfs périphériques. Les symptômes sensoriels ou les déficits moteurs sont fréquents, et les défaillances autonomes peuvent entraîner des modifications du rythme cardiaque ou une chute de la pression artérielle, surtout en position debout, ce qui provoque des vertiges (Betts et coll., 2013).

## Autres troubles nerveux

Les infections, les traumatismes et les troubles congénitaux peuvent tous entraîner des symptômes significatifs,

détectés à l'examen neurologique. Il est important de distinguer un événement aigu, comme un accident vasculaire cérébral, d'une atteinte chronique ou globale, comme un traumatisme contondant. Les réponses observées à l'examen neurologique peuvent être utiles. La perte du langage observée sous tous ses aspects correspond plus probablement à un événement global qu'à une perte discrète d'une fonction, comme l'incapacité à prononcer certains types de mots. Une fonction spécifique (ex., le contrôle des muscles mobilisés par la parole) peut toutefois masquer d'autres fonctions du langage. Les différents subttests de l'examen de l'état mental permettent d'étudier ces aspects précis et de clarifier la cause sous-jacente de l'atteinte neurologique (Betts et coll., 2013).

### *Accident vasculaire cérébral*

Les lésions du système nerveux peuvent être limitées à des structures individuelles ou être réparties sur de vastes zones de l'encéphale et de la moelle spinale. Les lésions localisées et limitées du système nerveux découlent le plus souvent de problèmes circulatoires. L'interruption de la circulation sanguine dans une partie de l'encéphale s'appelle **accident vasculaire cérébral** (AVC). Il existe deux principaux types d'AVC qu'on distingue selon la manière dont l'irrigation sanguine est compromise : ischémique et hémorragique. Un **accident ischémique cérébral** est une interruption de l'irrigation sanguine d'une zone en raison de l'obstruction ou du rétrécissement des vaisseaux. Ce phénomène est souvent causé par un embolie, qui peut être un caillot de sang ou un dépôt graisseux. L'ischémie peut également résulter d'un épaissement de la paroi du vaisseau sanguin ou d'une diminution du volume sanguin dans l'encéphale, appelée **hypovolémie**. Un **AVC hémorragique** est un saignement dans l'encéphale dû à un vaisseau sanguin endommagé. Le sang accumulé remplit une région de la voûte crânienne et fait pression sur les tissus cérébraux (voir la [figure 19.15](#)) (Betts et coll., 2013).

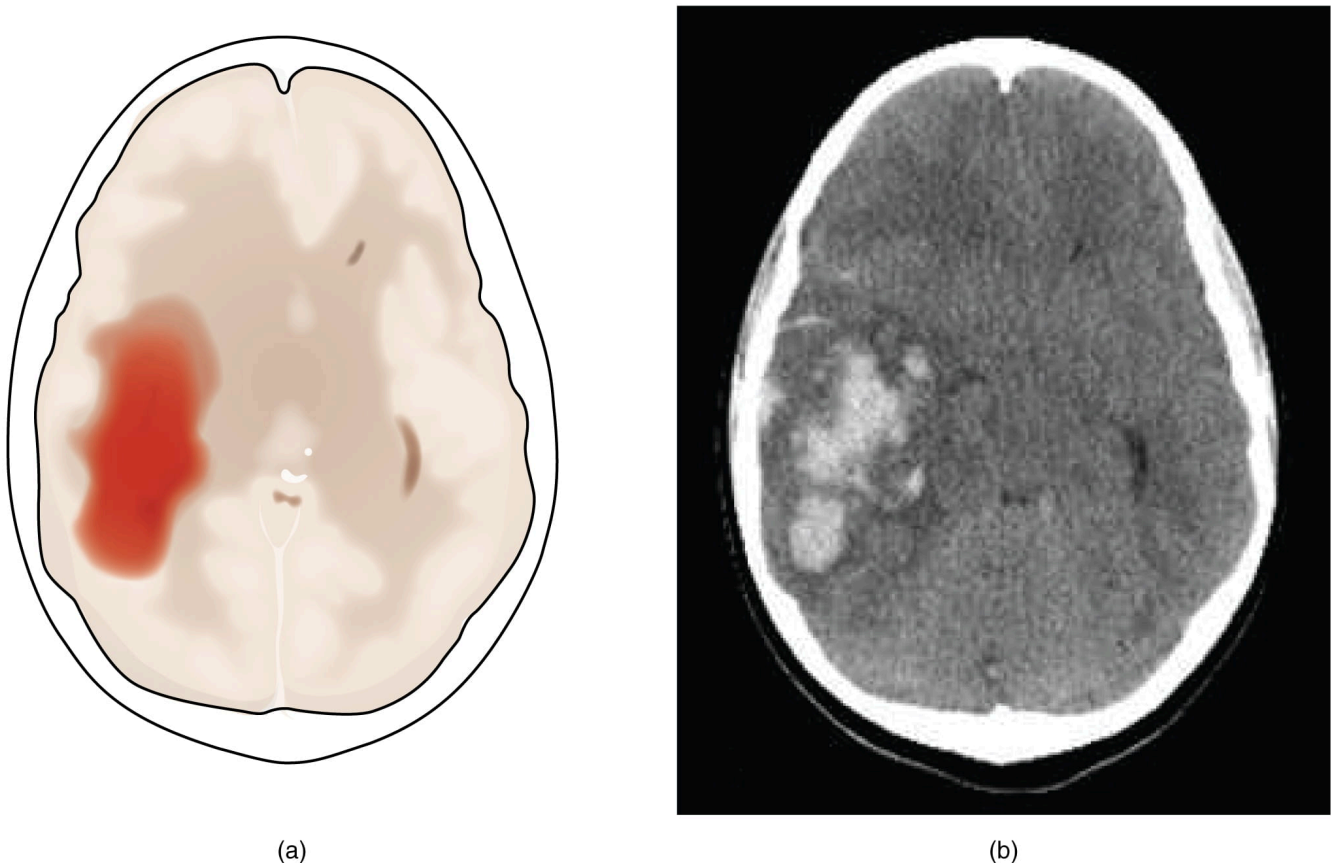


Figure 19.15 Accident vasculaire cérébral hémorragique. (a) Une hémorragie dans le tissu cérébral entraîne une forte accumulation de sang en plus d'un œdème dans le tissu adjacent. La zone hémorragique défigure l'ensemble de l'encéphale, comme le montre ici la compression

des ventricules latéraux dans l'hémisphère opposé. (b) Le tomodensitogramme montre une hémorragie intraparenchymateuse dans le lobe pariétal. (Source de l'image b : James Heilman). D'après Betts et coll., 2013. Sous licence [CC BY 4.0](#). [[Description de l'image](#)]

### *Infirmité motrice d'origine cérébrale*

L'infirmité motrice d'origine cérébrale est causée par une interruption du développement normal de l'encéphale, ce qui entraîne une faiblesse musculaire. Les signes et symptômes varient selon la région cérébrale touchée et la gravité de l'atteinte. L'équilibre et la coordination sont souvent compliqués étant donné l'absence de contrôle musculaire (Centers for Disease Control and Prevention, 2019, Ontario Federation for Cerebral Palsy, 2018). Pour en savoir plus, consulter la [page Web des Centers for Disease Control and Prevention \(Centres de contrôle et de prévention des maladies\) sur l'infirmité motrice d'origine cérébrale](#).

### *Traumatisme crânien*

Selon le ministère de la Santé, environ 20 000 personnes au Canada sont hospitalisées chaque année pour des traumatismes crâniens. Il s'agit de lésions cérébrales modérées à graves qui incluent les commotions cérébrales. Les traumatismes crâniens peuvent être causés par une chute, un accident de la route, le sport, une agression ou un accident vasculaire cérébral. Des investissements ont été faits pour éduquer les gens sur la prévention des traumatismes crâniens, en mettant l'accent sur les commotions cérébrales dans le sport (Taylor, 2019).

## Termes médicaux en contexte

Un élément interactif ou multimédia a été exclu de cette version du texte. Vous pouvez y accéder en ligne à l'adresse suivante :

<https://ecampusontario.pressbooks.pub/medicalterminology/?p=267>

Un élément interactif ou multimédia a été exclu de cette version du texte. Vous pouvez y accéder en ligne à l'adresse suivante :

<https://ecampusontario.pressbooks.pub/medicalterminology/?p=267>

Un élément interactif ou multimédia a été exclu de cette version du texte. Vous pouvez y accéder en ligne à l'adresse suivante :

<https://ecampusontario.pressbooks.pub/medicalterminology/?p=267>

## Spécialités médicales

### Spécialiste principal – Neurologue

#### Particularités

Les neurologues sont des médecins qui ont suivi une formation spécialisée de cinq ans sur la prévention, le diagnostic, le traitement des troubles et des atteintes qui touchent l'encéphale, la moelle spinale, les nerfs et les muscles (Association médicale canadienne, 2018). Pour en savoir plus, consulter le [document \(PDF\) de l'Association médicale canadienne sur la neurologie](#).

## Interventions associées au système nerveux

### Ponction lombaire

Un neurologue peut demander une ponction pour analyser le liquide cébrospinal (LCS). Cette intervention est indiquée si l'on soupçonne que les symptômes découlent d'un trouble du système nerveux détectable dans le LCS. Elle consiste en l'insertion d'une aiguille dans la colonne vertébrale pour prélever un échantillon de LCS sous anesthésie locale (Société canadienne du cancer, s.d.).

### Test à l'édrophonium

Cette intervention peut aider un neurologue à diagnostiquer la myasthénie grave. Le médecin injecte un agent médicamenteux, l'édrophonium (Tensilon), et en observe ensuite l'effet sur les mouvements musculaires (Bergen, 2018). Pour en savoir plus sur ce test, consulter la [page Web de Healthline](#).

## Électromyographie (EMG)

L'EMG mesure l'activité électrique neuromusculaire entre l'encéphale ou la moelle spinale et un nerf périphérique. Ce



nerf se trouve dans les bras et les jambes et assure le contrôle musculaire dans les périodes de mouvement et de repos. L'EMG peut aider le neurologue à détecter un trouble de la moelle spinale ou bien un dysfonctionnement musculaire ou nerveux général (Moores et Cirino, 2018).

## Électroencéphalogramme (EEG)

L'EEG mesure l'activité électrique cérébrale à l'aide d'électrodes appliquées sur le cuir chevelu. Il aide au diagnostic des atteintes cérébrales (inflammation, tumeur, lésion), des convulsions et des troubles psychiatriques.

## Vocabulaire du système nerveux

### **Nerf afférent**

Nerf qui achemine les signaux sensoriels (influx nerveux) de la périphérie vers le système nerveux central.

### **Aphasie**

Perte totale ou partielle du langage.

### **Arachnoïde**

Membrane des méninges comprise entre la dure-mère et la pie-mère qui tient son nom des trabéculations en forme de toile d'araignée qui la rattachent à la pie-mère.

### **Astrocyte**

Type de cellule gliale du système nerveux central qui soutient les neurones et maintient la barrière hématoencéphalique.

### **Système nerveux autonome (SNA)**

Division fonctionnelle du système nerveux responsable des réflexes homéostatiques qui coordonnent le contrôle des muscles cardiaques et lisses, mais aussi des tissus glandulaires.

### **Axone**

Prolongement unique du neurone qui conduit l'influx nerveux (potentiel d'action) du corps cellulaire vers une cellule cible.

### **Collet de l'axone**

Effilement du corps cellulaire du neurone qui donne naissance à l'axone.

### **Segment d'axone**

Tronçon unique de l'axone isolé par une gaine de myéline et délimité par des nœuds de Ranvier à chaque extrémité (sauf pour la première, située après le segment initial, et la dernière, qui aboutit à la terminaison axonale).

### **Terminaison axonale**

Extrémité de l'axone, où plusieurs ramifications s'étendent généralement vers la cellule cible.

### **Axoplasme**

Cytoplasme axonal, dont la composition diffère de celle du cytoplasme du corps cellulaire du neurone.

### **Signe de Babinski**

Flexion du pied vers l'avant de la jambe avec extension et écartement des orteils en réponse au réflexe plantaire, normalement inhibé par le contrôle corticospinal.

### **Neurone bipolaire**

Forme d'un neurone avec deux prolongements de part et d'autre du corps cellulaire, soit un axone et une dendrite.

### **Barrière hématoencéphalique (BHE)**

Barrière physiologique entre l'appareil circulatoire et le système nerveux central qui établit un apport sanguin privilégié, limitant la circulation de substances dans le système nerveux central.

## **Encéphale**

Le grand organe du système nerveux central composé de matière blanche et grise, contenu dans le crâne et relié à la moelle spinale.

## **Tronc cérébral**

Région de l'encéphale adulte qui inclut le mésencéphale, le pont et le bulbe et qui se développe à partir du mésencéphale, du métencéphale et du myélocéphale de l'encéphale embryonnaire.

## **Aire de Broca**

Région du lobe frontal associée aux commandes motrices nécessaires à la parole et située uniquement dans l'hémisphère cérébral qui régit le langage, soit l'hémisphère gauche chez environ 95 % de la population.

## **Aire de Brodmann**

Carte des régions du cortex cérébral fondée sur l'anatomie microscopique qui relie des zones spécifiques à des différences fonctionnelles, comme Brodmann l'a décrite au début des années 1900.

## **Queue de cheval**

Ensemble des racines des nerfs spinaux dans la cavité spinale, entre leur naissance au-dessous de la première vertèbre lombaire et leur sortie au niveau de chaque trou de conjugaison, dont l'apparence évoque une queue de cheval.

## **Noyau caudé**

Noyau profond du cerveau qui fait partie des noyaux gris centraux et constitue, avec le putamen, le striatum.

## **Système nerveux central (SNC)**

Division anatomique du système nerveux située dans les cavités crânienne et spinale, à savoir l'encéphale et la moelle spinale.

## **Sillon central**

Repère à la surface du cortex cérébral qui marque la frontière entre les lobes frontal et pariétal.

## **Cervelet**

Région de l'encéphale adulte reliée principalement au pont qui s'est développée à partir du métencéphale (avec le pont) et qui est en grande partie responsable de comparer les informations provenant du cerveau et les informations sensorielles de la périphérie véhiculées par la moelle spinale.

## **Cortex cérébral**

Matière grise externe recouvrant le cerveau antérieur, marquée par des circonvolutions (gyri) et le creux des plis (sillons).

## **Cerveau**

Région de l'encéphale adulte qui se développe à partir du télencéphale et qui est responsable des fonctions neurologiques supérieures comme la mémoire, les émotions et la conscience.

## **Hémisphère cérébral**

Moitié du cerveau à symétrie bilatérale.

## **Liquide cérobrospinal (LCS)**

Liquide circulatoire dans le système nerveux central produit par les épendymocytes des plexus choroïdes qui filtrent le sang.

## **Plexus choroïde**

Structure spécialisée contenant des épendymocytes qui tapissent la paroi des capillaires sanguins et filtrent le sang pour produire le liquide cérobrospinal dans les quatre ventricules cérébraux.

## **Corps calleux**

Grande structure de matière blanche qui relie les hémisphères cérébraux droit et gauche.

## **Dendrite**

Un des nombreux prolongements ramifiés qui s'étendent à partir du corps cellulaire du neurone et qui servent de contact pour capter les signaux entrants (synapses) provenant d'autres neurones ou cellules sensorielles.

## **Voie descendante**

Fibres du système nerveux central acheminant les commandes motrices de l'encéphale à la moelle spinale ou à la

périphérie.

### **Diencephale**

Région de l'encéphale adulte qui conserve son nom du développement embryonnaire et qui inclut le thalamus et l'hypothalamus.

### **Voie directe**

Connexions au sein des noyaux gris centraux, du striatum au segment interne du globus pallidus et à la substance noire d'une zone réticulée (pars reticulata), qui désinhibent le thalamus afin d'améliorer le contrôle des mouvements par le cortex.

### **Racine nerveuse dorsale (postérieure)**

Axone pénétrant dans la corne postérieure de la moelle spinale.

### **Dure-mère**

Membrane externe des méninges, résistante et fibreuse, attachée à la surface interne du crâne et de la colonne vertébrale et entourant l'ensemble du système nerveux central.

### **Nerf efférent**

Tissu nerveux qui transporte les influx du SNC vers la périphérie, ce qui entraîne une réponse motrice (mouvement).

### **Embolie**

Obstruction d'un vaisseau sanguin par un caillot sanguin, des particules graisseuses, un fragment gazeux ou tout autre corps étranger qui interrompt le flux sanguin vers un organe ou une partie du corps.

### **Système nerveux entérique (SNE)**

Tissu nerveux associé à l'appareil digestif et responsable du contrôle nerveux par les connexions autonomes.

### **Épendymocyte**

Type de cellule gliale du SNC responsable de la production du liquide cébrospinal.

### **Épithalamus**

Région du diencephale contenant le corps pinéal.

### **Fissure**

Profond sillon, division naturelle ou fente allongée, naturellement présent dans l'encéphale.

### **Foramen magnum**

Large orifice dans l'os occipital du crâne par lequel la moelle spinale émerge et les artères vertébrales pénètrent dans le crâne.

### **Lobe frontal**

Région du cortex cérébral située directement sous l'os frontal du crâne.

### **Ganglion**

Amas localisé de corps cellulaires de neurones dans le système nerveux périphérique.

### **Cellule gliale**

Un des différents types de cellules du tissu neural responsables du maintien d'un tissu sain et, en grande partie, du soutien des neurones.

### **Matière grise**

Régions du système nerveux contenant les corps cellulaires de neurones avec peu ou pas d'axones myélinisés, de teinte plutôt rosée ou beige, mais dont l'appellation se limite au gris en contraste à la matière blanche.

### **Gyrus (gyri)**

Partie haute des sillons qui dessinent des circonvolutions à la surface du cerveau ou du cervelet.

### **Accident vasculaire cérébral hémorragique**

Interruption de l'irrigation sanguine de l'encéphale causée par une hémorragie dans la voûte crânienne.

### **Hydrocéphalie**

Accumulation anormale de liquide cébrospinal dans les ventricules cérébraux.

### **Hypothalamus**

Région importante du diencephale responsable de contrôler l'homéostasie par la régulation du système nerveux

autonome et des fonctions endocrines.

### **Accident ischémique cérébral**

Perturbation de l'irrigation sanguine de l'encéphale en raison d'une obstruction ou d'un rétrécissement d'un vaisseau sanguin.

### **Intégration**

Fonction du système nerveux qui combine les perceptions sensorielles et les fonctions cognitives supérieures (mémoire, apprentissage, émotions, etc.) pour produire une réponse.

### **Segment initial**

Première partie de l'axone qui émerge du collet, où l'influx nerveux (potentiel d'action) est généré.

### **Ponction lombaire**

Intervention visant à prélever du liquide cébrospinal dans la région lombaire inférieure de la colonne vertébrale qui évite d'endommager le tissu du système nerveux central, car la moelle spinale se termine plus haut, à la deuxième vertèbre lombaire.

### **Bulbe**

Prolongement de la moelle spinale à l'intérieur du crâne, formant la partie la plus basse du tronc cérébral, qui renferme les centres de contrôle des fonctions nerveuses cardiaques et pulmonaires.

### **Méninge**

Chacune des membranes protectrices du système nerveux central faites de tissu conjonctif.

### **Microglie**

Type de cellule gliale du SNC qui agit comme macrophage résident du système immunitaire.

### **Mésencéphale**

Partie du tronc cérébral, située au-dessus du pont, également appelée « mésencéphale » ou « cerveau moyen », impliquée dans les réflexes moteurs associés aux stimuli visuels et auditifs.

### **Nerf moteur**

Fibres nerveuses périphériques et myélinisées qui stimulent la contraction musculaire.

### **Neurone multipolaire**

Forme d'un neurone qui possède plusieurs prolongements, soit l'axone et au moins deux dendrites.

### **Myéline**

Substance isolante riche en lipides entourant les axones de nombreux neurones, permettant une transmission rapide de l'influx nerveux.

### **Gaine de myéline**

Couche d'isolation riche en lipides qui entoure l'axone, formée par les oligodendrocytes dans le SNC et les cellules de Schwann dans le SNP, qui facilite la transmission de l'influx nerveux.

### **Nerf**

Faisceau d'axones semblable à une corde situé dans le système nerveux périphérique qui achemine l'information sensorielle au système nerveux central et la réponse vers la périphérie.

### **Neurone**

Cellule du tissu nerveux principalement responsable de générer et de propager les influx nerveux associés au système nerveux.

### **Névroglie**

Tissu de soutien du système nerveux, comprenant le réseau de cellules ramifiées du système nerveux central (astrocytes, microglies et oligodendrocytes) et les cellules de soutien du système nerveux périphérique (cellules de Schwann et cellules satellites), également appelé **glie**.

### **Neurotransmetteur**

Substance chimique libérée par une cellule nerveuse qui transmet un influx d'une cellule nerveuse à un autre nerf, à un muscle, à un organe ou à un autre tissu.

### **Nœud de Ranvier**

Espace entre deux régions myélinisées d'un axone qui renforce le signal nerveux quand il voyage le long de l'axone.

**Noyau**

Dans le système nerveux, agrégat localisé de corps cellulaires de neurones fonctionnellement liés qui agit comme un « centre » de la fonction neuronale.

**Lobe occipital**

Région du cortex cérébral située directement sous l'os occipital du crâne.

**Olfaction**

Sens de l'odorat ayant une connexion cérébrale unique et directe.

**Oligodendrocyte**

Type de cellule gliale du système nerveux central qui assure l'isolation myélinique des axones dans les voies.

**Parésie**

Perte partielle ou altération du contrôle volontaire des muscles.

**Lobe pariétal**

Région du cortex cérébral située directement sous l'os pariétal du crâne.

**Système nerveux périphérique (SNP)**

Division anatomique du système nerveux qui se trouve en grande partie à l'extérieur des cavités crânienne et vertébrale, c'est-à-dire toutes les parties autres que l'encéphale et la moelle spinale.

**Pie-mère**

Mince membrane, la plus profonde des méninges, qui recouvre la surface du système nerveux central.

**Pont**

Partie essentielle de l'encéphale située au-dessus du bulbe et impliquée dans la régulation et le contrôle des fonctions vitales, surtout le sommeil, la respiration, la déglutition, le contrôle vésical, l'audition, l'équilibre, le goût, les mouvements oculaires, l'expression faciale et les sensations.

**Prolongement**

Prolongement du corps cellulaire, comme l'axone et les dendrites pour les neurones.

**Réponse**

Fonction du système nerveux qui amène un tissu cible (muscle ou glande) à réagir à un stimulus.

**Cellule satellite**

Type de cellule gliale du système nerveux périphérique qui soutient les ganglions nerveux.

**Cellule de Schwann**

Type de cellule gliale du système nerveux périphérique qui assure l'isolation myélinique des axones présents dans les nerfs.

**Sensation**

Fonction du système nerveux qui traite les données environnementales et les traduit en influx nerveux.

**Soma**

Partie de la cellule qui contient le noyau d'un neurone, soit le corps cellulaire par opposition aux prolongements (axone et dendrites).

**Système nerveux somatique (SNS)**

Division fonctionnelle du système nerveux axée sur la perception consciente, les mouvements volontaires et les réflexes des muscles squelettiques.

**Moelle spinale**

Organe du système nerveux central, situé à l'intérieur de la cavité vertébrale et relié à la périphérie par les nerfs spinaux, agissant comme médiateur des comportements réflexes.

**Stimulus**

Événement dans l'environnement externe ou interne qui s'enregistre comme une activité dans un neurone sensoriel.

**Accident vasculaire cérébral (AVC)**

Atteinte neurologique causée par une interruption de la circulation sanguine dans une région du système nerveux central.

**Espace subarachnoïdien**

Espace entre l'arachnoïde et la pie-mère qui contient du liquide cérebrospinal et les connexions fibreuses des trabécules arachnoïdiennes.

**Sillon**

Creux formé par les circonvolutions à la surface du cortex cérébral; voir fissure.

**Synapse**

Jonction étroite à travers laquelle un signal chimique passe d'un neurone à l'autre, déclenchant un nouveau signal électrique dans la cellule cible.

**Bouton synaptique**

Gonflement à l'extrémité d'un axone où les molécules des neurotransmetteurs sont libérées vers une cellule cible dans la fente synaptique.

**Système nerveux sympathique (SNS)**

Partie du système nerveux qui accélère le rythme cardiaque, resserre les vaisseaux sanguins et augmente la pression artérielle en réponse au stress.

**Lobe temporal**

Région du cortex cérébral située directement sous l'os temporal du crâne.

**Thalamus**

Région majeure du diencephale chargée de relayer les informations entre le cerveau et le rhombencéphale, la moelle spinale et la périphérie.

**Faisceau**

Groupe d'axones du système nerveux central ayant la même fonction et le même point d'origine.

**Accident ischémique transitoire (AIT)**

Perturbation temporaire de l'irrigation sanguine de l'encéphale où les symptômes apparaissent rapidement, mais ne durent que brièvement.

**Neurone unipolaire**

Neurone doté d'un seul prolongement qui englobe l'axone et la dendrite.

**Ventricule**

Cavité centrale de l'encéphale où le liquide cérebrospinal est produit et où il circule.

**Aire de Wernicke**

Région située à l'extrémité postérieure du sillon latéral à la source de la compréhension du langage.

**Matière blanche**

Régions du système nerveux constituées principalement d'axones myélinisés, ce qui donne au tissu une apparence blanchâtre étant donné la teneur élevée en lipides de la myéline.

**Mettez vos connaissances à l'épreuve!**

Un élément interactif ou multimédia a été exclu de cette version du texte. Vous pouvez y accéder en ligne à l'adresse suivante :

<https://ecampusontario.pressbooks.pub/medicalterminology/?p=267>

## Références

- Bergen, T. (2018). *Tensilon test*. Healthline. <https://www.healthline.com/health/tensilon-test>
- Société canadienne du cancer. (2020). *Ponction lombaire*. <https://cancer.ca/fr/treatments/tests-and-procedures/lumbar-puncture>
- Centers for Disease Control and Prevention. (2018). *Mental health*. CDC. <https://www.cdc.gov/mentalhealth/learn/index.htm>
- Centers for Disease Control and Prevention. (2019). *TBI: Get the facts*. CDC. <https://www.cdc.gov/conjunctivitis/about/causes.html>
- Centers for Disease Control and Prevention. (2020). *Cerebral palsy (CP)*. CDC. <https://www.cdc.gov/conjunctivitis/about/causes.html>
- Cherney, K. et De Pietro, M. (2019). *Neurologist*. Healthline. <https://www.healthline.com/find-care/articles/neurologists/neurologist>
- CrashCourse. (23 février 2015). *The nervous system, part 1: Crash course A&P #8*. YouTube. [https://www.youtube.com/watch?v=qPix\\_X-9t7E](https://www.youtube.com/watch?v=qPix_X-9t7E)
- Merriam-Webster. (s.d.). *Neurologist*. Merriam-Webster en ligne. <https://www.merriam-webster.com/dictionary/neurologist>
- Moore, D. et Cirino, E. (2018). *Electromyography (EMG)*. Healthline. <https://www.healthline.com/health/electromyography>
- Ontario Federation for Cerebral Palsy. (2018). *About cerebral palsy*. <https://www.ofcp.ca/about-cerebral-palsy>
- Taylor, G. (3 juin 2019). *Mois de la sensibilisation aux lésions cérébrales – Juin 2019*. Agence de la santé publique du Canada. <https://www.canada.ca/fr/sante-publique/nouvelles/2019/05/mois-de-la-sensibilisation-aux-lesions-cerebrales-juin-2019.html>

## Description des images

**Description de la figure 19.1 :** Cette image de la silhouette d'un homme met en évidence le système nerveux. Le système nerveux central se compose de l'encéphale et de la moelle spinale. L'encéphale est une grande masse de tissu plissé logé à l'intérieur du crâne. La moelle spinale part de l'encéphale et descend le long du torse pour aboutir au pelvis. Des paires de tissus nerveux hypertrophiés, appelés ganglions, sont réparties de chaque côté de la moelle spinale lorsqu'elle traverse la région des côtes. Les ganglions font partie du système nerveux périphérique, au même titre que les nombreux nerfs filiformes qui émergent de la moelle spinale et des ganglions pour innover les bras, l'abdomen et les jambes. [\[Retour à la figure 19.1\]](#).

**Description de la figure 19.2 :** Cette photo montre la face dorsale d'un encéphale humain. Le côté droit du lobe occipital a été dénudé pour révéler la matière blanche et grise sous les vaisseaux sanguins de surface. La matière blanche se ramifie dans la partie dénudée à la manière des branches d'un arbre. La matière grise s'étend en circonvolutions à l'extérieur de la matière blanche, ce qui crée un tampon entre l'extérieur du lobe occipital et la matière blanche interne. [\[Retour à la figure 19.2\]](#).

**Description de la figure 19.3 :** Cette figure montre la vue latérale gauche et la vue antérieure de l'encéphale. Les principales parties, dont le cerveau, sont indiquées. Les parties suivantes sont identifiées sur la vue latérale (sens horaire à partir du haut) : cerveau, cortex cérébral, corps calleux (interhémisphérique). La vue antérieure indique l'emplacement des hémisphères droit et gauche ainsi que la fissure longitudinale qui les sépare. [\[Retour à la figure 19.3\]](#).

**Description de la figure 19.4 :** Cette figure montre la vue latérale de l'encéphale et les principaux lobes y sont indiqués. Les parties indiquées depuis l'avant de l'encéphale (à gauche) sont les suivantes : lobe frontal, gyrus précentral, sillon



central, gyrus postcentral, lobe pariétal, sillon pariéto-occipital, sillon latéral, lobe occipital, lobe temporal. [\[Retour à la figure 19.4\].](#)

**Description de la figure 19.5 :** Cette figure montre l'emplacement du thalamus, de l'hypothalamus et de l'hypophyse dans l'encéphale. Chaque partie y est indiquée. Le thalamus occupe une place centrale dans l'encéphale. L'hypothalamus est sous le thalamus, lequel est situé sous l'hypophyse. [\[Retour à la figure 19.5\].](#)

**Description de la figure 19.6 :** Cette figure montre l'emplacement du mésencéphale, du pont et du bulbe dans l'encéphale, lesquels constituent le tronc cérébral. Le mésencéphale est au sommet, le pont se trouve tout juste en dessous et le bulbe se situe au plus bas du tronc cérébral. [\[Retour à la figure 19.6\].](#)

**Description de la figure 19.7 :** Cette figure montre l'emplacement du cervelet dans l'encéphale, qui est logé en arrière du tronc cérébral. Les parties indiquées à gauche (à partir du haut) sont le pont et l'olive inférieure, tandis qu'à droite se trouvent le cervelet et la matière blanche cérébelleuse profonde (arbor vitae). Dans le panneau supérieur, une vue latérale indique l'emplacement du cervelet et de la matière blanche cérébelleuse profonde. Dans le panneau du bas se trouve une photographie d'un encéphale où le cervelet est en rose. [\[Retour à la figure 19.7\].](#)

**Description de la figure 19.8 :** Cette illustration montre l'anatomie d'un neurone. Le neurone a un corps cellulaire (soma) très irrégulier contenant un noyau violet. Six projections émanent du haut, du bas et du côté gauche du corps cellulaire. Chaque projection se ramifie plusieurs fois, formant de petites structures arborescentes. Le côté droit du corps cellulaire se rétrécit en un long axe, appelé axone. L'axone est isolé par des segments de gaine de myéline, qui ressemblent à un rouleau de papier toilette semi-transparent enroulé autour de l'axone. La gaine de myéline n'est pas continue, mais séparée en segments équidistants. Les segments d'axone dénudés situés entre les segments de la gaine sont appelés « nœuds de Ranvier ». Un oligodendrocyte tend ses deux projections sur deux segments de la gaine de myéline. L'axone se ramifie plusieurs fois à son extrémité, où il se connecte aux dendrites d'un autre neurone. Chaque connexion entre une branche d'axone et une dendrite est appelée « synapse ». La membrane cellulaire entoure complètement le corps cellulaire, les dendrites et l'axone. L'axone d'un autre nerf transparaît en haut à gauche du schéma et se connecte aux dendrites du neurone central. [\[Retour à la figure 19.8\].](#)

**Description de la figure 19.9 :** Trois illustrations montrent certaines formes possibles d'un neurone. Dans le cas du neurone unipolaire, la dendrite (à gauche) fusionne avec l'axone en une voie commune, qui est reliée au corps cellulaire. L'axone émane du corps cellulaire par la voie commune et se ramifie vers la droite, dans la direction opposée à celle de la dendrite. Ce neurone est donc en forme de T. Dans le cas du neurone bipolaire, la dendrite pénètre dans le corps cellulaire du côté gauche tandis que l'axone émerge du côté droit, à l'opposé. Dans le cas d'un neurone multipolaire, plusieurs dendrites émanent du corps cellulaire. La seule partie du corps cellulaire dépourvue de dendrites est celle qui s'allonge pour former l'axone. [\[Retour à la figure 19.9\].](#)

**Description de la figure 19.10 :** Ce schéma contient trois dessins en noir et blanc de cellules nerveuses plus spécialisées. Le dessin A montre une cellule pyramidale du cortex cérébral, qui possède deux longues ramifications nerveuses émanant du haut et du bas du corps cellulaire. Cependant, le corps cellulaire comporte également de nombreuses dendrites plus courtes qui se projettent près de lui. Le dessin B montre une cellule de Purkinje du cortex cérébelleux. Cette cellule possède une seule et longue fibre nerveuse (axone) qui pénètre dans la partie inférieure du corps cellulaire. Deux grands prolongements émanent du sommet du corps cellulaire et se ramifient immédiatement à de nombreuses reprises pour former un vaste réseau de fibres nerveuses. Par conséquent, la cellule de Purkinje ressemble quelque peu à un arbuste ou à un corail. Le dessin C montre les cellules olfactives de l'épithélium olfactif et des bulbes olfactifs. Il contient plusieurs cellules reliées entre elles. En bas, une rangée de cellules épithéliales olfactives sont regroupées les unes contre les autres, comme les lattes d'une clôture. Six neurones s'insèrent dans cet épithélium. Chaque neurone se rattache à l'épithélium par des ramifications nerveuses qui émanent du bas du corps cellulaire. Une seule fibre nerveuse émane du sommet de chaque neurone et fait synapse avec les fibres nerveuses des neurones se trouvant plus haut. Ces neurones supérieurs sont en forme de croix : une fibre nerveuse se projette du bas, du haut, de la droite et de la gauche. Les cellules supérieures font synapse avec les cellules nerveuses épithéliales par la fibre nerveuse qui émane du bas de leur corps cellulaire. La fibre nerveuse qui émane du sommet poursuit son trajet en faisant un virage à quatre-vingt-dix degrés vers la droite et en se prolongeant jusqu'au bord droit de l'image. [\[Retour à la figure 19.10\].](#)

**Description de la figure 19.11 :** Cette illustration montre différents types de cellules du système nerveux reliées

à deux neurones multipolaires. Les astrocytes sont des cellules en forme étoilée avec de nombreuses projections semblables à des dendrites, mais sans axone. Sur l'illustration, ils sont reliés aux neurones multipolaires et à d'autres cellules par leurs projections cytoplasmiques. Les épendymocytes ont un corps cellulaire en forme de goutte d'eau et une longue queue qui se ramifie plusieurs fois avant de se connecter aux astrocytes et au neurone multipolaire. Les cellules microgliales sont de petites cellules avec un corps rectangulaire et de nombreuses projections semblables à des dendrites qui émanent de leurs côtés les plus courts. Les projections sont si nombreuses qu'elles donnent à la cellule microgliale un aspect duveteux. Les oligodendrocytes ont un corps cellulaire arrondi avec quatre projections semblables à des dendrites. Chaque projection est connectée à un segment de gaine de myéline qui entoure l'axone d'un neurone multipolaire. Les oligodendrocytes sont de la même couleur que le segment de la gaine de myéline et leurs projections ajoutent des couches à la gaine. [\[Retour à la figure 19.11\].](#)

**Description de la figure 19.12 :** Cette illustration montre un ensemble de cellules gliales du SNP. La plus grande cellule est un neurone ganglionnaire périphérique unipolaire, où un prolongement nerveux émane du bas du corps cellulaire. Le prolongement se divise ensuite en un axone, vers la gauche, et en un dendrite, vers la droite. Le corps cellulaire du neurone est recouvert de plusieurs cellules satellites irrégulières et aplaties, à l'apparence comparable à un œuf au plat. Les cellules de Schwann s'enroulent autour de chaque segment de la gaine de myéline de l'axone, leur noyau formant une petite bosse sur chaque segment. [\[Retour à la figure 19.12\].](#)

**Description de la figure 19.13 :** Silhouette d'un homme où apparaissent l'encéphale, la moelle spinale, les ganglions du SNP, les nerfs et une partie du tube digestif. L'encéphale, qui fait partie du SNC, est la zone de perception et de traitement des stimuli sensoriels (systèmes somatique et autonome), d'exécution des réponses motrices volontaires (système somatique) et de régulation des mécanismes homéostatiques (système autonome). La moelle spinale, qui fait partie du SNC, est la zone où les réflexes sont déclenchés. La matière grise de la corne antérieure déclenche les réflexes somatiques tandis que la matière grise de la corne latérale déclenche les réflexes autonomes. La moelle spinale est également la voie somatique et autonome des fonctions sensorielles et motrices entre le SNP et l'encéphale. Les nerfs, qui font partie du SNP, sont les fibres des neurones sensoriels et moteurs, qui peuvent être somatiques ou autonomes. Les ganglions, qui font partie du SNP, reçoivent les stimuli sensoriels somatiques et autonomes. Les stimuli sont reçus par les ganglions de la racine dorsale et les ganglions crâniens. Les ganglions autonomes assurent également le relais des réponses motrices viscérales. Le tube digestif fait partie du système nerveux entérique (SNE), qui est situé dans le tube digestif et est responsable de son fonctionnement autonome. Le SNE peut fonctionner indépendamment de l'encéphale et de la moelle spinale. [\[Retour à la figure 19.13\].](#)

**Description de la figure 19.15 :** Le panneau gauche de cette figure montre une image de l'encéphale avec une région en rouge. La région rouge indique une hémorragie due à un accident vasculaire cérébral. Le panneau droit montre une hémorragie observée à la tomodensitométrie. [\[Retour à la figure 19.15\].](#)

Sauf indication contraire, le chapitre présente du contenu adapté du manuel [Anatomy and Physiology](#) (sur [OpenStax](#)), de Betts et coll., et est utilisé sous la [licence internationale CC BY 4.0](#). Téléchargez et consultez gratuitement le manuel à l'adresse <https://openstax.org/books/anatomy-and-physiology/pages/1-introduction>.

## 20. Système endocrinien

### *Objectifs d'apprentissage*

- Connaître l'anatomie du système endocrinien.
- Décrire les principales fonctions du système endocrinien.
- Bien orthographier les termes médicaux du système endocrinien et utiliser les bonnes abréviations.
- Nommer les spécialités médicales associées au système endocrinien.
- Explorer les maladies, les troubles et les interventions couramment associés au système endocrinien.

### **Affixes et radicaux du système endocrinien**

Cliquez sur les préfixes, les radicaux et les suffixes pour afficher une liste de composantes de termes à mémoriser pour le système endocrinien.

Un élément interactif ou multimédia a été exclu de cette version du texte. Vous pouvez y accéder en ligne à l'adresse suivante :

<https://ecampusontario.pressbooks.pub/medicalterminology/?p=269>.

## Introduction au système endocrinien

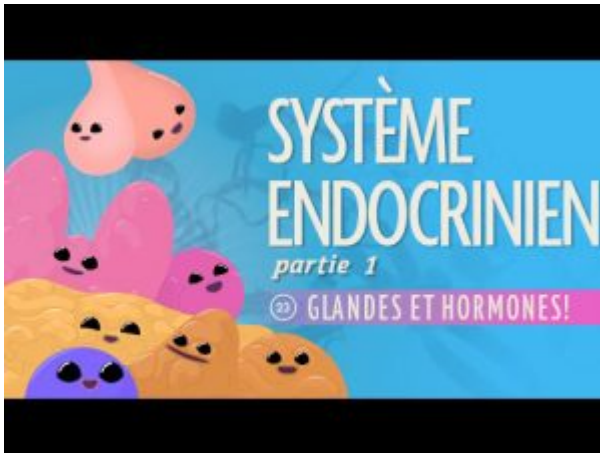

Figure 20.1 Fillette qui attrape une feuille tombant d'un arbre. Les hormones générées par le système endocrinien coordonnent et contrôlent de nombreuses fonctions du corps, notamment la croissance, le métabolisme, la reproduction, la réponse au stress et la régulation de la température corporelle. (Source : photo de « seenthroughmylense », tirée de flickr.com.) D'après Betts et coll., 2013. Sous licence [CC BY 4.0](https://creativecommons.org/licenses/by/4.0/). [\[Description de l'image\]](#)

Vous ne l'avez peut-être jamais vu ainsi, mais quand vous envoyez un texto à deux de vos ami.e.s pour les inviter à vous rejoindre à 18 heures à la salle à manger, vous leur envoyez des signaux numériques qui, du moins l'espérez-vous, influenceront leur comportement, même s'ils se trouvent à une certaine distance de vous. De la même façon, certaines cellules envoient à d'autres cellules de l'organisme des signaux chimiques qui influencent leur comportement. Cette communication, coordination et régulation intercellulaire à longue distance est essentielle pour maintenir l'homéostasie, c'est-à-dire l'équilibre du corps. C'est la fonction fondamentale du système endocrinien.



Regardez la vidéo :



Un ou plusieurs éléments interactifs ont été exclus de cette version du texte. Vous pouvez les visualiser en ligne ici : <https://ecampusontario.pressbooks.pub/acquerirlesbasesdelaterminologiemedicale/?p=514#oembed-1>

Vidéo 20.1. [Endocrine System, Part 1 – Glands & Hormones: Crash Course A&P #23](#) (Système endocrinien, partie 1 – Glandes et hormones : cours accéléré en anatomie et physiologie no 23) [Vidéo en ligne]. © [CrashCourse](#), 2015.

Termes médicaux relatifs au système endocrinien

Un élément interactif ou multimédia a été exclu de cette version du texte. Vous pouvez y accéder en ligne à l'adresse suivante :

<https://ecampusontario.pressbooks.pub/medicalterminology/?p=269>.

**Anatomie (structures) du système endocrinien**

*Le saviez-vous?*

Le pancréas agit comme une glande à la fois endocrine et exocrine.

Le système endocrinien est constitué de cellules, de tissus et d'organes dont la fonction primaire ou secondaire est la

sécrétion d'hormones. Les **glandes endocrines** sont les principales intervenantes de ce système. Leur fonction primaire est de sécréter des hormones directement dans le liquide environnant. Le liquide environnant (liquide interstitiel) et les vaisseaux sanguins transportent ensuite les hormones dans tout l'organisme. Le système endocrinien comprend l'hypophyse, le corps pinéal et les glandes thyroïdes, suprarénales (ou surrénales) et parathyroïdes (voir la [figure 20.2](#)). Certaines de ces glandes ont des fonctions endocrines et non endocrines. Le pancréas, par exemple, contient des cellules dotées d'une fonction digestive et des cellules qui sécrètent des hormones endocrines comme l'insuline et le glucagon, qui régulent la glycémie (taux de glucose dans le sang). L'hypothalamus, le thymus, le cœur, les reins, l'estomac, l'intestin grêle, le foie, la peau, les ovaires et les testicules contiennent aussi des cellules à fonction endocrine. De plus, on sait depuis longtemps que la graisse (tissu adipeux) produit des hormones et des recherches récentes ont révélé que même le tissu osseux possède des fonctions endocrines.

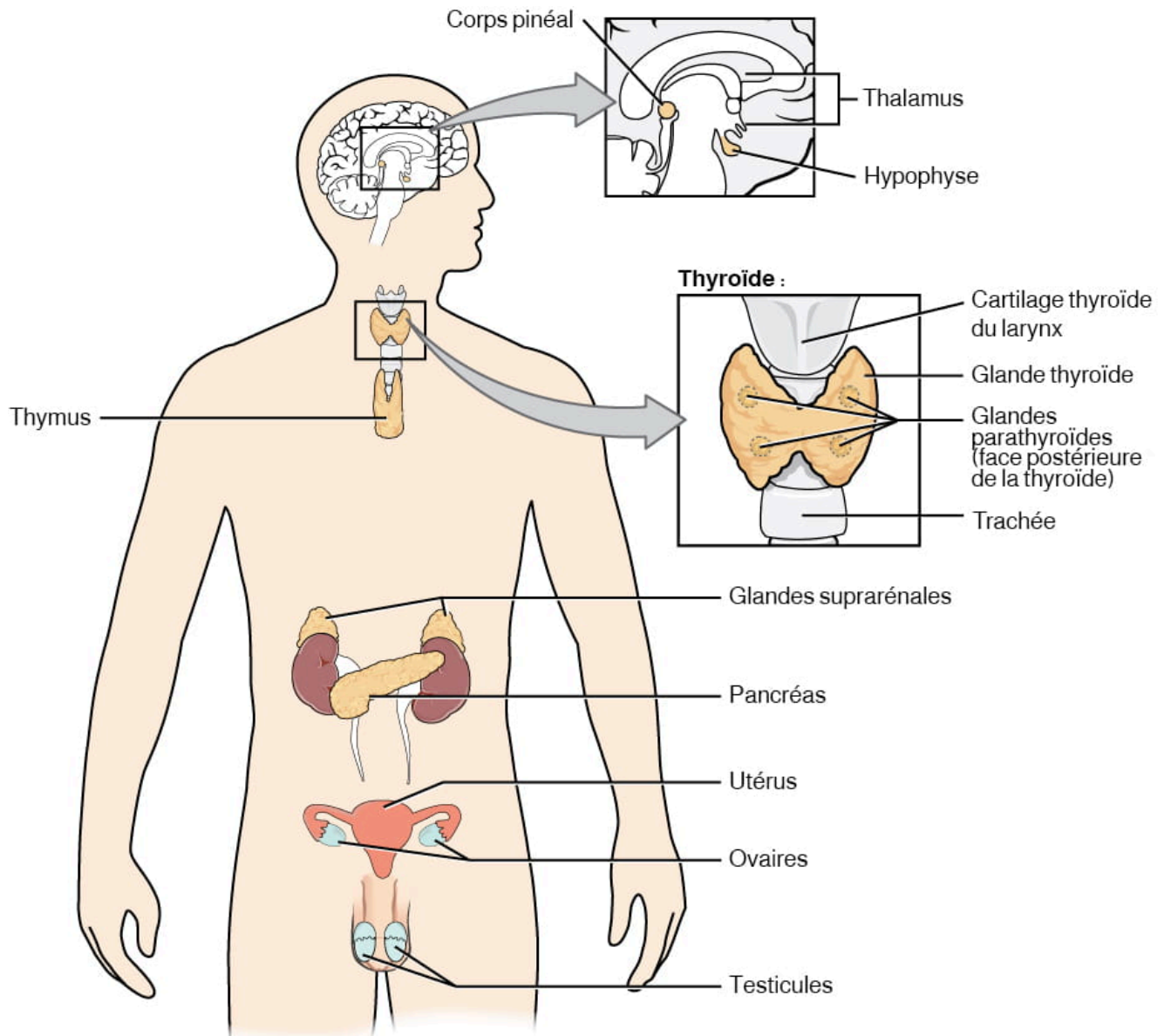


Figure 20.2 Système endocrinien. Les glandes et cellules endocrines sont réparties dans l'ensemble du corps et jouent un rôle déterminant dans le maintien de l'équilibre corporel (homéostasie). D'après Betts et coll., 2013. Sous licence [CC BY 4.0](#). [\[Description de l'image\]](#)

Il ne faut pas confondre les glandes endocrines sans conduit excréteur avec les glandes du **système exocrine** de l'organisme, qui elles, libèrent leurs sécrétions par des conduits excréteurs. Les glandes sébacées et sudoripares de la peau sont des exemples de glandes exocrines. Comme mentionné plus haut, le pancréas possède lui aussi une fonction

exocrine : la plupart de ses cellules sécrètent du suc pancréatique par les conduits pancréatiques principal et accessoire jusque dans la lumière de l'intestin grêle.

## Activité d'identification de l'anatomie

Un élément interactif ou multimédia a été exclu de cette version du texte. Vous pouvez y accéder en ligne à l'adresse suivante :

<https://ecampusontario.pressbooks.pub/medicalterminology/?p=269>.

## Physiologie (fonctions) du système endocrinien

### Signalisation endocrine

Le **système endocrinien** utilise une méthode de communication appelée « signalisation chimique ». Elle désigne l'envoi de signaux chimiques par les organes endocriniens. Les organes endocriniens sécrètent des substances chimiques (les **hormones**) dans le liquide à l'extérieur des cellules tissulaires (liquide extracellulaire). Les hormones circulent ensuite dans l'ensemble du corps, principalement par la circulation sanguine, pour se lier à des récepteurs sur des cellules cibles, ce qui génère une réponse particulière. Par exemple, la réaction de lutte ou de fuite, qui survient lorsqu'on vit une situation dangereuse ou terrifiante, est déclenchée par la libération en quelques secondes d'hormones provenant des glandes suprarénales (l'épinéphrine et la norépinéphrine, aussi appelées adrénaline et noradrénaline). À l'inverse, la réponse des cellules cibles à certaines hormones de reproduction peut prendre jusqu'à 48 heures.

De plus, la signalisation endocrine est habituellement moins précise que la signalisation neurale (ou nerveuse). Une même hormone peut aussi jouer un rôle dans plusieurs processus physiologiques différents selon les cellules touchées. Par exemple, l'ocytocine (OT) est une hormone qui déclenche des contractions utérines chez les femmes en travail, mais elle est aussi déterminante dans le déclenchement du réflexe d'éjection du lait pendant l'allaitement et peut jouer un rôle dans la réponse sexuelle et les sentiments d'attachement émotionnel chez les hommes et les femmes.

Généralement, le système nerveux réagit rapidement à des changements abrupts dans l'environnement externe, tandis que le système endocrinien opère plus lentement et prend soin de l'environnement interne du corps en maintenant l'équilibre (homéostasie) et en contrôlant la reproduction (voir le [tableau 20.1](#)). Dans ce cas, comment se fait-il que la réaction de lutte ou de fuite mentionnée plus tôt se produise aussi rapidement si les hormones qui la provoquent prennent habituellement plus de temps à agir? C'est parce que les deux systèmes sont interreliés. En effet, c'est la réaction rapide du système nerveux au danger dans l'environnement qui stimule les glandes suprarénales, qui à leur tour sécrètent leurs hormones, soit l'épinéphrine et la norépinéphrine. Par conséquent, le système nerveux peut déclencher rapidement des réponses endocrines pour pallier les changements soudains des environnements externes et internes, lorsque la situation l'exige.



**Tableau 20.1. Les systèmes nerveux et endocrinien. D'après Betts et coll., 2013. Sous licence CC BY 4.0.**

Caractéristique	Système endocrinien	Système nerveux
Forme(s) de signalisation	Chimique	Chimique et électrique
Signal chimique principal	Hormones	Neurotransmetteurs
Distance parcourue	Longue ou courte	Toujours courte
Temps de réponse	Rapide ou lent	Toujours rapide
Environnement(s) ciblé(s)	Interne	Interne et externe

## Autres modes de signalisation chimique

La signalisation chimique dans les organismes multicellulaires se produit selon quatre modes différents : endocrine, autocrine, paracrine et par contact direct.

La **signalisation endocrine** désigne le fait que les hormones sécrétées dans le liquide extracellulaire se propagent dans le sang ou le système lymphatique et peuvent ainsi parcourir de grandes distances dans l'organisme.

À l'inverse, la **signalisation autocrine** s'effectue à l'intérieur d'une même cellule. Une substance **autocrine** (où « auto- » signifie « soi-même ») est une substance chimique qui déclenche une réponse dans la cellule même qui l'a sécrétée. L'interleukine-1 (ou IL-1), par exemple, est une molécule de signalisation chimique qui joue un rôle dans l'inflammation. Les cellules qui libèrent de l'IL-1 possèdent aussi sur leur surface des récepteurs auxquels se lie l'IL-1, ce qui génère une signalisation autocrine.

La **signalisation paracrine** s'effectue quant à elle entre des cellules avoisinantes. Une sécrétion **paracrine** (où « para- » signifie « à proximité ») est une substance chimique qui déclenche une réponse dans les cellules voisines. Bien que les sécrétions paracrines puissent passer dans la circulation sanguine, leur concentration est généralement trop faible pour susciter une réponse des tissus distants. L'histamine, une substance paracrine libérée par les cellules immunitaires, est un exemple bien connu des personnes souffrant d'asthme. L'histamine provoque la constriction des cellules musculaires lisses des poumons, ce qui rétrécit les voies respiratoires.

La **signalisation par contact direct** se produit entre des cellules adjacentes par l'entremise des jonctions communicantes. Les jonctions communicantes sont des canaux qui relient entre elles des cellules voisines, permettant ainsi le passage de petites molécules entre ces cellules.

## Vérification des connaissances

- Décrivez les modes de communication utilisés par le système endocrinien.
- Faites la comparaison et la distinction entre les glandes endocrines et exocrines.
- Vrai ou faux : Les neurotransmetteurs représentent une classe particulière de substances paracrines. Justifiez votre réponse.

## Hormones

Même si une hormone donnée peut traverser tout l'organisme par la circulation sanguine, elle peut uniquement modifier le fonctionnement de ses cellules cibles, c'est-à-dire celles qui possèdent des récepteurs propres à cette hormone. La liaison de l'hormone au récepteur provoque une chaîne d'événements qui entraîne finalement la réponse de la cellule

cible. Les hormones jouent donc un rôle déterminant dans la régulation des processus physiologiques lorsqu'elles génèrent des réponses de leurs cellules cibles, puisque ces réponses favorisent la régulation de nombreuses fonctions de l'organisme, notamment le sommeil, la reproduction humaine, la croissance et le développement des tissus corporels, le métabolisme ainsi que l'équilibre hydroélectrolytique. Les principales hormones du corps humain et leurs effets sont énumérés dans le [tableau 20.2](#).

**Tableau 20.2. Les glandes endocrines et leurs principales hormones. D'après Betts et coll., 2013. Sous licence [CC BY 4.0](#).**

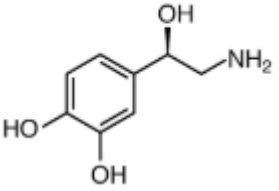
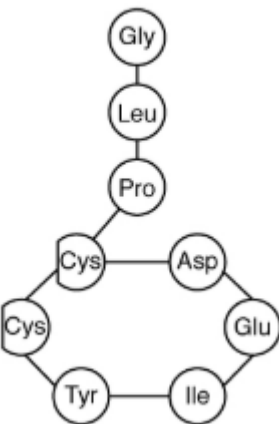
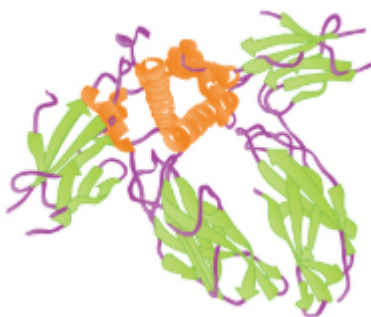
Glande endocrine	Hormones associées	Classe chimique	Effet
Hypophyse (antérieure)	Hormone de croissance (GH)	Protéine	Favorise la croissance des tissus corporels
Hypophyse (antérieure)	Prolactine (PRL)	Peptide	Favorise la production de lait maternel
Hypophyse (antérieure)	Thyréostimuline (TSH)	Glycoprotéine	Stimule la sécrétion d'hormones thyroïdiennes
Hypophyse (antérieure)	Hormone adrénocorticotrope (ACTH)	Peptide	Stimule la libération d'hormones par le cortex des glandes surrénales
Hypophyse (antérieure)	Hormone folliculostimulante (FSH)	Glycoprotéine	Stimule la production de gamètes
Hypophyse (antérieure)	Hormone lutéinisante (LH)	Glycoprotéine	Stimule la production d'androgènes par les gonades
Hypophyse (postérieure)	Hormone antidiurétique (ADH)	Peptide	Stimule la réabsorption de l'eau par les reins
Hypophyse (postérieure)	Ocytocine	Peptide	Stimule les contractions utérines pendant l'accouchement
Thyroïde	Thyroxine (T <sub>4</sub> ), triiodothyronine (T <sub>3</sub> )	Amine	Stimule le métabolisme de base
Thyroïde	Calcitonine	Peptide	Réduit le taux de Ca <sup>2+</sup> dans le sang
Parathyroïdes	Hormone parathyroïdienne (PTH)	Peptide	Augmente le taux de Ca <sup>2+</sup> dans le sang
Glandes surrénales (cortex)	Aldostérone	Stéroïde	Augmente le taux de Na <sup>+</sup> dans le sang
Glandes surrénales (cortex)	Cortisol, corticostérone, cortisone	Stéroïde	Augmente la glycémie
Glandes surrénales (zone médullaire)	Épinéphrine, norépinéphrine	Amine	Stimule la réaction de lutte ou de fuite
Corps pinéal	Mélatonine	Amine	Régule les cycles de sommeil
Pancréas	Insuline	Protéine	Réduit la glycémie
Pancréas	Glucagon	Protéine	Augmente la glycémie
Testicules	Testostérone	Stéroïde	Stimule le développement des caractères sexuels secondaires masculins et la production de spermatozoïdes
Ovaires	Œstrogènes et progestérone	Stéroïde	Stimule le développement des caractères sexuels secondaires féminins et prépare le corps à l'accouchement

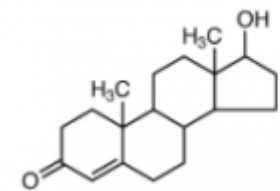
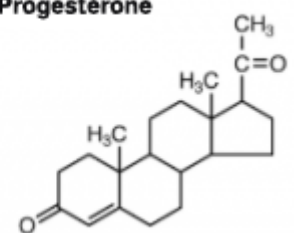
### *Types d'hormones*

Les hormones du corps humain peuvent être divisées en deux groupes principaux en fonction de leur structure chimique. Les amines, les peptides et les protéines font partie du groupe d'hormones dérivées des acides aminés

et les stéroïdes appartiennent au groupe d'hormones dérivées des lipides (voir [tableau 20.3](#)). Ces groupes chimiques définissent la distribution de l'hormone, le type de récepteurs auxquels elle se lie et d'autres aspects de sa fonction.

Tableau 20.3. Structure des amines, des peptides, des protéines et des hormones stéroïdes. D'après Betts et coll., 2013. Sous licence [CC BY 4.0](https://creativecommons.org/licenses/by/4.0/).

CLASSE D'HORMONES	COMPOSANTS	EXEMPLES
<b>Hormone amine</b>	Acides aminés dont les groupes sont modifiés (p. ex., le groupe carboxyle de la norépinéphrine est remplacé par un noyau benzénique)	<p style="text-align: center;"><b>Norépinéphrine</b></p>  <p style="text-align: center;">Structure cellulaire de la norépinéphrine</p>
<b>Hormone peptidique</b>	Courtes chaînes d'acides aminés interreliés	<p style="text-align: center;"><b>Ocytocine</b></p>  <p style="text-align: center;">Structure cellulaire de l'ocytocine</p>
<b>Hormone protéique</b>	Longues chaînes d'acides aminés interreliés	<p style="text-align: center;"><b>Hormone de croissance humaine</b></p>  <p style="text-align: center;">Hormone de croissance humaine illustrée</p>

CLASSE D'HORMONES	COMPOSANTS	EXEMPLES
Hormones stéroïdes	Dérivées du cholestérol	<div style="display: flex; justify-content: space-around; align-items: center;"> <div style="text-align: center;"> <p><b>Testostérone</b></p>  </div> <div style="text-align: center;"> <p><b>Progestérone</b></p>  </div> </div> <p style="text-align: center;">Structure cellulaire de la testostérone et de la progestérone</p>

### Hormones amines

Les hormones amines sont des hormones dérivées d'acides aminés modifiés. Elles sont synthétisées à partir du tryptophane ou de la tyrosine. La mélatonine, une hormone sécrétée par le corps pinéal qui contribue à réguler le rythme circadien, est un exemple d'hormone dérivée du tryptophane.

### Hormones peptidiques et protéiques

Si les hormones amines sont dérivées d'un seul acide aminé, les hormones peptidiques et protéiques sont constituées quant à elles de plusieurs acides aminés interreliés qui forment une chaîne d'acides aminés. L'hormone antidiurétique (ADH), une hormone hypophysaire essentielle au maintien de l'équilibre hydrique, est un exemple d'hormone peptidique, tandis que l'hormone folliculostimulante (FSH) et l'hormone de croissance, produite par l'hypophyse, sont des exemples d'hormones protéiques. La FSH stimule la maturation des ovules dans les ovaires et des spermatozoïdes dans les testicules.

### Hormones stéroïdes

Les stéroïdes constituent les principales hormones dérivées des lipides. Les hormones stéroïdes sont dérivées du cholestérol. Les œstrogènes et la testostérone, des hormones de reproduction produites par les gonades (ovaires et testicules), sont des exemples d'hormones stéroïdes. Les glandes suprarénales produisent aussi des hormones stéroïdes, soit l'aldostérone, qui contribue à l'osmorégulation, et le cortisol, qui aide à maintenir le bon fonctionnement du métabolisme.

À l'instar du cholestérol, les hormones stéroïdes ne sont pas solubles dans l'eau; elles sont hydrophobes. Puisque le sang est constitué d'eau, les hormones dérivées des lipides doivent se lier à une protéine de transport pour atteindre leur cellule cible.

### *Le saviez-vous?*

Des chercheurs affirment qu'une semaine de camping sans appareils électroniques peut réinitialiser notre horloge biologique et synchroniser notre production de mélatonine avec le lever et le coucher du soleil (Shurkin, 2013).

## Voies hormonales

Le message envoyé par une hormone est reçu par un **récepteur hormonal**, une protéine située dans la cellule ou dans la membrane cellulaire. Le récepteur traite le message en produisant d'autres signaux ou mécanismes intracellulaires qui aboutissent à la réponse de la cellule cible. Les récepteurs hormonaux reconnaissent les molécules dotées de formes et de chaînes latérales précises et répondent uniquement à ces hormones. Un même type de récepteur peut être fixé à des cellules de différents tissus corporels et déclencher des réponses relativement différentes. La réponse déclenchée par une hormone dépend donc non seulement de l'hormone elle-même, mais aussi de sa cellule cible.

Lorsque la cellule cible reçoit le signal de l'hormone, elle peut répondre de différentes manières : elle peut stimuler la synthèse de protéines, activer ou désactiver les enzymes, altérer la perméabilité de la membrane cellulaire, modifier le rythme de la mitose et de la croissance cellulaire et stimuler la sécrétion de produits. En outre, une seule hormone peut avoir la capacité de provoquer différentes réponses dans une cellule donnée.

### Facteurs influençant la réponse d'une cellule cible

Rappelons-nous qu'une cellule cible doit posséder des récepteurs spécifiques à une hormone donnée pour générer une réponse à celle-ci. Toutefois, plusieurs autres facteurs peuvent influencer la réponse d'une cellule cible. Par exemple, si une hormone circule en quantité importante dans le sang, il se peut que ses cellules cibles réduisent leur nombre de récepteurs pour cette hormone. Ce processus appelé « **régulation négative** » permet aux cellules de réagir moins fortement au taux excessif d'hormones. Lorsque le taux d'une hormone est chroniquement réduit, les cellules cibles amorcent une **régulation positive** pour augmenter leur nombre de récepteurs, ce qui augmente la sensibilité des cellules à l'hormone en question. Les cellules peuvent également modifier la sensibilité des récepteurs eux-mêmes à différentes hormones.

Deux ou plusieurs hormones peuvent interagir pour influencer de différentes façons la réponse des cellules. Voici les trois types d'interactions les plus courantes :

- L'effet permissif, où la présence d'une hormone permet à une autre hormone d'agir. Par exemple, les hormones thyroïdiennes ont des relations permissives complexes avec certaines hormones de reproduction. Ainsi, une carence alimentaire en iode, l'un des composants des hormones thyroïdiennes, peut avoir un effet sur le développement et le fonctionnement de l'appareil reproducteur.
- L'effet synergique, où deux hormones ayant des effets semblables déclenchent une réponse amplifiée. Dans certains cas, il faut deux hormones pour générer une réponse adéquate. Par exemple, la maturation des ovules nécessite l'intervention de deux hormones de reproduction différentes : la FSH, sécrétée par l'hypophyse, et les œstrogènes, produits par les ovaires.
- L'effet antagoniste, où deux hormones ont des effets opposés. Les effets de deux hormones pancréatiques, soit l'insuline et le glucagon, sont un exemple bien connu. L'insuline augmente les réserves de glucose sous forme de glycogène dans le foie, tandis que le glucagon stimule la dégradation des réserves de glycogène, ce qui augmente la glycémie.

### Vérification des connaissances

- Décrivez comment un récepteur hormonal fonctionne et répond aux messages qu'il reçoit.
- Comparez la régulation positive et la régulation négative. Ces processus sont-ils tous deux nécessaires? Pourquoi?

## *Régulation de la sécrétion hormonale*

Afin d'éviter un taux anormal d'hormones et l'apparition potentielle de maladies, il est important de contrôler étroitement son taux d'hormones. L'organisme maintient ce contrôle en équilibrant la production et la dégradation des hormones. Les boucles de rétroaction régissent l'amorce et le maintien de la plupart des sécrétions hormonales en réponse à divers stimuli.

### *Rôle des boucles de rétroaction*

Faisons un bref survol de la contribution des boucles de rétroaction au maintien de l'homéostasie. Les boucles de rétroaction positive se caractérisent par la libération d'hormones supplémentaires en réponse à une libération initiale de ces mêmes hormones. La libération d'ocytocine pendant l'accouchement est un exemple de boucle de rétroaction positive. La libération initiale d'ocytocine indique aux muscles utérins de se contracter pour pousser le fœtus vers le col de l'utérus, ce qui a pour effet de dilater le col. Cette dilatation indique ensuite à l'hypophyse qu'elle doit libérer plus d'ocytocine, ce qui intensifie les contractions. Après la naissance de l'enfant, la libération d'ocytocine diminue.

La boucle de rétroaction négative est toutefois la méthode de régulation hormonale la plus courante. La rétroaction négative se caractérise par l'inhibition de la sécrétion d'une hormone en réponse à un taux adéquat de cette hormone. Cette inhibition permet de maintenir le taux sérique d'une hormone dans une plage étroite de valeurs. La libération de glucocorticoïdes par les glandes surrénales sous l'impulsion de l'hypothalamus et de l'hypophyse est un exemple de boucle de rétroaction négative. Au fur et à mesure que la concentration sérique de glucocorticoïdes augmente, l'hypothalamus et l'hypophyse réduisent le nombre de signaux qu'ils envoient aux glandes surrénales afin d'empêcher qu'elles sécrètent d'autres glucocorticoïdes (voir la [figure 20.3](#)).



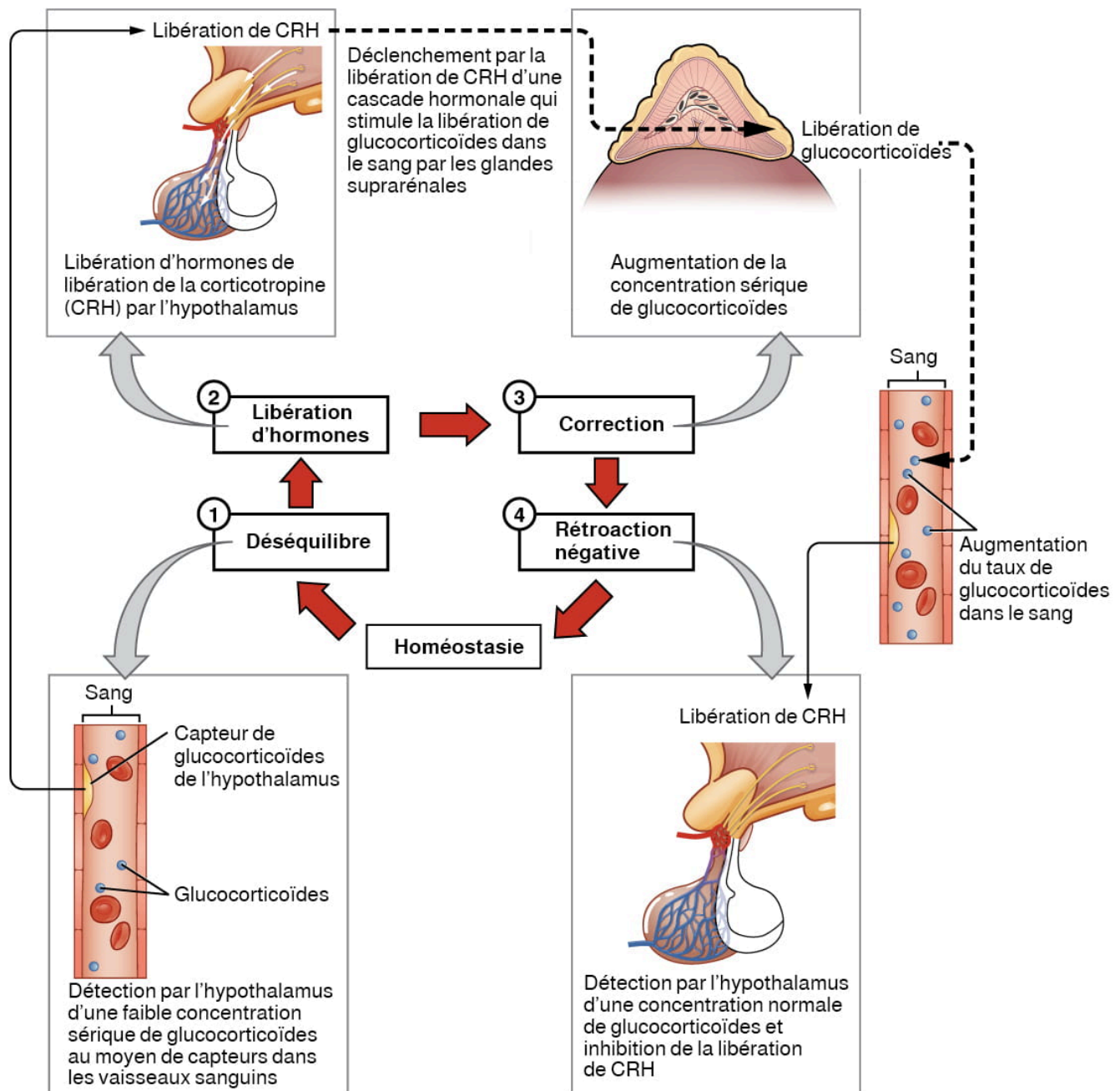


Figure 20.3 Boucle de rétroaction négative. L'hypothalamus et l'hypophyse libèrent des hormones qui envoient des signaux aux glandes surréniales leur indiquant de sécréter des glucocorticoïdes. Lorsque le taux de glucocorticoïdes devient trop élevé, cette sécrétion est inhibée par l'envoi de signaux négatifs vers l'hypothalamus et l'hypophyse. D'après Betts et coll., 2013. Sous licence [CC BY 4.0](https://creativecommons.org/licenses/by/4.0/). [\[Description de l'image\]](#)

## Hypophyse antérieure

L'hypophyse antérieure (aussi nommée « adénohypophyse » ou « antéhypophyse ») se forme à partir de la bouche primitive de l'embryon (aussi appelée « stomodaeum »), et migre vers le cerveau au fil du développement du fœtus. Elle se divise en trois régions : la partie distale (ou lobe antérieur), qui est la partie la plus en avant; la partie intermédiaire, adjacente au lobe postérieur de l'hypophyse (aussi appelé « neuro-hypophyse »); et la partie tubérale, un « tube » effilé qui enveloppe l'infundibulum.

Rappelons que l'hypophyse postérieure ne fait que stocker les hormones, elle ne les synthétise pas. En revanche, l'hypophyse antérieure en fabrique. La sécrétion hormonale de l'hypophyse antérieure est régulée par deux classes d'hormones sécrétées par l'hypothalamus : celles qui stimulent la sécrétion hormonale de l'hypophyse antérieure et celles qui l'inhibent.

Les hormones hypothalamiques sont sécrétées par les neurones et pénètrent dans l'hypophyse antérieure par les vaisseaux sanguins. À l'intérieur de l'infundibulum se trouve un réseau de capillaires qui relie l'hypothalamus à l'hypophyse antérieure. Ce réseau appelé « **système porte hypothalamo-hypophysaire** » permet le transport des hormones hypothalamiques vers l'hypophyse sans qu'elles aient à passer dans la circulation systémique. Il commence dans l'artère hypophysaire supérieure, laquelle bifurque à partir des artères carotides et achemine le sang jusqu'à l'hypothalamus. Les branches de l'artère hypophysaire supérieure forment le système porte hypothalamo-hypophysaire (voir la [figure 20.4](#)). Les hormones de libération et d'inhibition en provenance de l'hypothalamus circulent par un plexus capillaire primaire jusqu'aux veines portes, puis sont transportées dans l'hypophyse antérieure. En réponse aux hormones de libération qu'elle reçoit, l'hypophyse antérieure produit des hormones qui suivent un plexus capillaire secondaire, puis se propagent dans la circulation sanguine.

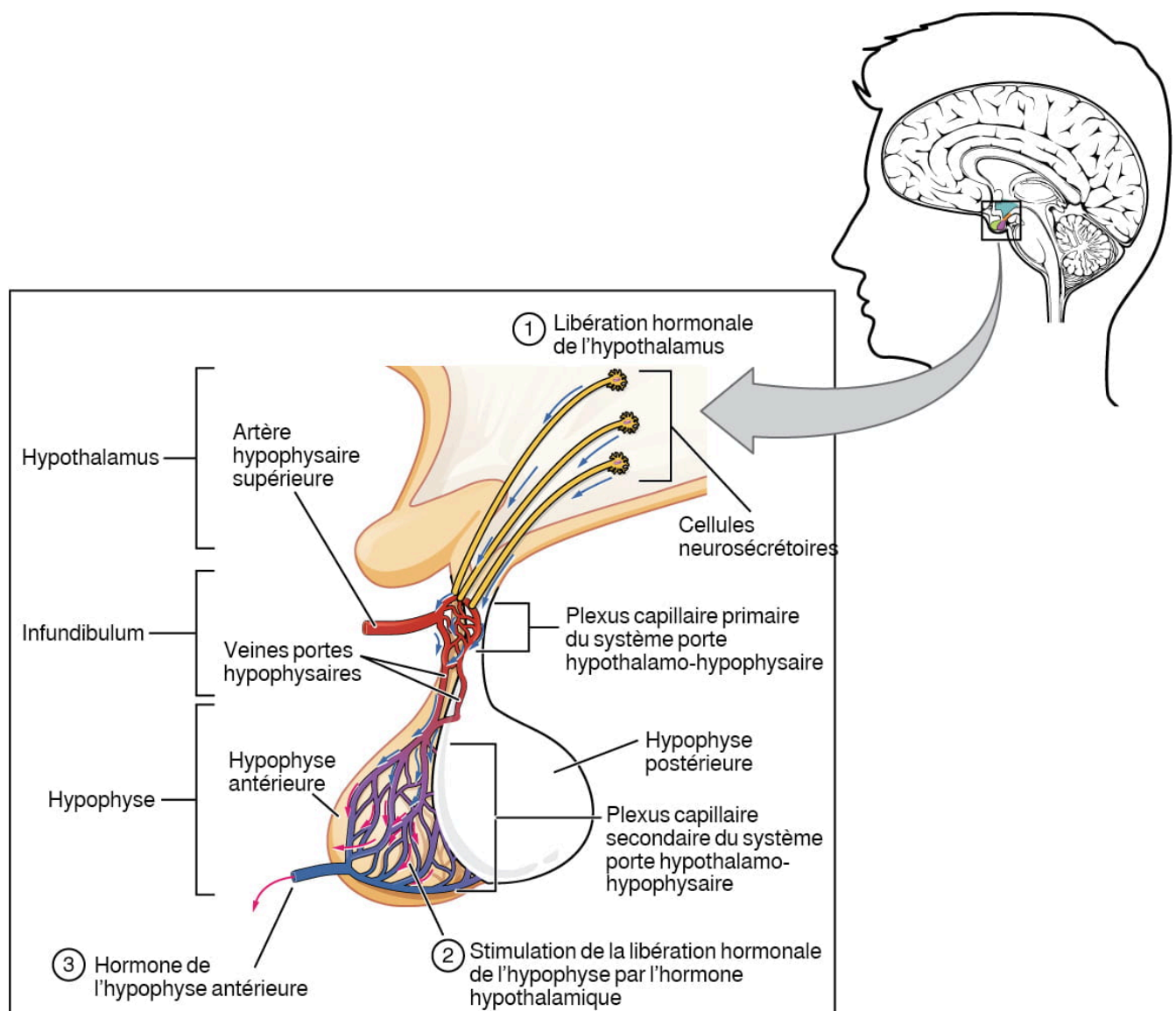


Figure 20.4 Hypophyse antérieure. L'hypophyse antérieure fabrique sept hormones. L'hypothalamus produit d'autres hormones qui stimulent ou inhibent la production hormonale de l'hypophyse antérieure. Les hormones hypothalamiques circulent jusqu'à l'hypophyse antérieure par le système porte hypothalamo-hypophysaire. D'après Betts et coll., 2013. Sous licence [CC BY 4.0](#). [\[Description de l'image\]](#)

L'hypophyse antérieure produit sept hormones : l'hormone de croissance (GH), la thyroïdostimuline (TSH), l'hormone adrénocorticotrope (ACTH), l'hormone folliculostimulante (FSH), l'hormone lutéinisante (LH), la bêta-endorphine et la prolactine. La TSH, l'ACTH, la FSH et la LH sont collectivement désignées comme des « hormones tropiques » (où « -trope » signifie « changer »), car elles activent ou désactivent les fonctions d'autres glandes endocrines.

### *Hormone de croissance*

Le système endocrinien régule la réplication cellulaire, la synthèse des protéines et la croissance du corps humain. L'une des hormones qui contribuent principalement à ce processus est l'**hormone de croissance (GH)** (aussi appelée « somatotropine »), une hormone protéique produite et sécrétée par l'hypophyse antérieure. Sa fonction principale est anabolique, c'est-à-dire qu'elle favorise la synthèse des protéines et la formation de tissus (voir la [figure 20.5](#)). Le taux de GH est contrôlé par la libération par l'hypothalamus de l'hormone de libération de l'hormone de croissance (GHRH ou somatolibérine) et de la somatostatine (GHIH ou SRIH).

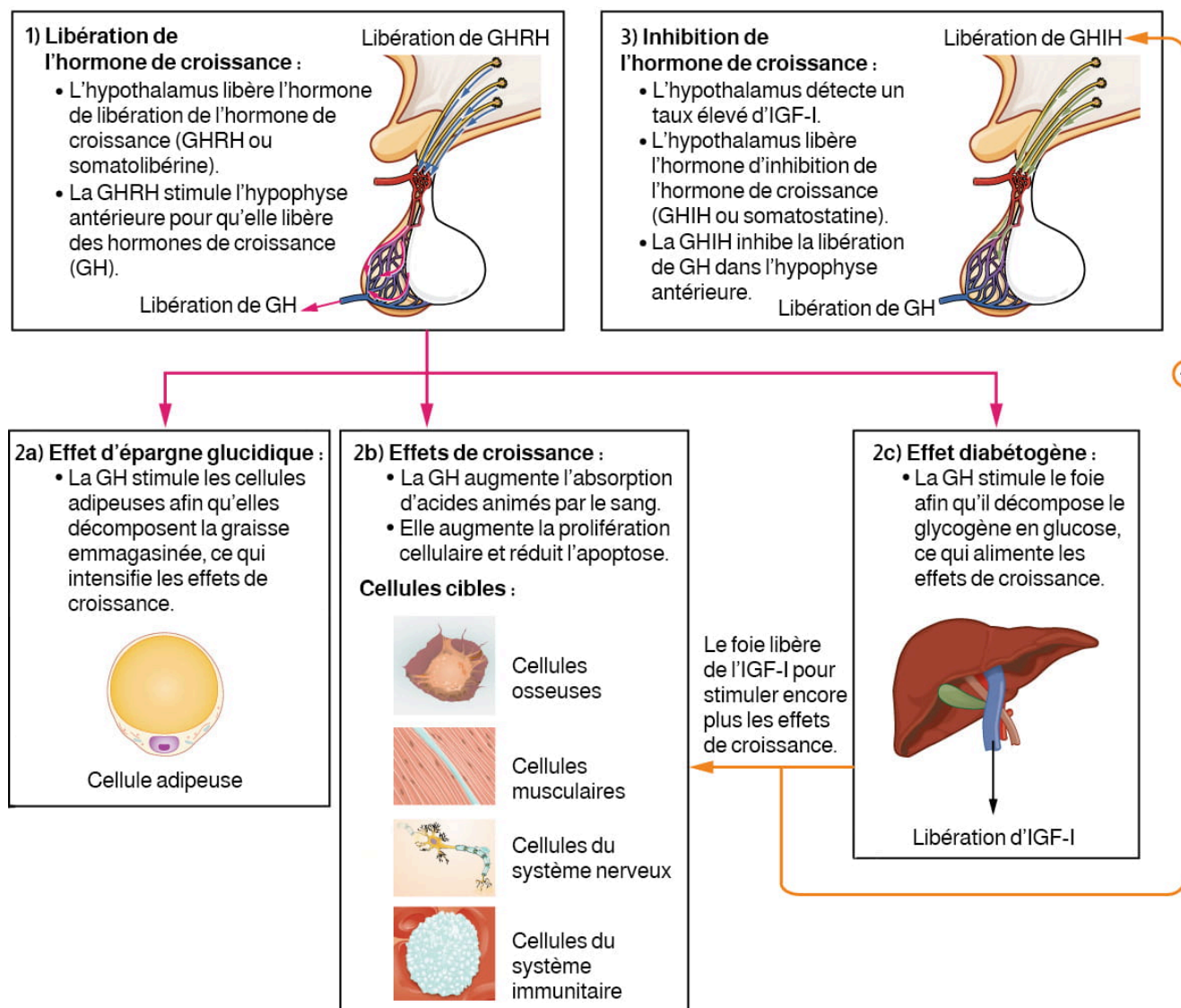


Figure 20.5 Régulation hormonale de la croissance. L'hormone de croissance (GH) accélère directement le rythme de la synthèse des protéines dans les muscles et les os. Le facteur de croissance insulino-mimétique de type I (IGF-I) est activé par l'hormone de croissance et contribue indirectement à la formation de nouvelles protéines dans les cellules osseuses et musculaires. D'après Betts et coll., 2013. Sous licence [CC BY 4.0](https://creativecommons.org/licenses/by/4.0/). [Description de l'image]

La GH stimule aussi la lipolyse, c'est-à-dire la dégradation des tissus adipeux. Ce phénomène libère des acides gras dans le sang, ce qui engendre un effet d'épargne glucidique. Concrètement, de nombreux tissus changent leur principale source d'énergie, passant du glucose aux acides gras. Ainsi, le glucose est prélevé du sang en moins grande quantité.

Le GH déclenche également l'effet diabétogène en stimulant le foie pour qu'il décompose le glycogène en glucose, lequel est ensuite déposé dans le sang. Le nom « diabétogène » provient du fait qu'un taux élevé de glucose dans le sang peut être observé autant chez les personnes souffrant de diabète sucré non traité que chez celles qui produisent de la GH en excès. L'effet d'épargne glucidique et l'effet diabétogène provoquent ensemble une augmentation de la glycémie.

La GH régule indirectement la croissance et la synthèse des protéines en incitant le foie et d'autres tissus à produire un groupe de protéines appelées les **facteurs de croissance insulino-mimétique (IGF)**. Ces protéines augmentent la prolifération cellulaire et inhibent l'apoptose, aussi appelée « mort cellulaire régulée ». Les IGF stimulent les cellules pour qu'elles absorbent plus d'acides aminés en provenance du sang afin d'effectuer la synthèse des protéines. Les cellules cartilagineuses et musculosquelettiques sont particulièrement sensibles à la stimulation des IGF.

Le dysfonctionnement du contrôle de la croissance par le système endocrinien peut entraîner plusieurs affections. Le **gigantisme**, par exemple, est une affection qui cause chez les enfants la sécrétion de quantités anormalement élevées de

GH, ce qui entraîne une croissance excessive. L'**acromégalie** est une affection semblable qui survient chez les adultes et entraîne la croissance des os du visage, des mains et des pieds en réaction à un taux excessif de GH chez les personnes qui ont fini de grandir. Un taux anormalement faible de GH chez les enfants peut causer un déficit de croissance appelé « **nanisme hypophysaire** », ou déficit en hormone de croissance.

## Hypophyse postérieure

L'hypophyse postérieure (ou « neurohypophyse ») est en fait l'extension des neurones siégeant dans les noyaux de l'hypothalamus. Les corps cellulaires de ces régions se situent dans l'hypothalamus, mais leurs axones forment le tractus hypothalamo-hypophysaire à l'intérieur de l'infundibulum et se terminent par des terminaisons axonales qui constituent l'hypophyse postérieure (voir la [figure 20.6](#)).

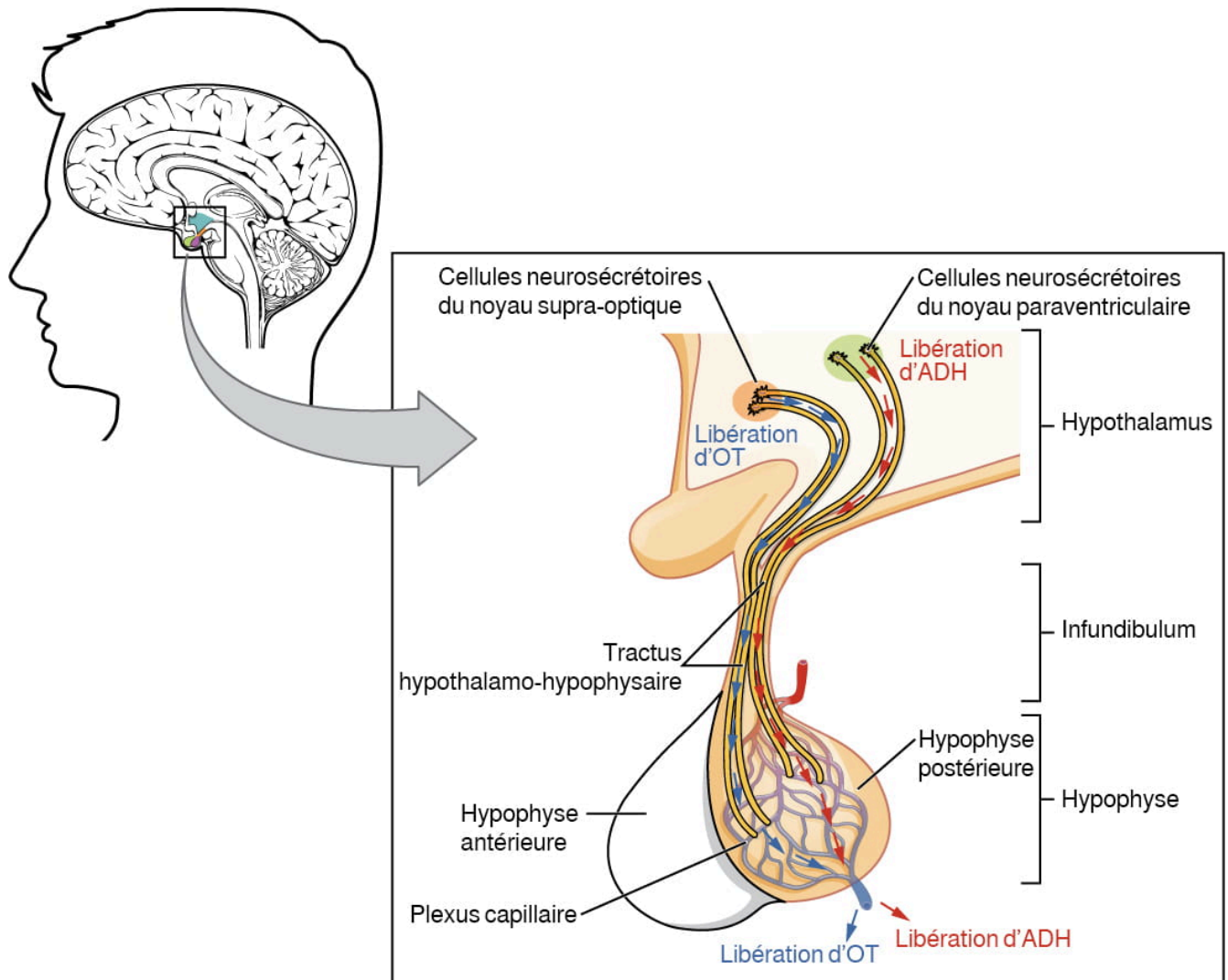


Figure 20.6 Hypophyse postérieure. Les cellules neurosécrétoires de l'hypothalamus libèrent de l'ocytocine (OT) ou de l'ADH dans le lobe postérieur de l'hypophyse. Ces hormones sont ensuite stockées ou libérées dans le sang par les plexus capillaires. D'après Betts et coll., 2013. Sous licence [CC BY 4.0](#). [\[Description de l'image\]](#)

L'hypophyse postérieure ne produit pas d'hormones, mais elle stocke et sécrète des hormones produites par l'hypothalamus. Les noyaux paraventriculaires produisent l'ocytocine et les noyaux supra-optiques produisent l'ADH. Ces hormones circulent dans les axones vers des sites de stockage dans les terminaisons axonales de l'hypophyse



postérieure. Les hormones sont ensuite libérées dans le sang par les terminaisons axonales en réponse à ces mêmes neurones hypothalamiques.

## *Ocytocine*

Une fois que le fœtus s'est complètement développé, l'hormone peptidique appelée « **ocytocine** » (où « -tocie » signifie « accouchement ») stimule les contractions utérines et la dilatation du col de l'utérus. Pendant la majeure partie de la grossesse, l'expression des récepteurs à l'ocytocine dans l'utérus est régulée à la baisse. Toutefois, vers la fin de la grossesse, la synthèse de ces récepteurs dans l'utérus augmente, ce qui augmente par le fait même la sensibilité des cellules musculaires lisses de l'utérus aux effets de l'ocytocine. L'ocytocine est libérée en continu tout au long de l'accouchement par une boucle de rétroaction positive. Comme mentionné précédemment, l'ocytocine déclenche les contractions utérines pour pousser la tête du fœtus vers le col de l'utérus. La dilatation du col stimule en retour la synthèse d'ocytocine supplémentaire par l'hypothalamus, puis sa libération par l'hypophyse, ce qui augmente l'intensité et l'efficacité des contractions et pousse le col à se dilater davantage. Cette boucle de rétroaction positive se poursuit jusqu'à la naissance du bébé.

## *Le saviez-vous?*

L'ocytocine est utilisée pendant l'accouchement, mais aussi pendant l'allaitement.

Même si le taux élevé d'ocytocine dans le sang maternel diminue dès la naissance du bébé, l'hormone continue de contribuer à la santé de la mère et du nouveau-né. Tout d'abord, l'ocytocine est nécessaire au réflexe d'éjection du lait chez les femmes qui allaitent. Lorsque le nouveau-né commence à téter, les récepteurs sensoriels des mamelons transmettent des signaux à l'hypothalamus, ce qui déclenche en retour la sécrétion et la libération d'ocytocine dans le sang. En quelques secondes, les cellules des canaux lactifères maternels se contractent et éjectent le lait dans la bouche du nourrisson. Ensuite, l'ocytocine contribuerait, chez l'homme comme chez la femme, à tisser le lien entre parents et nourrisson, ce qu'on appelle « l'attachement ». On soupçonne aussi que l'ocytocine joue un rôle dans les sentiments d'amour et de proximité et dans la réponse sexuelle.

## *Hormone antidiurétique (ADH)*

L'osmolarité sanguine, qui désigne la concentration d'un soluté dans le sang, peut varier en réponse à la consommation de certains aliments et liquides et en réponse aux maladies, blessures, médicaments ou autres facteurs. L'osmolarité du sang est contrôlée en permanence par les **osmorécepteurs**, des cellules spécialisées de l'hypothalamus particulièrement sensibles à la concentration d'ions sodium et autres solutés.

Lorsque l'osmolarité sanguine est élevée, ce qui peut survenir en cas de déshydratation ou après un repas très salé, les osmorécepteurs envoient des signaux à l'hypophyse postérieure pour qu'elle libère des **hormones antidiurétiques (ADH)**. Les cellules cibles de l'ADH sont situées dans les cellules tubulaires rénales. Elles ont pour effet d'augmenter la perméabilité épithéliale à l'eau, accentuant ainsi la réabsorption de l'eau. La quantité d'eau réabsorbée par le filtrat glomérulaire est proportionnelle au volume d'eau qui sera réacheminé dans le sang, ce qui implique qu'une moins grande quantité d'eau sera alors excrétée dans l'urine. Ainsi, plus la concentration d'eau est importante, plus la concentration de solutés est réduite. L'ADH porte aussi le nom « vasopressine », car, à fortes concentrations, elle entraîne la constriction des vaisseaux sanguins, ce qui augmente la résistance vasculaire et, par la même occasion, la pression artérielle. La libération de l'ADH est régulée par une boucle de rétroaction négative. À mesure que l'osmolarité

sanguine diminue, les osmorécepteurs hypothalamiques détectent la variation et déclenchent une diminution équivalente de la sécrétion d'ADH. Une moins grande quantité d'eau est alors réabsorbée par le filtrat glomérulaire.

Fait intéressant, les drogues peuvent avoir un effet sur la sécrétion d'ADH. Par exemple, la consommation d'alcool inhibe la libération d'ADH, ce qui augmente la production d'urine et peut éventuellement mener à la déshydratation et à la gueule de bois (ou « lendemain de veille »). Le diabète insipide est une maladie caractérisée par une sous-production chronique d'ADH qui entraîne une déshydratation chronique. La production et la sécrétion sous-optimales d'ADH font en sorte qu'une quantité insuffisante d'eau est réabsorbée par les reins. Même si les patients ressentent la soif et consomment plus de liquides, ils ne parviennent pas à diminuer efficacement la concentration de solutés dans leur sang, car leur taux d'ADH n'est pas assez élevé pour déclencher la réabsorption d'eau dans leurs reins. Plusieurs cas de diabète insipide peuvent donner lieu à des déséquilibres électrolytiques.

### *Thyréostimuline*

L'activité de la glande thyroïde est régulée par la **thyréostimuline (TSH ou thyrotropine)**. La TSH est libérée par l'hypophyse antérieure en réponse à l'hormone de libération de la thyréostimuline (TRH), sécrétée par l'hypothalamus. Elle active la sécrétion des hormones thyroïdiennes par la glande thyroïde. S'effectue alors une boucle de rétroaction négative classique : le taux élevé d'hormones thyroïdiennes dans le sang déclenche à son tour une chute de la production de TRH, puis de TSH.

### *Hormone adrénocorticotrope*

L'**hormone adrénocorticotrope (ACTH)**, aussi appelée « corticostimuline » ou « corticotropine », stimule les corticosurrénales (l'« écorce » à la surface des glandes suprarénales) pour qu'elles sécrètent des corticostéroïdes comme le cortisol. L'ACTH provient de la pro-opiomélanocortine (POMC), une molécule précurseur dont le clivage produit plusieurs molécules biologiquement actives, notamment l'ACTH, l'hormone  $\alpha$ -mélanostimulante ( $\alpha$ -MSH) et les neuropeptides opioïdes nommés « endorphines ». L'hypothalamus régule la libération de l'ACTH au moyen de l'hormone de libération de la corticotropine (CRH) en réponse aux rythmes physiologiques normaux. Divers facteurs de stress peuvent aussi influencer sa libération. Le rôle de l'ACTH dans la réponse au stress est abordé plus loin dans ce chapitre.

### *Hormone folliculostimulante et hormone lutéinisante*

Les glandes endocrines, notamment l'hypophyse, les corticosurrénales et les gonades (ovaires et testicules), sécrètent plusieurs hormones qui contrôlent le développement et la régulation de l'appareil reproducteur. L'appareil reproducteur se développe majoritairement pendant la puberté, période où se développent les caractères sexuels spécifiques chez les adolescents et les adolescentes. La puberté est déclenchée par la gonadolibérine (GnRH), une hormone produite et sécrétée par l'hypothalamus. La GnRH stimule l'hypophyse antérieure afin qu'elle sécrète des **gonadostimulines (ou « gonadotropines »)**, des hormones qui régulent le fonctionnement des gonades. Le taux de gonadolibérine est régulé par une boucle de rétroaction négative : un taux élevé d'hormones de reproduction inhibe la libération de GnRH. Les gonadostimulines régulent la fonction reproductive tout au long de la vie. Chez les femmes, elles régulent le début et la fin de la capacité de reproduction.

Les gonadolibérines comprennent deux glycoprotéines. La première, l'**hormone folliculostimulante (FSH)**, stimule la production et la maturation des cellules sexuelles (gamètes), soit les ovules et les spermatozoïdes. Elle favorise aussi la croissance des follicules, lesquels libèrent ensuite des œstrogènes dans les ovaires. La deuxième, l'**hormone**



**lutéinisante (LH)**, déclenche l'ovulation ainsi que la production d'œstrogènes et de progestérone par les ovaires. Elle stimule aussi la production de testostérone par les testicules.

### *Prolactine*

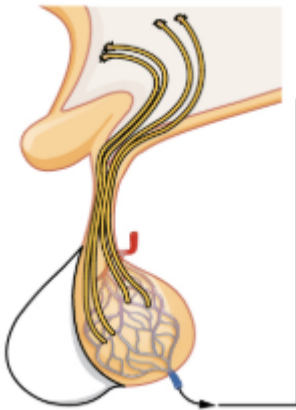
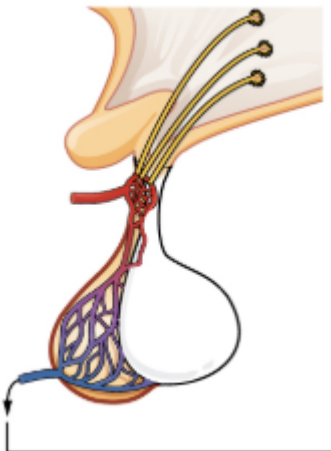
Comme son nom l'indique, la **prolactine (PRL)** favorise la lactation (production de lait) chez la femme. Elle contribue au développement des glandes mammaires pendant la grossesse et stimule la production de lait maternel par les glandes mammaires après l'accouchement. Les effets de la prolactine dépendent toutefois fortement des effets permissifs des œstrogènes, de la progestérone et d'autres hormones. Comme mentionné précédemment, le lait maternel est éjecté en réponse à la stimulation créée par l'ocytocine.

Chez les femmes non enceintes, la sécrétion de prolactine est inhibée par l'hormone inhibitrice de la libération de prolactine (PIH), qui s'avère être le neurotransmetteur appelé « dopamine » et qui est libérée par les neurones de l'hypothalamus. Le taux de prolactine augmente uniquement pendant la grossesse, en réponse à l'hormone de libération de la prolactine (PRH) sécrétée par l'hypothalamus.

### Hypophyse intermédiaire : Hormone mélanostimulante

Les cellules contenues entre les lobes de l'hypophyse sécrètent des hormones mélanostimulantes (MSH), formées par le clivage d'une protéine précurseur appelée « pro-opiomélanocortine » (POMC). La production locale de MSH dans la peau régule la production de mélanine en réponse à l'exposition aux rayons UV. Le rôle de la MSH hypophysaire est toutefois plus complexe; par exemple, les personnes qui ont la peau claire ont généralement la même quantité de MSH que les personnes ayant une peau foncée. Néanmoins, la MSH a le pouvoir d'assombrir la peau en stimulant les mélanocytes de l'épiderme pour qu'ils produisent de la mélanine. Chez les femmes, la production de cette hormone augmente pendant la grossesse. Combinée aux œstrogènes, la MSH peut assombrir la pigmentation cutanée, en particulier dans la région des aréoles et des petites lèvres. Le [tableau 20.4](#) présente un résumé sur les hormones hypophysaires et leurs principaux effets.

Tableau 20.4. Principales hormones hypophysaires. Principales hormones hypophysaires et leurs organes cibles. D'après Betts et coll., 2013. Sous licence [CC BY 4.0](https://creativecommons.org/licenses/by/4.0/).

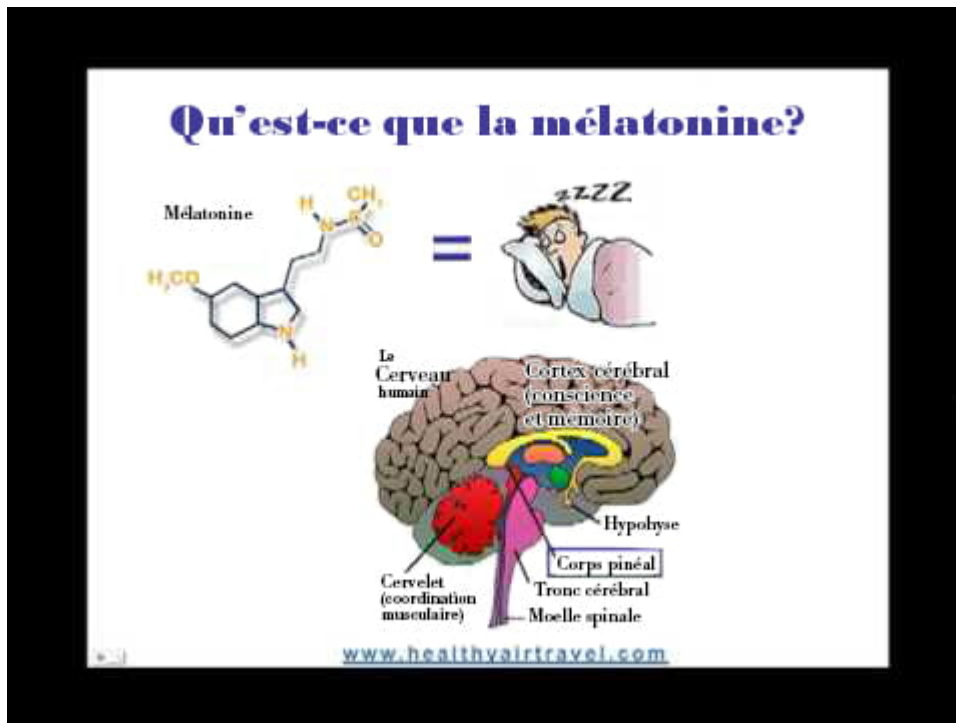
ILLUSTRATIONS DES LOBES DE L'HYPOPHYSE	HORMONES			
 <p>Illustration présentant l'hypophyse postérieure</p>	<b>Hormones de l'hypophyse postérieure</b>			
	<b>Hormone de libération (hypothalamus)</b>	<b>Hormone hypophysaire</b>	<b>Cible</b>	<b>Effets</b>
	ADH	Stockage de l'ADH	Reins, glandes sudoripares, système circulatoire	Maintient l'équilibre hydrique
-	OT	Appareil reproducteur féminin	Déclenche les contractions utérines pendant l'accouchement	
 <p>Illustration présentant l'hypophyse antérieure</p>	<b>Hormones de l'hypophyse antérieure</b>			
	<b>Hormone de libération (hypothalamus)</b>	<b>Hormone hypophysaire</b>	<b>Cible</b>	<b>Effets</b>
	GnRH	LH	Appareil reproducteur	Stimule la production d'hormones sexuelles par les gonades
	GnRH	FSH	Appareil reproducteur	Stimule la production d'ovules et de spermatozoïdes
	TRH	TSH	Glande thyroïde	Stimule la libération d'hormones thyroïdiennes (TH), lesquelles régulent le métabolisme
	PRH (inhibée par la PIH)	PRL	Glandes mammaires	Favorise la production de lait maternel
GHRH (inhibée par la GHIH)	GH	Foie, os, muscles	Incite les organes cibles à produire des facteurs de croissance insulinomimétique (IGF), lesquels stimulent la croissance et augmentent le taux métabolique	
CRH	ACTH	Glandes surrénales	Incite les organes cibles à produire des glucocorticoïdes, lesquels régulent le métabolisme et la réponse au stress	

## Corps pinéal

Le corps pinéal est une minuscule glande endocrine dont les fonctions demeurent méconnues. Les **pinélocytes** qui composent le corps pinéal produisent et sécrètent la **mélatonine**, une hormone amine dérivée de la sérotonine.

La sécrétion de mélatonine varie en fonction de l'intensité lumineuse que l'organisme reçoit de l'environnement. Lorsque les rétines sont stimulées par des photons de lumière, un influx nerveux est envoyé à la région de l'hypothalamus, qui joue un rôle essentiel dans la régulation des rythmes biologiques. Alors, le taux de mélatonine dans le sang diminue, ce qui favorise l'état d'éveil. À l'inverse, lorsque la luminosité diminue (p. ex., pendant la soirée), la production de mélatonine augmente, ce qui accentue sa présence dans le sang et provoque de la somnolence.

Regardez la vidéo :



La vidéo YouTube a été exclue de cette version du texte. Vous pouvez y accéder en ligne à l'adresse suivante : <https://ecampusontario.pressbooks.pub/medicalterminology/?p=269>.

Vidéo 20.2. [What Does Melatonin Do? Melatonin Use Info](#) (Quels sont les effets de la mélatonine? Renseignements sur son utilisation) [Vidéo en ligne]. © [Travelers Defense](#), 2015.

Quelles actions diminuant le taux de mélatonine doit-on éviter de faire au milieu de son cycle de sommeil?

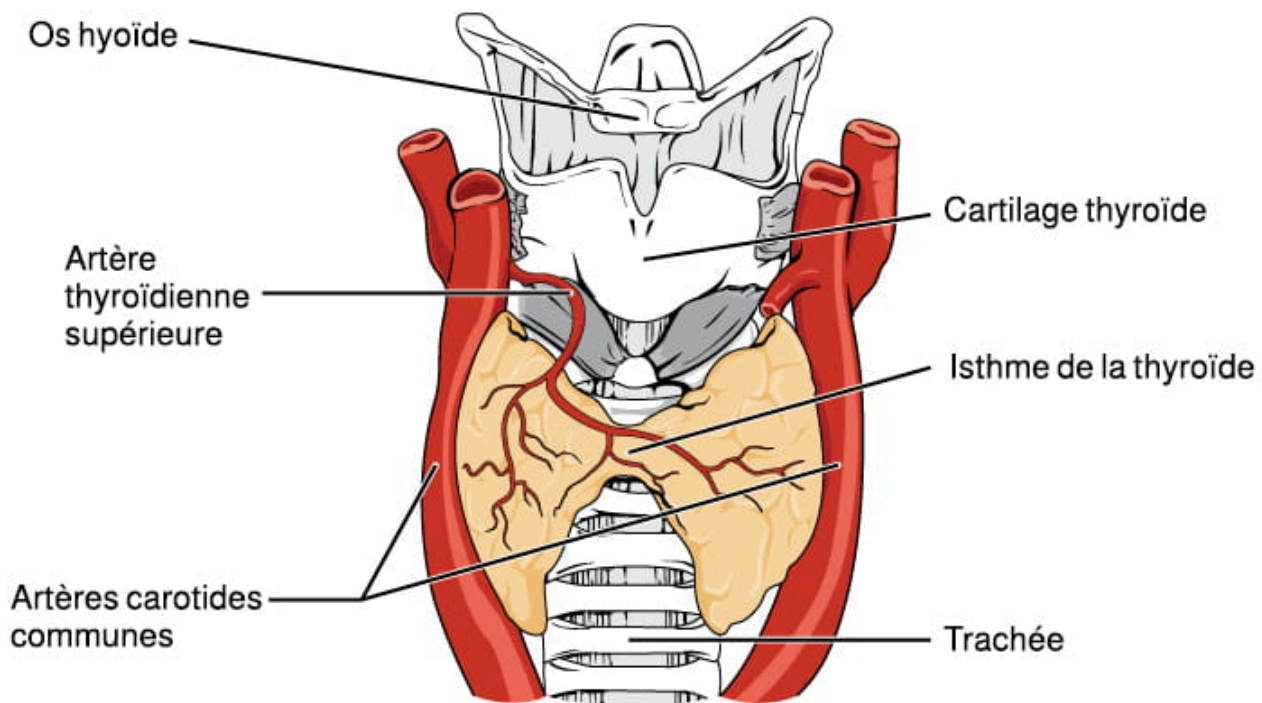
La sécrétion de mélatonine peut influencer les rythmes circadiens du corps, ces fluctuations entre l'obscurité et la luminosité qui influencent la somnolence et l'éveil, mais aussi l'appétit et la température corporelle. Fait intéressant, les enfants ont un taux plus élevé de mélatonine que les adultes, ce qui peut empêcher la libération de gonadolibérines par l'hypophyse antérieure et, par conséquent, inhiber l'amorce de la puberté. Enfin, des recherches actuelles se penchent sur un rôle antioxydant de la mélatonine.

Lorsqu'une personne traverse plusieurs fuseaux horaires, elle se sent somnolente le jour et éveillée la nuit : c'est l'effet du décalage horaire. Traverser ainsi plusieurs fuseaux horaires perturbe considérablement le cycle de lumière-obscurité régulé par la mélatonine. La synthèse de la mélatonine peut alors prendre jusqu'à plusieurs jours pour s'ajuster au cycle de lumière-obscurité du nouvel environnement, ce qui cause le décalage horaire. Lors de voyages en avion, certaines personnes prennent des suppléments de mélatonine pour s'endormir.

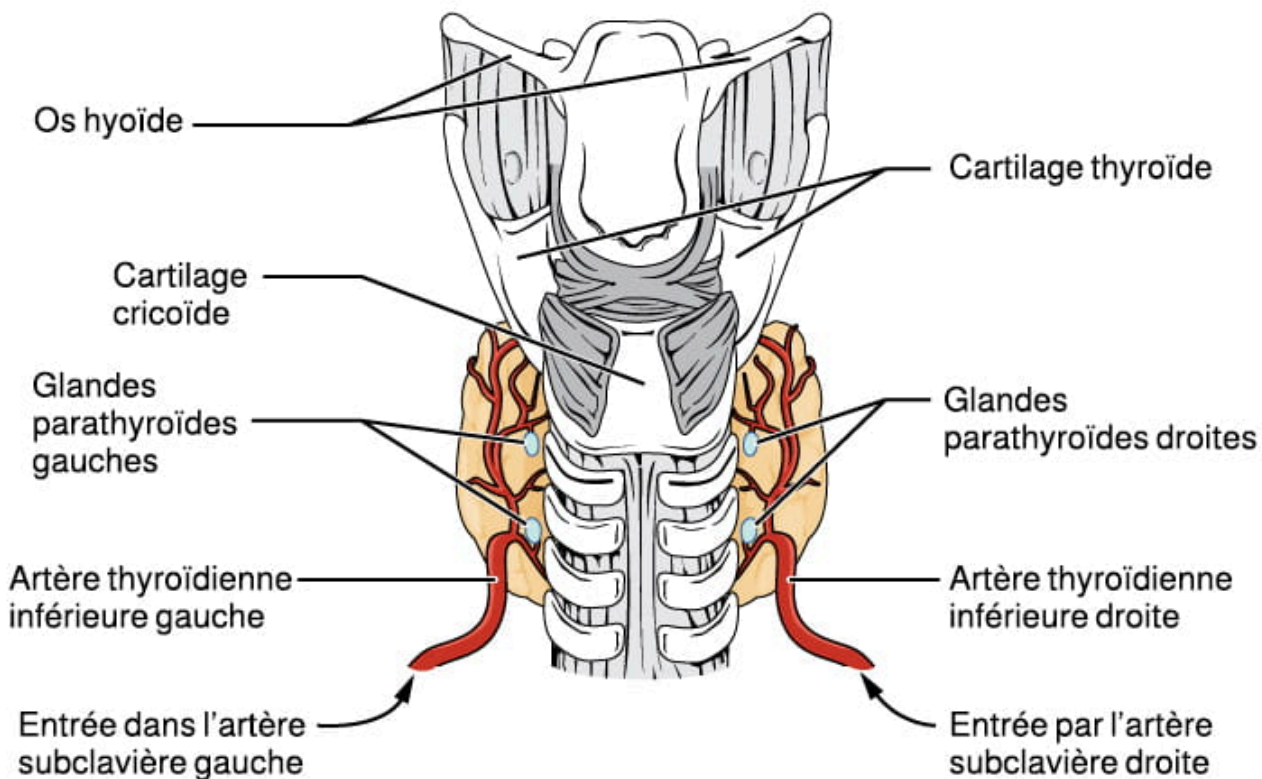
## Glande thyroïde

La **glande thyroïde** est un organe en forme de papillon situé devant la trachée et juste en dessous du larynx (voir la [figure 20.7](#)). Sa région médiane, appelée l'« isthme », est flanquée de lobes (gauche et droit) en forme d'ailes. Dans chacun des lobes sont incrustées deux glandes parathyroïdes, principalement sur la face postérieure. Le tissu de la glande thyroïde est majoritairement constitué de follicules thyroïdiens. Ces follicules sont formés d'une cavité centrale remplie d'un liquide visqueux appelé « **colloïde** ». Entouré d'une paroi de cellules folliculaires épithéliales, le colloïde est le centre

de production des hormones thyroïdiennes; cette production hormonale dépend d'un composant unique et essentiel aux hormones : l'iode.



a) Vue antérieure



b) Vue postérieure

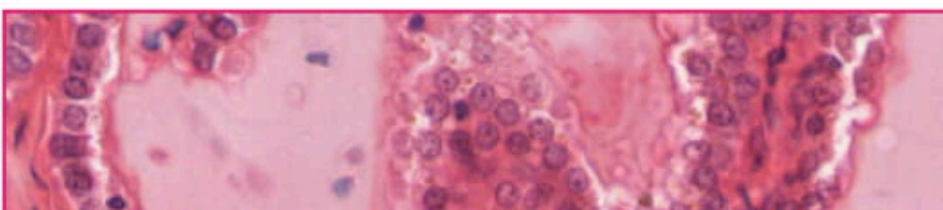


Figure 20.7 Glande thyroïde. La glande thyroïde est située dans la gorge et enveloppe une partie de la trachée. (a) Vue antérieure de la glande thyroïde. (b) Vue postérieure de la glande thyroïde. (c) Le tissu glandulaire est principalement constitué de follicules thyroïdiens. Les cellules parafolliculaires (ou « cellules C »), plus grandes, apparaissent souvent dans la matrice des cellules folliculaires. Grossissement : 1 332 X (microscope optique) (Photomicrographie fournie par les administrateur.trice.s de l'École de médecine de l'Université du Michigan, 2012). D'après Betts et coll., 2013. Sous licence [CC BY 4.0](https://creativecommons.org/licenses/by/4.0/). [[Description de l'image](#)]

## Régulation de la synthèse des hormones thyroïdiennes

La thyroïdostimuline (TSH) régule la libération de T<sub>3</sub> et de T<sub>4</sub> par la glande thyroïde. Un faible taux sérique de T<sub>3</sub> et de T<sub>4</sub> stimule l'hypothalamus pour qu'il libère l'hormone de libération de la thyroïdostimuline (TRH), qui déclenche la sécrétion de TSH par l'hypophyse antérieure. En retour, la TSH stimule la glande thyroïde pour qu'elle sécrète les hormones T<sub>3</sub> et T<sub>4</sub>. Le taux de TRH, de TSH, de T<sub>3</sub> et de T<sub>4</sub> est régulé par une boucle de rétroaction négative dans laquelle l'augmentation du taux de T<sub>3</sub> et de T<sub>4</sub> fait diminuer la production et la sécrétion de TSH. Les hormones thyroïdiennes T<sub>3</sub> et T<sub>4</sub> sont souvent appelées « hormones métaboliques », car leur taux a une incidence sur le métabolisme basal, c'est-à-dire la quantité d'énergie utilisée par le corps au repos.

La glande thyroïde sécrète aussi la **calcitonine**, une hormone produite par les cellules parafolliculaires (cellules C) qui tapissent le tissu entre les follicules. La calcitonine est libérée en réponse à une augmentation du taux de calcium dans le sang.

## Glandes parathyroïdes

Les **glandes parathyroïdes** sont de minuscules structures arrondies qui sont généralement incrustées dans la face postérieure de la glande thyroïde. Une épaisse capsule de tissu conjonctif sépare les parathyroïdes du tissu thyroïdien. La majorité des gens ont quatre glandes parathyroïdes, mais il arrive que d'autres soient présentes dans les tissus du cou ou de la poitrine. La fonction d'un type particulier de cellules parathyroïdiennes, les « cellules oxyphiles », demeure méconnue. Les cellules fonctionnelles primaires des glandes parathyroïdes sont les cellules principales. Ces cellules épithéliales produisent et sécrètent l'**hormone parathyroïdienne (PTH ou parathormone)**, l'hormone principalement impliquée dans la régulation du taux de calcium dans le sang.

## Glandes suprarénales

Les **glandes suprarénales (ou glandes surrénales)** sont des glandes neuroendocrines en forme de pyramide qui adhèrent au pôle supérieur de chaque rein par une capsule fibreuse (voir la [figure 20.8](#)). Les glandes suprarénales bénéficient d'un apport sanguin important et ont un débit sanguin parmi les plus élevés dans l'organisme. Elles sont irriguées par plusieurs branches collatérales de l'aorte, dont les artères suprarénales (ou capsulaires) et l'artère rénale. Le sang afflue vers chaque glande suprarénale par le cortex surrénal (aussi appelé « corticosurrénale ») et s'évacue par la médullaire de la glande suprarénale (ou « médullosurrénale »). Les hormones surrénaliennes sont libérées dans la circulation sanguine par les veines suprarénales gauche et droite.



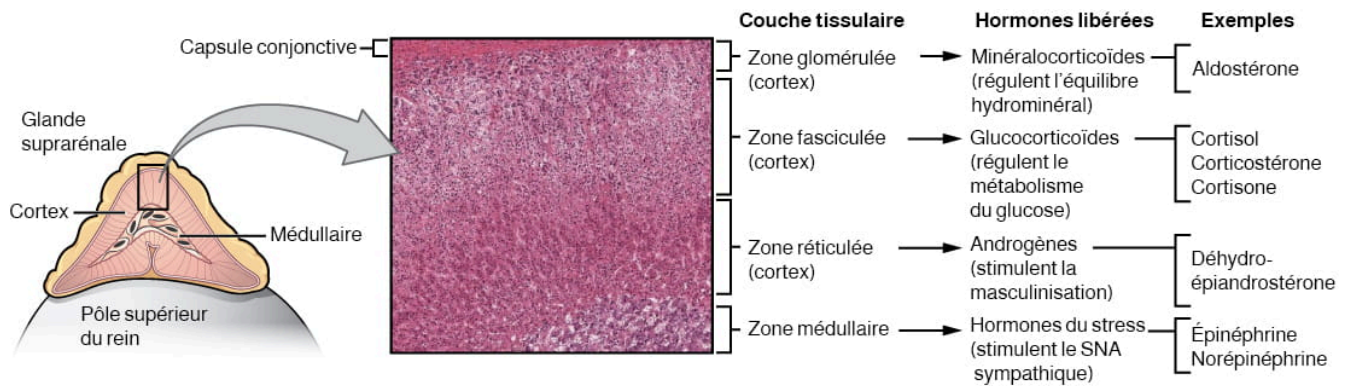


Figure 20.8 Glandes suprarénales. Les deux glandes suprarénales se trouvent sur le pôle supérieur de chaque rein et sont constituées d'une partie externe (cortex) et d'une partie interne (médullaire), le tout enveloppé d'une capsule conjonctive (ou capsule fibreuse). Le cortex peut être subdivisé en d'autres zones, qui produisent toutes différents types d'hormones. Grossissement : 204 X (microscope optique) (Photomicrographie fournie par les administrateur.trice.s de l'École de médecine de l'Université du Michigan, 2012). D'après Betts et coll., 2013. Sous licence [CC BY 4.0](https://creativecommons.org/licenses/by/4.0/). [\[Description de l'image\]](#)

En tant que composant de l'axe hypothalamo-hypophysio-surrénalien (HHS), la **corticosurrénale** sécrète des hormones stéroïdes essentielles à la régulation de la réponse au stress prolongé, de la pression artérielle, du volume sanguin, de l'absorption et du stockage des nutriments, de l'équilibre hydroélectrolytique et de l'inflammation. L'axe HHS joue un rôle dans la stimulation de l'hypophyse par l'hypothalamus pour qu'elle libère des hormones adrénocorticotropes (ACTH). L'ACTH stimule à son tour la corticosurrénale pour qu'elle produise du cortisol. Cette voie hormonale sera approfondie un peu plus loin.

La **médullaire des glandes suprarénales** est composée de tissu neuroendocrine constitué de neurones postganglionnaires du système nerveux sympathique (SNS). Autrement dit, c'est une extension du système nerveux autonome, qui régule l'homéostasie dans le corps. La voie sympatho-surrénaliennemédullaire (SSM) se définit par la stimulation de la zone médullaire des glandes suprarénales par des influx nerveux envoyés par l'hypothalamus via les neurones de la moelle épinière dorsale. Cette stimulation déclenche la sécrétion des amines épinéphrine et norépinéphrine par la zone médullaire.

La réponse au stress est l'une des principales fonctions des glandes suprarénales. Le stress peut prendre une forme purement physique ou psychologique ou être une combinaison des deux. La malnutrition et l'exposition du corps à des blessures ou à des températures extérieures froides et humides sans protection sont des exemples de stress physiques. Les stress psychologiques peuvent comprendre la perception d'une menace physique, une dispute avec un être cher ou simplement une mauvaise journée à l'école.

L'organisme répond de multiples façons au stress de courte et de longue durée, selon un comportement qu'on appelle « **syndrome général d'adaptation** » (SGA). La première phase du SGA est la **réaction d'alarme**. Il s'agit de la réaction de lutte ou de fuite, un stress de courte durée régulé par l'épinéphrine et la norépinéphrine, des hormones sécrétées par la médullaire des glandes suprarénales et acheminées par la voie SSM. Elles ont pour fonction de préparer le corps à un effort physique extrême. Le corps revient rapidement à la normale une fois ce type de stress éliminé. Cette réponse au stress est abordée plus en détail dans la section sur la médullaire des glandes suprarénales.

Si le stress n'est pas rapidement soulagé, le corps s'adapte au stress lors de la deuxième phase : la **phase de résistance**. Par exemple, si une personne est affamée, son corps pourrait envoyer des signaux au tube digestif pour qu'il maximise l'absorption des nutriments contenus dans les aliments.

Toutefois, si le stress se prolonge, le corps répond par l'apparition de symptômes bien différents de la réaction de lutte ou de fuite. À la **phase d'épuisement**, une personne peut commencer à souffrir de dépression ou de fatigue extrême, connaître une suppression de sa réponse immunitaire, ou même mourir d'une crise cardiaque. Ces symptômes sont régulés par les hormones corticosurrénaliennes, en particulier le cortisol, dont la libération est déclenchée par des signaux envoyés via l'axe HHS.

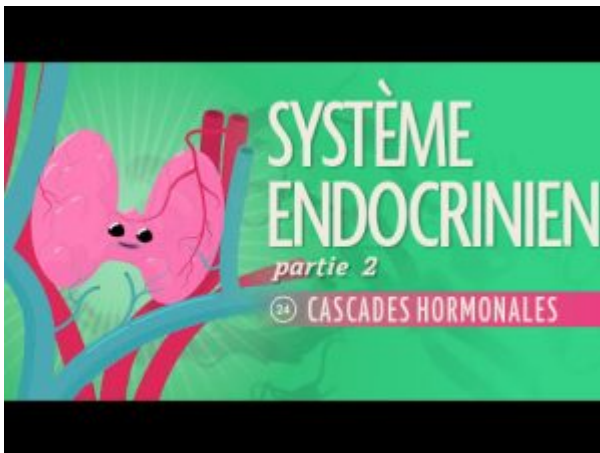Les hormones surrénales ont aussi plusieurs fonctions qui ne sont pas liées au stress, comme l'augmentation du taux de sodium et de glucose dans le sang qui sera approfondie plus loin.



## Corticosurrénale

La corticosurrénale est constituée de plusieurs couches de cellules riches en réserves lipidiques organisées en trois régions structurellement distinctes. Chaque région produit différentes hormones.

Regardez la vidéo :



Un ou plusieurs éléments interactifs ont été exclus de cette version du texte. Vous pouvez les visualiser en ligne ici : <https://ecampusontario.pressbooks.pub/acquerirlesbasesdelaterminologiemedicale/?p=514#oembed-2>

Vidéo 20.3. [Endocrine System, Part 2 – Hormone Cascades: Crash Course A&P #24](#) (Système endocrinien, partie 2 – Cascades hormonales : cours accéléré en anatomie et physiologie n° 24) [Vidéo en ligne]. © [CrashCourse](#), 2015.

## Vérification des connaissances

- Quelle hormone produite par les glandes suprarénales est responsable de mobiliser les réserves énergétiques?

## Hormones de la zone glomérulée

La région la plus superficielle de la corticosurrénale est appelée « zone glomérulée ». Elle produit un groupe d'hormones collectivement appelées « **minéralocorticoïdes** », qui doivent leur nom à l'effet qu'elles ont sur les minéraux dans l'organisme, en particulier le sodium et le potassium. Ces hormones sont essentielles pour maintenir l'équilibre hydroélectrolytique du corps.

L'**aldostérone** est le minéralocorticoïde le plus important; elle joue un rôle essentiel dans la régulation des concentrations d'ions sodium ( $\text{Na}^+$ ) et potassium ( $\text{K}^+$ ) dans l'urine, la sueur et la salive. Par exemple, en réponse à un taux sérique élevé de  $\text{K}^+$ , à un faible taux sérique de  $\text{Na}^+$ , à une pression artérielle faible ou à un faible volume sanguin, l'aldostérone est libérée pour augmenter l'excrétion de  $\text{K}^+$  et la rétention de  $\text{Na}^+$ , ce qui a pour effet d'augmenter

le volume sanguin et la pression artérielle. La sécrétion de l'aldostérone s'amorce lorsque la CRH hypothalamique déclenche la libération d'ACTH par l'hypophyse antérieure.

L'aldostérone est également un composant essentiel du système rénine-angiotensine-aldostérone (SRAA), dans lequel des cellules rénales spécialisées sécrètent l'enzyme appelée « rénine » en réponse à une pression artérielle ou un volume sanguin faibles. La rénine catalyse la conversion de l'angiotensinogène, une protéine sanguine produite par le foie, en l'hormone angiotensine I. **L'enzyme de conversion de l'angiotensine (ECA)** convertit ensuite l'angiotensine I en angiotensine II dans les poumons. L'angiotensine II a trois principales fonctions :

1. Amorcer une vasoconstriction des artérioles pour diminuer le débit sanguin.
2. Stimuler les tubules rénaux afin qu'ils réabsorbent de l'eau et du chlorure de sodium (NaCl) pour augmenter le volume sanguin.
3. Envoyer des signaux à la corticosurrénale afin qu'elle sécrète de l'aldostérone, dont les effets contribuent à la rétention hydrique et rétablissent la pression artérielle et le volume sanguin.

Des médicaments qui inhibent la production d'angiotensine II sont offerts aux personnes qui souffrent d'hypertension artérielle. Appelés « inhibiteurs de l'enzyme de conversion de l'angiotensine » (IECA), ces médicaments empêchent l'ECA de convertir l'angiotensine I en angiotensine II, atténuant ainsi sa capacité à augmenter la pression artérielle.

### *Hormones de la zone fasciculée*

La région intermédiaire de la corticosurrénale est la « zone fasciculée », ainsi nommée parce que les cellules qui la composent forment de petits « fascicules » (ou amas) séparés par de minuscules vaisseaux sanguins. Les cellules de la zone fasciculée produisent les **glucocorticoïdes**, des hormones impliquées dans le métabolisme du glucose. La plus importante de ces hormones est le **cortisol**, dont une certaine partie est convertie en cortisone par le foie. La corticostérone est un autre glucocorticoïde produit en beaucoup plus faible quantité. En réponse à des facteurs de stress prolongé, l'hypothalamus sécrète de la CRH, qui déclenche en retour la libération d'ACTH par l'hypophyse antérieure. L'ACTH déclenche ensuite la libération des glucocorticoïdes. L'effet global de ces hormones est d'inhiber la formation de tissus tout en stimulant la dégradation des nutriments emmagasinés afin de maintenir des réserves énergétiques adéquates. Par exemple, face à une situation de stress prolongé, le cortisol favorise le catabolisme du glycogène en glucose, des triglycérides stockés en glycérol et en acides gras, et des protéines musculaires en acides aminés. Ces matières premières peuvent ensuite être utilisées pour la synthèse de glucose et de cétones supplémentaires pouvant servir de carburant pour l'organisme. L'hippocampe, qui fait partie du lobe temporal du cortex cérébral et qui est essentiel à la formation de la mémoire, est extrêmement sensible au stress puisqu'il possède de nombreux récepteurs aux glucocorticoïdes.

Vous connaissez sûrement les médicaments sur ordonnance ou en vente libre qui contiennent des glucocorticoïdes, par exemple : les injections de cortisone dans les articulations enflammées; les comprimés de prednisone et les inhalateurs (pompes) à base de stéroïdes pour la prise en charge de l'asthme sévère; et les crèmes à l'hydrocortisone appliquées pour soulager les démangeaisons provoquées par des éruptions cutanées. Ces médicaments témoignent d'un autre rôle du cortisol, soit la régulation négative du système immunitaire, qui inhibe la réponse inflammatoire.

### *Hormones de la zone réticulée*

La région la plus profonde de la corticosurrénale est la « zone réticulée ». Elle produit en petites quantités une classe d'hormones sexuelles stéroïdes appelées « androgènes ». Les androgènes sont produits dans les gonades durant la puberté et la majeure partie de la vie adulte. Les androgènes produits dans la zone réticulée servent à compléter les

androgènes gonadiques. Leur production est déclenchée par la libération d'ACTH par l'hypophyse antérieure et ils sont ensuite convertis en testostérone ou en œstrogènes dans les tissus. Les androgènes peuvent contribuer à la libido chez la femme adulte, mais leur fonction chez l'homme adulte n'est pas encore bien comprise. Chez les femmes ménopausées, à mesure que la fonction ovarienne diminue, les androgènes produits par la zone réticulée deviennent la principale source d'œstrogènes.

### *Médullaire des glandes suprarénales*

Comme mentionné précédemment, la corticosurrénale libère des glucocorticoïdes en réponse à un stress prolongé, comme une maladie grave. À l'inverse, la médullaire des glandes suprarénales libère ses hormones en réponse à un stress intense de courte durée, régulé par le système nerveux sympathique (SNS).

Le tissu médullaire est constitué de neurones postganglionnaires uniques assimilables au SNS : les **chromaffines**. Ces larges cellules de forme irrégulière produisent l'**épinéphrine** (ou adrénaline) et la **norépinéphrine** (ou noradrénaline), deux neurotransmetteurs. L'épinéphrine, produite en plus grande quantité (selon un ratio d'environ 4 pour 1), est plus puissante que la norépinéphrine. Puisqu'elles sont libérées dans la circulation sanguine par les chromaffines, où elles se propagent ensuite largement pour exercer leurs effets sur des cellules éloignées, l'épinéphrine et la norépinéphrine sont considérées comme des hormones. Dérivées de l'acide aminé « tyrosine », elles appartiennent à la classe chimique des catécholamines.

La sécrétion médullaire d'épinéphrine et de norépinéphrine est régulée par une voie neuronale qui prend naissance dans l'hypothalamus en réponse à un danger ou un stress (la voie SSM). Les deux catécholamines envoient des signaux aux cellules hépatiques et musculosquelettiques afin qu'elles convertissent le glycogène en glucose pour augmenter la glycémie. Ces hormones augmentent la fréquence cardiaque, le pouls et la pression artérielle afin de préparer le corps à lutter contre la menace qu'il perçoit ou à la fuir. De plus, la voie SSM dilate les voies respiratoires et les vaisseaux sanguins, ce qui augmente le taux d'oxygène dans le sang, et par conséquent, l'oxygénation d'organes essentiels tels que les poumons, le cerveau, le cœur et les muscles squelettiques. Elle déclenche en même temps la vasoconstriction de vaisseaux sanguins qui irriguent des organes moins essentiels tels que le tube digestif, les reins et la peau, et assure la régulation négative de certains composants du système immunitaire. La voie SSM provoque aussi d'autres effets comme la sécheresse buccale, la perte d'appétit, la dilatation des pupilles et la perte de la vision périphérique.

## **Pancréas**

Le **pancréas** est un organe long et mince situé en majeure partie derrière la moitié inférieure de l'estomac (voir la [figure 20.9](#)). Bien qu'il soit principalement une glande exocrine qui sécrète diverses enzymes digestives, le pancréas a aussi une fonction endocrine. Ses **îlots pancréatiques** (des amas de cellules anciennement appelés « îlots de Langerhans ») sécrètent différentes hormones : le glucagon, l'insuline, la somatostatine et le polypeptide pancréatique (PP).

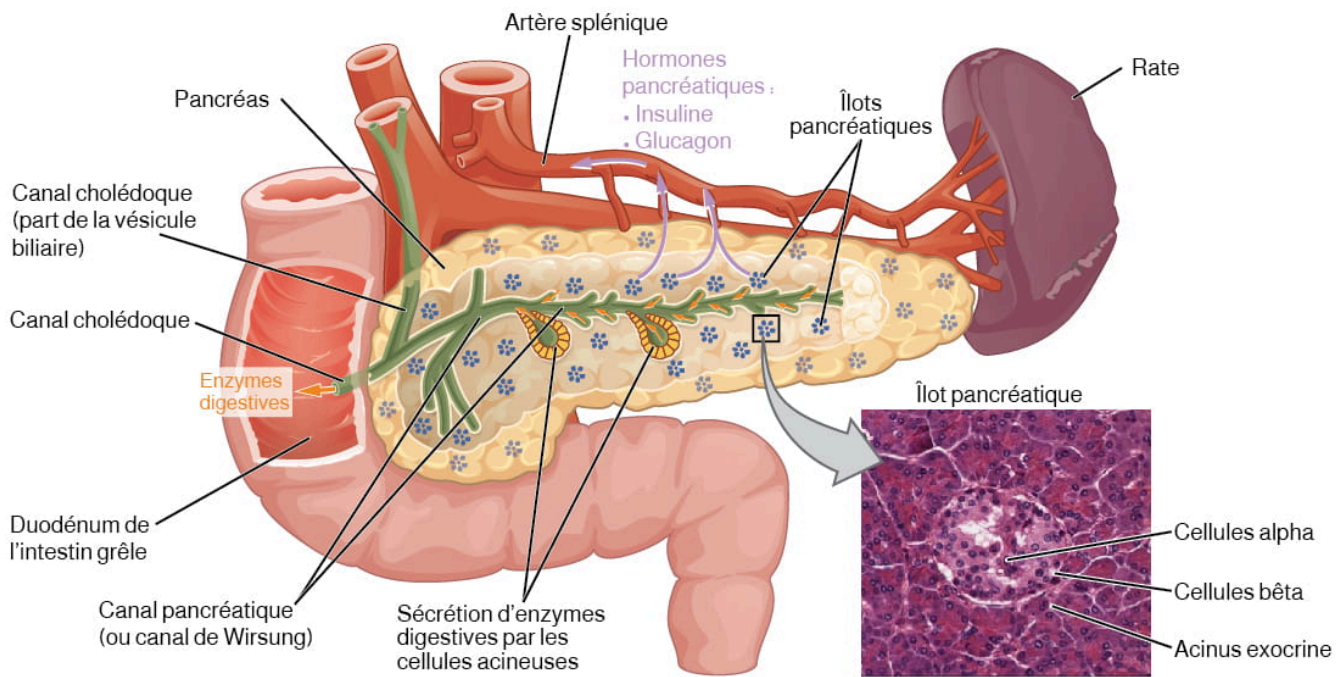


Figure 20.9 Pancréas. La fonction exocrine du pancréas désigne la sécrétion d'enzymes digestives par les cellules acineuses et leur circulation vers l'intestin grêle par le canal pancréatique (ou canal de Wirsung). Sa fonction endocrine désigne la sécrétion d'insuline (produite par les cellules bêta) et de glucagon (produit par les cellules alpha) dans les îlots pancréatiques. Ces deux hormones régulent le rythme du métabolisme du glucose dans l'organisme. Des îlots pancréatiques peuvent être observés sur la photomicrographie. Grossissement : 760 X (microscope optique) (Photomicrographie fournie par les administrateur.trice.s de l'École de médecine de l'Université du Michigan, 2012). D'après Betts et coll., 2013. Sous licence [CC BY 4.0](https://creativecommons.org/licenses/by/4.0/). [\[Description de l'image\]](#)

## Cellules et sécrétions des îlots pancréatiques

Chaque îlot pancréatique contient quatre types de cellules :

- Les **cellules alpha ( $\alpha$ )** produisent le glucagon et constituent environ 20 % de chaque îlot. Le glucagon est libéré en réponse à un faible taux de glucose dans le sang. Il joue un rôle important dans la régulation de la glycémie.
- Les **cellules bêta ( $\beta$ )** produisent l'insuline et constituent environ 75 % de chaque îlot. L'insuline est libérée en réponse à un taux élevé de glucose dans le sang.
- Les **cellules delta ( $\delta$ )** constituent 4 % des cellules de chaque îlot et sécrètent la somatostatine. Rappelons que cette hormone peptidique est également libérée par l'hypothalamus (sous la forme de GHIH) et est aussi sécrétée par l'estomac et les intestins. La somatostatine pancréatique est une hormone inhibitrice de la libération du glucagon et de l'insuline.
- Les **cellules PP** constituent environ 1 % des cellules de chaque îlot et sécrètent le polypeptide pancréatique. Cette hormone jouerait un rôle dans l'appétit et la régulation des sécrétions pancréatiques endocrines et exocrines. Le polypeptide pancréatique peut être libéré après un repas pour diminuer la consommation subséquente de nourriture, mais il est aussi libéré en réponse au jeûne.

## Régulation de la glycémie par l'insuline et le glucagon

Le glucose est nécessaire à la respiration cellulaire et constitue la source d'énergie préférée par l'ensemble des cellules de l'organisme. Le corps tire le glucose de la dégradation des aliments et boissons riches en glucides que nous

consommons. Le glucose qui n'est pas immédiatement utilisé comme carburant par les cellules peut être stocké sous forme de glycogène par le foie et les muscles ou converti en triglycérides puis stocké dans les tissus adipeux. Les hormones régulent le stockage et l'utilisation du glucose en fonction des besoins. Des récepteurs situés dans le pancréas détectent le taux de glycémie et les cellules pancréatiques sécrètent ensuite du glucagon ou de l'insuline pour maintenir un taux normal de glucose dans le sang.

## Glandes gonadiques

Les glandes gonadiques désignent les ovaires et les testicules, qui produisent les cellules sexuelles (ovules et spermatozoïdes) et sécrètent les hormones gonadiques. Les rôles des gonadolibérines libérées par l'hypophyse antérieure (FSH et LH) ont déjà été abordés.

La **testostérone** est l'hormone principale produite par les testicules. Cette hormone stéroïde est essentielle à la maturation des cellules spermatozoïdes et au développement de l'appareil reproducteur masculin et des caractères sexuels secondaires masculins, comme la voix grave, la pilosité et l'augmentation de la masse musculaire. Fait intéressant, la testostérone est aussi produite dans les ovaires, quoiqu'en bien plus petite quantité. Les testicules produisent aussi l'**inhibine**, une hormone peptidique qui inhibe la sécrétion de FSH par l'hypophyse antérieure. La FSH stimule la spermatogenèse.

Les ovaires produisent principalement des **œstrogènes**, notamment l'œstradiol, l'œstriol et l'œstrone (ou folliculine). Les œstrogènes jouent un rôle important dans de nombreux processus physiologiques, notamment : la régulation du cycle menstruel, le maintien de la grossesse, et le développement du tissu mammaire, de l'appareil reproducteur féminin et des caractères sexuels secondaires féminins, comme l'augmentation de la quantité de tissus adipeux. La **progestérone** est une autre hormone ovarienne importante; elle contribue à réguler le cycle menstruel et est essentielle pour préparer le corps à la grossesse et maintenir la grossesse. En outre, les cellules de la granulosa des follicules ovariens produisent de l'inhibine, qui, comme chez l'homme, inhibe la sécrétion de FSH. Au début de la grossesse, le placenta se développe dans l'utérus. Cet organe fournit au fœtus un apport en oxygène et en nutriments, évacue les déchets dans la circulation maternelle et produit et sécrète des œstrogènes et de la progestérone. Le placenta produit aussi la gonadotrophine chorionique (hCG), qui favorise la synthèse de la progestérone et diminue la fonction immunitaire maternelle afin de protéger le fœtus d'un rejet immunologique. Il sécrète également l'hormone placentaire lactogène (hPL), qui contribue à la préparation des seins à la lactation, et la relaxine, qui aiderait à ramollir et à élargir la symphyse pubienne en vue de l'accouchement.

**Abréviations courantes du système endocrinien Un élément interactif ou multimédia a été exclu de cette version du texte. Vous pouvez y accéder en ligne à l'adresse suivante : <https://ecampusontario.pressbooks.pub/medicalterminology/?p=269>.**

### *Vérification des connaissances*

- Vous rappelez-vous quel terme désigne un taux élevé de glucose dans le sang?
- Vous rappelez-vous quel neurotransmetteur contribue à la réponse au danger ou au stress?
- D'après vous, que se passerait-il si la corticosurrénale ne réussissait pas à sécréter ses hormones?

## Maladies et troubles

### Acromégalie

Trouble chez l'adulte qui survient lorsqu'un taux anormalement élevé de GH déclenche une croissance excessive des mains, des pieds et des os du visage.

### Maladie d'Addison

Maladie rare qui engendre un faible taux de sodium dans le sang et une hypoglycémie. Les signes et symptômes de la maladie d'Addison sont nébuleux et caractéristiques d'autres maladies, ce qui en complique le diagnostic. Ils peuvent comprendre une faiblesse généralisée, des douleurs abdominales, une perte de poids, des nausées, des vomissements, des sueurs et un goût accru pour des aliments salés (Betts et coll., 2013).

### Syndrome de Cushing

Maladie caractérisée par une hyperglycémie et par l'accumulation de dépôts lipidiques sur le cou et le visage. Elle est causée par une hypersécrétion de cortisol. Le syndrome de Cushing est le plus souvent dû à la présence d'une tumeur hypophysaire qui sécrète du cortisol ou de l'ACTH en quantités anormalement élevées; on parle alors de « maladie de Cushing » (Betts et coll., 2013).

### Gigantisme

Trouble chez l'enfant qui survient lorsqu'un taux anormalement élevé de GH déclenche une croissance excessive du corps (Betts et coll., 2013).

### Hirsutisme

Symptôme d'une production excessive d'androgènes entraînant chez les femmes l'apparition de poils à des endroits où il n'y en a pas habituellement. Bien qu'une production accrue d'androgènes puisse être attribuable à certains médicaments, elle peut aussi être liée à des troubles endocriniens comme le syndrome des ovaires polykystiques (SOPK), le syndrome de Cushing et les tumeurs ovariennes ou surrénaliennes (Mayo Clinic, 2020).

## Hyperthyroïdie

Affection caractérisée par un taux élevé d'hormones thyroïdiennes entraînant une perte de poids, une transpiration abondante et une augmentation de la fréquence cardiaque (Betts et coll., 2013).

## Hypothyroïdie

Affection caractérisée par un faible taux d'hormones thyroïdiennes entraînant un gain de poids, une sensibilité accrue au froid et un ralentissement de l'activité mentale (Betts et coll., 2013).

## Maladie de Basedow

Affection caractérisée par un trouble de la glande thyroïde qui entraîne une hyperthyroïdie (Betts et coll., 2013).

## Diabète insipide

Maladie causée par un manque ou une hyposécrétion d'hormones antidiurétiques (ADH). Le diabète insipide peut aussi être causé par l'incapacité des reins à répondre à l'ADH (Betts et coll., 2013).

## Diabète (ou diabète sucré)

Maladie caractérisée par un trouble pancréatique qui entraîne une hyperglycémie (Betts et coll., 2013).

## Termes médicaux en contexte

Un élément interactif ou multimédia a été exclu de cette version du texte. Vous pouvez y accéder en ligne à l'adresse suivante :

<https://ecampusontario.pressbooks.pub/medicalterminology/?p=269>.



Un élément interactif ou multimédia a été exclu de cette version du texte. Vous pouvez y accéder en ligne à l'adresse suivante :

<https://ecampusontario.pressbooks.pub/medicalterminology/?p=269>.

## Spécialités médicales et interventions associées au système endocrinien

L'endocrinologie est une spécialisation du domaine médical qui s'intéresse surtout au traitement des troubles du système endocrinien. Les endocrinologues, des médecins spécialisés dans ce domaine, sont des experts dans le traitement des maladies associées aux systèmes hormonaux, des maladies thyroïdiennes au diabète. Les spécialistes en chirurgie endocrinienne traitent les maladies endocriniennes par l'ablation de la glande ou du tissu endocrine. Certaines personnes éprouvent des problèmes de santé causés par la baisse normale de production d'hormones qui vient avec l'âge. Elles peuvent consulter un.e endocrinologue pour soupeser les risques et avantages d'un traitement hormonal substitutif, destiné à stimuler leur taux naturel d'hormones de reproduction. En plus de traiter les patient.e.s, les endocrinologues peuvent mener des recherches pour contribuer à une meilleure compréhension des troubles du système endocrinien et mettre au point de nouveaux traitements pour guérir ces maladies (Betts et coll., 2013).

- Les **spécialistes de la thyroïde** sont des endocrinologues surspécialisés dans le traitement des troubles de la glande thyroïde, comme l'hypothyroïdie (hyposécrétion) et l'hyperthyroïdie (hypersécrétion).
- Les **diabétologues** sont des endocrinologues surspécialisés dans le traitement du diabète.

## Interventions

### Scintigraphie de la thyroïde

Technique d'imagerie visant à vérifier l'état de la glande thyroïde. La scintigraphie de la thyroïde consiste à administrer et situer un composé radioactif dans la glande thyroïde (Giorgi et Cherney, 2018). Pour en savoir plus sur la scintigraphie de la thyroïde, consulter le site [HealthLine: Thyroid Scan](#).

### Absorption d'iodes radioactifs

Méthode d'évaluation de la fonction thyroïdienne qui consiste à injecter des iodes radioactifs, puis à mesurer la quantité d'iodes éliminés du sang par la glande thyroïde (MedlinePlus, 2020). Pour en savoir plus sur le test d'absorption d'iodes radioactifs, consulter le site [Medline Plus: Radioactive Iodine Uptake](#).

## Dosage sérique

Analyse sanguine visant à déterminer la concentration et la présence de diverses hormones endocrines dans le sang. Le dosage sérique permet entre autres d'évaluer le taux de calcium, de cortisol, d'électrolytes, de FSH, de GH, de glucose, d'insuline, d'hormones parathyroïdiennes, de T<sub>3</sub>, de T<sub>4</sub>, de TSH et de testostérone dans le sérum sanguin (Betts et coll., 2013).

## Interventions en chirurgie endocrinienne

La plupart des interventions chirurgicales touchant le système endocrinien impliquent l'ablation ou l'incision d'une glande. Lorsqu'on excise une glande endocrine en raison d'une tumeur ou d'une hypertrophie, il faut prescrire un traitement hormonal substitutif. En effet, des médicaments sont nécessaires pour remplacer de manière artificielle ou synthétique l'hormone produite par la glande et la fonction qu'elle régule (Betts et coll., 2013).

## Lexique sur le système endocrinien

### **Autocrine**

Signal chimique qui suscite une réponse dans la cellule même qui l'a sécrété.

### **Glande endocrine**

Tissu ou organe exempt de conduit excréteur qui sécrète des hormones dans le sang et la lymphe de sorte qu'elles puissent circuler loin du site de sécrétion.

### **Système endocrinien**

Ensemble de cellules, de tissus et d'organes dont la fonction primaire ou secondaire est la sécrétion hormonale, et qui jouent un rôle intégral dans les processus normaux de l'organisme.

### **Épinéphrine**

Hormone et neurotransmetteur, aussi appelée « adrénaline », produite par les glandes suprarénales.

### **Système exocrine**

Cellules, tissus et organes qui sécrètent des substances directement vers les tissus cibles par des conduits excréteurs.

### **Histamine**

Amine qui participe à la réponse inflammatoire et qui provoque généralement des démangeaisons.

### **Hormone**

Sécrétion d'un organe endocrine qui circule par la circulation sanguine ou lymphatique pour provoquer une réponse dans des tissus ou cellules cibles ailleurs dans le corps.

### **Neurotransmetteur**

Substance chimique qui joue le rôle de molécule de signalisation permettant la neurotransmission.

### **Norépinéphrine**

Substance chimique naturellement présente dans l'organisme qui agit à la fois comme hormone du stress et comme neurotransmetteur (substance qui envoie des signaux entre les cellules nerveuses). Elle est libérée comme hormone de stress dans le sang lorsque le cerveau perçoit un stress.

### **Paracrine**

Signal chimique qui suscite une réponse dans les cellules adjacentes à celle qui l'a sécrété; aussi appelé « facteur paracrine ».

**Perméabilité**

Propriété d'une membrane de laisser passer des liquides ou des gaz.

**Prolifération**

Multiplication rapide.

**Synthèse**

Formation d'un composé chimique par une réaction obtenue par la combinaison de corps simples ou de composés moins complexes.

## Mettez vos connaissances à l'épreuve!

Un élément interactif ou multimédia a été exclu de cette version du texte. Vous pouvez y accéder en ligne à l'adresse suivante :

<https://ecampusontario.pressbooks.pub/medicalterminology/?p=269>.

## Références

CrashCourse. (22 juin 2015). *Endocrine system, part 1 – Glands & hormones: Crash course A&P #23* [Vidéo]. YouTube. <https://www.youtube.com/watch?v=eWHH9je2zG4>

CrashCourse. (29 juin 2015). *Endocrine system, part 2 – Hormone cascade: Crash course A&P #24* [Vidéo]. YouTube. [https://youtu.be/SCV\\_m91mN-Q](https://youtu.be/SCV_m91mN-Q)

Giorgi, A. et Cherney, K. (2018). *Thyroid scan*. Healthline. <https://www.healthline.com/health/thyroid-scan>

MedlinePlus. (2020). *Radioactive iodine uptake*. US National Library of Medicine. <https://medlineplus.gov/ency/article/003689.htm>

Shurkin, J. N. (2 août 2013). *Trouble sleeping? Go camping: Artificial light sources can negatively affect circadian rhythms, scientists say*. *Scientific American*. <https://www.scientificamerican.com/article/trouble-sleeping-go-campi/>

TravelersDefense. (28 juillet 2009). *What does melatonin do? Melatonin use info* [Vidéo]. YouTube. [https://www.youtube.com/watch?v=EUyBDGgsk\\_I](https://www.youtube.com/watch?v=EUyBDGgsk_I)

## Description des images

**Description de la figure 20.1 :** Sur cette photo, une fillette étire le bras pour attraper une feuille orange tombant d'un chêne. Elle se trouve sur une passerelle près d'un ruisseau. La rive opposée s'étire en une pente raide couverte d'autres arbres aux couleurs d'automne. [\[Retour à la figure 20.1\]](#)

**Description de la figure 20.2 :** Ce diagramme illustre les glandes et cellules endocrines de l'ensemble du corps. Les organes du système endocrinien comprennent le corps pinéal et l'hypophyse, situés dans le cerveau. L'hypophyse se situe sur la face antérieure du thalamus et le corps pinéal, sur sa face postérieure. La thyroïde est une glande en forme de papillon qui enveloppe une partie de la trachée, dans la gorge. Quatre petites glandes en forme de disque, appelées

« parathyroïdes », sont insérées dans la face postérieure de la thyroïde. Les glandes suprarénales se situent sur le pôle supérieur de chaque rein. Le pancréas se situe au centre de l'abdomen. Chez la femme, les deux ovaires sont reliés à l'utérus par deux longs tubes recourbés (trompes de Fallope) dans la région pelvienne. Chez l'homme, les deux testicules se trouvent dans le scrotum, sous le pénis. [\[Retour à la figure 20.2\]](#)

**Description de la figure 20.3 :** Ce diagramme illustre une boucle de rétroaction négative en utilisant comme exemple la régulation des glucocorticoïdes dans le sang. La première étape du cycle illustre l'apparition d'un déséquilibre. L'hypothalamus détecte une faible concentration de glucocorticoïdes dans le sang, visible par le peu de glucocorticoïdes (5) qui flottent dans la coupe transversale d'une artère. La deuxième étape du cycle est la libération hormonale, où l'hypothalamus libère l'hormone de libération de la corticotropine (CRH). La troisième étape est la correction. À cette étape, la libération de CRH déclenche une cascade hormonale qui stimule les glandes suprarénales pour qu'elles libèrent des glucocorticoïdes dans le sang. La concentration sérique de glucocorticoïdes s'en trouve ainsi augmentée, comme illustré par la présence de 8 molécules de glucocorticoïdes dans la coupe transversale de l'artère. La quatrième étape est la boucle de rétroaction négative, où l'hypothalamus détecte une concentration normale de glucocorticoïdes dans le sang et cesse la libération de CRH. Le taux sérique de glucocorticoïdes retrouve ainsi son équilibre (homéostasie). [\[Retour à la figure 20.3\]](#)

**Description de la figure 20.4 :** Cette illustration présente un gros plan de l'hypothalamus et de l'hypophyse qui s'y fixe. L'hypophyse antérieure est mise en évidence. Trois cellules neurosécrétoires sécrètent des hormones vers un réseau capillaire rappelant un filet, à l'intérieur de l'infundibulum. Ce filet capillaire porte le nom de « plexus capillaire primaire du système porte hypothalamo-hypophysaire ». L'artère hypophysaire supérieure rejoint le plexus capillaire primaire à partir de l'extérieur de l'infundibulum. Les veines portes hypophysaires descendent du plexus capillaire primaire, traversent l'infundibulum et se joignent au plexus capillaire secondaire du système porte hypothalamo-hypophysaire. Le plexus capillaire secondaire se trouve dans l'hypophyse antérieure. Les hormones libérées par les cellules neurosécrétoires de l'hypothalamus traversent le plexus capillaire primaire, descendent dans les veines portes hypophysaires, puis entrent dans le plexus capillaire secondaire. Rendues à destination, les hormones hypothalamiques stimulent alors l'hypophyse antérieure pour qu'elle libère ses hormones. Les hormones de l'hypophyse antérieure quittent le plexus capillaire secondaire par une veine unique située au bas du lobe hypophysaire antérieur. [\[Retour à la figure 20.4\]](#)

**Description de la figure 20.5 :** Cet organigramme illustre la cascade hormonale qui stimule la croissance humaine. À la première étape, l'hypothalamus libère l'hormone de libération de l'hormone de croissance (GHRH). La GHRH traverse le plexus capillaire primaire jusqu'à l'hypophyse antérieure, puis stimule l'hypophyse pour qu'elle libère l'hormone de croissance (GH). La libération de la GH entraîne trois types d'effets. L'effet d'épargne glucidique : la GH stimule les cellules adipeuses pour qu'elles décomposent la graisse emmagasinée, ce qui alimente l'effet de croissance (deuxième effet, abordé ci-dessous). Les cellules ciblées par l'effet d'épargne glucidique sont les cellules adipeuses. L'effet de croissance : la GH augmente l'absorption d'acides aminés par le sang et amplifie la prolifération cellulaire tout en diminuant l'apoptose. Les cellules ciblées par l'effet de croissance sont les cellules osseuses, musculaires, nerveuses et immunitaires. L'effet diabétogène : la GH stimule le foie pour qu'il décompose le glycogène en glucose, ce qui alimente l'effet de croissance. Le foie libère également des IGF en réponse à la GH. Les IGF stimulent l'effet de croissance, mais envoient aussi à l'hypothalamus des signaux de rétroaction négative. Lorsque l'hypothalamus détecte un taux élevé d'IGF-I, il libère l'hormone d'inhibition de l'hormone de croissance (GHIH). La GHIH inhibe la libération de GH par l'hypophyse antérieure. [\[Retour à la figure 20.5\]](#)

**Description de la figure 20.6 :** Cette illustration présente un gros plan de l'hypothalamus et de l'hypophyse qui s'y fixe. L'hypophyse postérieure est mise en évidence. Dans l'hypothalamus se trouvent deux noyaux contenant des cellules neurosécrétoires qui libèrent différentes hormones. Les cellules neurosécrétoires du noyau paraventriculaire libèrent l'ocytocine (OT) et celles du noyau supra-optique libèrent l'hormone antidiurétique (ADH). Les cellules neurosécrétoires s'étirent le long de l'infundibulum jusque dans l'hypophyse postérieure. Les prolongements tubulaires des cellules neurosécrétoires à l'intérieur de l'infundibulum sont collectivement appelés le « tractus hypothalamo-hypophysaire ». Ce tractus rejoint dans l'hypophyse postérieure un réseau de vaisseaux sanguins rappelant un filet, ce qu'on appelle

le « plexus capillaire ». Stimulée par les signaux qu'elle reçoit par le plexus capillaire, l'hypophyse postérieure sécrète ensuite l'OT ou l'ADH dans une veine unique qui sort de l'hypophyse. [\[Retour à la figure 20.6\]](#)

**Description de la figure 20.7 :** La partie A de cette figure présente une illustration de la vue antérieure de la glande thyroïde. La thyroïde est une glande en forme de papillon qui enveloppe une partie de la trachée. Elle rétrécit en son centre, juste en dessous du cartilage thyroïde du larynx. Cette zone étroite est ce qu'on appelle l'« isthme de la thyroïde ». Deux grosses artères appelées les « artères carotides communes » longent la thyroïde parallèlement à la trachée. Une petite artère pénètre la surface supérieure de la thyroïde, près de l'isthme, et se ramifie pour traverser les deux « ailes » de la glande. La partie B de cette figure présente une vue postérieure de la thyroïde. On peut y voir que la thyroïde n'enveloppe pas complètement la partie postérieure de la trachée. Les faces postérieures des « ailes » de la thyroïde sont visibles sous le cartilage cricoïde du larynx. Chacune contient deux petites glandes en forme de disque appelées « parathyroïdes », qui sont insérées dans le tissu thyroïdien. Les disques sont disposés l'un au-dessus de l'autre dans chaque « aile ». On les appelle les glandes parathyroïdes gauches et droites. Juste en dessous des glandes parathyroïdes inférieures se trouvent deux artères qui irriguent la thyroïde à partir des artères subclavières gauche et droite. La partie C de cette figure représente une photomicrographie du tissu thyroïdien. Les cellules folliculaires thyroïdiennes sont des cellules épithéliales cubiques. Elles forment un anneau autour de cavités de forme irrégulière appelées « follicules ». Les follicules contiennent du colloïde, une substance de couleur claire. Une cellule parafolliculaire, plus grosse, est insérée entre deux cellules folliculaires près du pourtour d'un follicule. [\[Retour à la figure 20.7\]](#)

**Description de la figure 20.8 :** Ce diagramme illustre la glande surrénale gauche, située sur le pôle supérieur du rein gauche. Cette glande est constituée d'une partie externe (cortex) et d'une partie interne (médullaire), le tout enveloppé d'une capsule conjonctive. Le cortex peut être subdivisé en d'autres zones, qui produisent toutes différents types d'hormones. La couche la plus en surface se nomme la « zone glomérulée » : elle libère les minéralocorticoïdes, comme l'aldostérone, qui régulent l'équilibre hydrominéral. Sous cette couche se trouve la zone fasciculée : elle libère les glucocorticoïdes, comme le cortisol, la corticostérone et la cortisone, qui régulent le métabolisme du glucose. La couche en dessous se nomme la « zone réticulée » : elle libère les androgènes, comme la déhydroépiandrostérone, qui stimulent la masculinisation (ou virilisation). La couche la plus profonde est la zone médullaire de la glande surrénale : elle libère les hormones du stress, comme l'épinéphrine et la norépinéphrine, qui stimulent le système nerveux autonome (SNA) sympathique. [\[Retour à la figure 20.8\]](#)

**Description de la figure 20.9 :** Cette illustration montre l'anatomie du pancréas. La partie gauche du pancréas, plus volumineuse, repose dans la courbe du duodénum de l'intestin grêle. La partie droite, plus petite, est située près de la rate. On peut voir l'artère splénique qui traverse le pancréas jusqu'à la rate, mais qui se ramifie en plusieurs branches reliées au pancréas. Une vue interne du pancréas montre le canal pancréatique (ou canal de Wirsung), un gros tube qui traverse le centre du pancréas. Il se ramifie sur toute la longueur de l'organe en plusieurs acini en forme de fer à cheval contenant des cellules acineuses. Ces cellules sécrètent les enzymes digestives, qui circulent le long du canal cholédoque jusque dans l'intestin grêle. On peut aussi voir de petits îlots pancréatiques disséminés dans tout le pancréas. Les îlots pancréatiques sécrètent dans l'artère splénique les hormones pancréatiques appelées « insuline » et « glucagon ». Une photomicrographie montre que les îlots pancréatiques sont de petits disques de tissu composés d'un mince anneau externe appelé « acinus exocrine », d'un anneau interne plus épais de cellules bêta et d'un cercle central de cellules alpha. [\[Retour à la figure 20.9\]](#)

Sauf indication contraire, le chapitre présente du contenu adapté du manuel [Anatomy and Physiology](#) (sur [OpenStax](#)), de Betts et coll., et est utilisé sous la [licence internationale CC BY 4.0](#). Téléchargez ou consultez gratuitement le manuel à l'adresse [openstax.org/books/anatomy-and-physiology/pages/1-introduction](https://openstax.org/books/anatomy-and-physiology/pages/1-introduction).